

*Е. В. Кочина¹, Д. А. Шумовская¹, П. А. Затолока¹,
А. В. Жерело², В. П. Кочин²*

ОПРЕДЕЛЕНИЕ ОПТИМАЛЬНОГО ДОСТУПА ПРИ ЭКСТРАНАЗАЛЬНОМ ВСКРЫТИИ ОКОЛОНОСОВЫХ ПАЗУХ С ИСПОЛЬЗОВАНИЕМ 3D МОДЕЛЕЙ

*УО «Белорусский государственный медицинский университет»,¹
УО «Белорусский государственный университет»²*

В настоящее время все более широкого использования цифровых технологий во всех сферах деятельности человека применение 3D моделирования и 3D печати постоянно растет. Методы трехмерной визуализации активно внедряются в различные области медицины: развиваются новые технологии 3D моделирования и 3D печати. Чаще всего это направление затрагивает специальности хирургического профиля. В настоящее время одним из возможных направлений применения 3D моделирования в оториноларингологии является предоперационное планирование с определением оптимальной локализации трепанационного отверстия, необходимого для выполнения успешного оперативного вмешательства при использовании наружного доступа. В качестве исходной информации для проведения расчетов используются данные, полученные при проведении пациенту компьютерной томографии. На основании этой информации создается 3D модель лицевого скелета, на следующем этапе происходит ее анализ. Использование методов пространственных и численных вычислений, в основу которых заложены данные конкретного пациента, позволяет учитывать анатомические особенности строения лицевого скелета пациента, индивидуальные размеры и форму пазухи. В ходе данного исследования экспериментальным путем предложен математический алгоритм для определения подходящей локализации трепанационного дефекта в передней стенке верхнечелюстной пазухи при ее экстраназальном вскрытии.

Ключевые слова: 3D моделирование, экстраназальное вмешательство на околоносовых пазухах, 3D Slicer.

*E. V. Kochyna, D. A. Shumouskaya, P. A. Zatoloka,
A. V. Zherelo, V. P. Kochyn*

DETERMINATION OF OPTIMAL ACCESS DURING EXTRANASAL SURGICAL INTERVENTION ON PARANASAL SINUSES USING 3D MODELS

With the increasing role of digital technologies in all areas of human activity, the use of 3D modeling and 3D printing is constantly growing. Three-dimensional visualization methods are actively being introduced into various fields of medicine: new technologies of 3D modeling and 3D printing are being developed. Most often, this area affects surgical specialties. One of the promising areas for using 3D models in otorhinolaryngology is preoperative planning with determination of the minimum size of a bone defect in the anterior walls of the paranasal sinuses during external access to perform a successful surgical intervention. A computed tomography scan of the patient is used as initial information for calculations. Based on this information, a 3D model of the facial skeleton is created, and at the next stage it is analyzed. The use of spatial and numerical calculation methods, which are based on the data of a specific patient, allows us to take into account the anatomical

features of the structure of the patient's facial skeleton, the individual size and shape of the sinus. In the course of this study, we propose a mathematical algorithm to determine the appropriate localization of a trepanation defect in the anterior wall of the maxillary sinus during extranasalsurgical intervention.

Key words: 3D modeling, extranasal surgical intervention on paranasal sinuses, 3D Slicer.

В настоящее время все более широкого использования цифровых технологий во всех сферах деятельности человека применение 3D моделирования и 3D печати в медицине постоянно растет. Чаще всего это направление затрагивает специальности хирургического профиля. При помощи технологий трехмерной визуализации происходит планирование оперативных вмешательств, а также их проведение на тренировочном этапе. За последние 10 лет наблюдается значительное увеличение числа публикаций на эту тему, что свидетельствует о ее популярности [3]. Интенсивное развитие 3D технологий подтверждает большой потенциал при использовании в медицине и, в частности, в оториноларингологии.

Практически любой орган, фрагмент скелета или интересующая врача-специалиста область человеческого организма могут быть воспроизведены посредством 3D печати в виде трехмерной модели. Необходимым элементом 3D печати служит наличие цифрового трехмерного изображения интересующей анатомической области, в дальнейшем – прототип напечатанной 3D модели. В качестве исходной информации, необходимой для дальнейшего проведения моделирования и печати, служат файлы, полученные при проведении компьютерной или магнитно-резонансной томографии пациента, предоставляющие сведения об индивидуальных анатомических особенностях в трёх взаимно перпендикулярных плоскостях. Характеристики полученной 3D модели напрямую зависят от качества первоначальной информации: чем меньше расстояние между срезами анатомических областей при компьютерной томографии, тем лучше готовая «картинка». В связи с этим для отображения тонких деталей рекомендуется использовать компьютерный или магнитно-резонансный томограф с «шагом» менее 1 мм [2]. Полученные хирургические модели анатомических областей могут выполнять различные задачи: обучение, планирование и моделирование хирургических вмешательств.

Одна из областей применения 3D моделей – планирование сложных хирургических вмешательств. На этих моделях могут быть выполнены измерения и хирургическая предоперационная оценка. Точность – важная характеристика 3D моделей, созданных для планирования хирургических вмешательств. Используя 3D модель на этапе тренировочного тестирования, удастся отработать важнейшие этапы предстоящего оперативного вмешательства, принимая во внимание индивидуальные особенности анатомии органа, его тип кровоснабжения и иннервации [5].

Учитывая, что распространенность хронических синуситов достаточно велика и не имеет тенденции к снижению, вопросы эффективности хирургического лечения хронических синуситов – приоритетная задача оториноларингологии на современном этапе. Предоперационное планирование с использованием 3D модели позволит определить оптимальную локализацию трепанационного костного дефекта при использовании наружного доступа, необходимую для выполнения успешного оперативного вмешательства. Таким образом, персонифицировано подобранный операционный доступ повышает безопасность и эффективность оперативного вмешательства с учетом анатомических особенностей строения лицевого скелета пациента, индивидуальных размеров и формы пазухи [7].

Цель. Цель исследования – определение оптимальной локализации трепанационного дефекта при использовании наружного доступа во время выполнения хирургических вмешательств на верхнечелюстных пазухах.

Материалы и методы

В настоящее время существует значительное количество программных пакетов по созданию 3D моделей на основе данных компьютерной или магнитно-резонансной томографии. Они отличаются внешним интерфейсом, набором выполняемых функций, техническими особенностями. Некоторые из программных

пакетов по созданию 3D моделей доступны любому пользователю сети Internet. Одной из программ, позволяющих строить 3D модели анатомических областей на основе данных КТ, является 3D Slicer. Среди характеристик этого программного продукта можно отметить возможность поддержки стандарта DICOM для передачи данных изображений, удобство и простоту применения графического интерфейса [4]. В основу программы 3D Slicer заложена модель лицензирования без ограничений на использование его исходного кода в выполнении моделирования. Это направлено на расширение сообщества пользователей и упрощение перехода в коммерческий продукт. С момента своего создания в конце 1990-х гг. программа 3D Slicer совершенствовалась, внедряя каждые 4–5 лет значительные изменения программного обеспечения, функций и графического интерфейса. Будучи не одобренным управлением по санитарному надзору за качеством пищевых продуктов и медикаментов США (англ. Food and Drug Administration, FDA), программный продукт 3D Slicer позиционируется разработчиками как программа для использования в клинических исследованиях. 3D Slicer отличается от коммерческих аналогов, поскольку включает в себя экспериментальные инструменты, которые нельзя включить в доступные рабочие программы, используемые в клинике [4].

Возможности визуализации программы 3D Slicer поддерживают различные инструментальные методы исследования (например, компьютерная томография, магнитно-резонансная томография, позитронно-эмиссионная томография) и могут использоваться для визуализации двух-, трех- и четырехмерных данных. Поддержка трехмерных форматов пользуется наибольшей популярностью из-за значительного количества целей их использования и сопровождается применением большого количества инструментов, разработанных специально для этого типа данных. Поддержка более новых и реже используемых двух- и четырехмерных форматов данных несомненно является почвой для дальнейшего развития программы и расширения диапазона ее применения. 2D изображения позволяют визуализировать поперечные сечения 3D или 4D форматов, а также проводить основные манипуляции с изображениями: масштабирование, панорамирова-

ние, многоплоскостное переформатирование, перекрестное и синхронное панорамирование (прокрутка) для параллельного просмотра на нескольких устройствах [4].

В процессе исследования была построена 3D модель лицевого скелета конкретного пациента с воссозданной внутри верхнечелюстной пазухой. Построение было выполнено с помощью программы 3D Slicer пятого поколения (версия 5.0). Исследуемая полость верхнечелюстной пазухи представлена на рисунке 1.

На рисунке 2 представлена верхнечелюстная пазуха внутри участка лицевого скелета.

Форма верхнечелюстных пазух весьма вариабельна и однозначно описать ее конфигурацию при помощи геометрических фигур не представляется возможным. Ближе всего

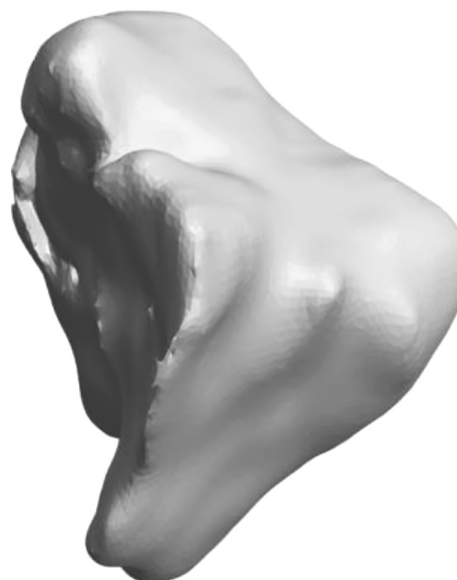

Рисунок 1. Полость верхнечелюстной пазухи

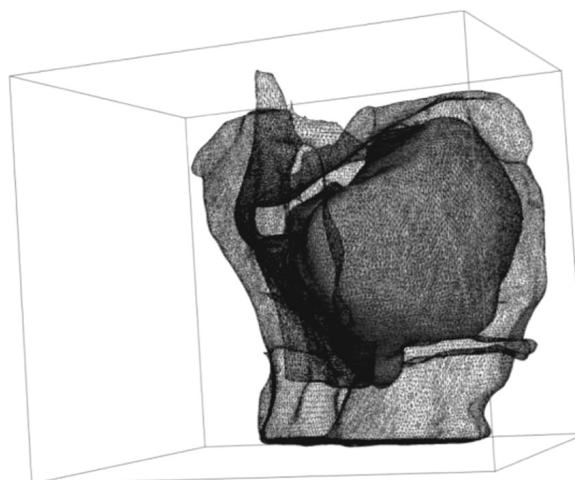


Рисунок 2. Расположение верхнечелюстной пазухи внутри фрагмента лицевого скелета

к описанию рельефа верхнечелюстной пазухи подходит определение многогранника. Многогранник – это геометрическое тело, поверхность которого состоит из конечного числа многоугольников. Каждый из многоугольников принято считать гранью многогранника, стороны и вершины рассматриваемых многоугольников – соответственно ребрами и вершинами многогранника. Многогранник является выпуклым, если он расположен по одну сторону от каждой из плоскостей, содержащих его грани [6]. Как видно из рисунка 2, полость пазухи нельзя однозначно представить в виде выпуклого многогранника. Для решения математической задачи по определению точки на передней поверхности стенки верхней челюсти, из которой прямым инструментом можно достигнуть максимального пространства внутри пазухи, предлагается следующая последовательность действий:

- осуществляется поиск области, которая потенциально может быть «узким» местом при образовании трепанационного отверстия. Для ее определения по оси Y производится ряд сечений и выбирается сечение с наименьшей площадью. Зона, выделенная на рисунке 3 синим цветом, обладает сложной конфигурацией в связи с неровностями поверхности пазухи за счет анатомических выступов, что

в дальнейшем может привести к трудности в достижении крайних точек полости пазухи. Зеленая зона напротив относительно широкая, обладает ровным рельефом, поэтому сечения в этой зоне не являются наименьшими по площади. Таким образом, зоны, выделенные синим и зеленым цветом, исключаются из расчетов. Расчет осуществляется для сечений в области, обозначенной на рисунке 3 оранжевым цветом. В дальнейшем, по мере увеличения количества наблюдений, зону вычислений предполагается расширить;

- для найденного сечения осуществляется поиск геометрического центра сечения с минимальной плоскостью в качестве точки, обеспечивающей равноудаленное положение от границы полости [1]. На рисунке 3 центр масс обозначен светло-серым цветом;

- для определения локализации трепанационного дефекта на передней поверхности верхней челюсти находится точка кости, где расстояние до геометрического центра найденного наименьшего сечения, считается кратчайшим. Взаимоположение полости пазухи и участка кости, где предполагается наложение трепанационного отверстия, изображено на рисунке 4. Для этого из центра масс проводится перпендикуляр на переднюю поверхность верхней челюсти.

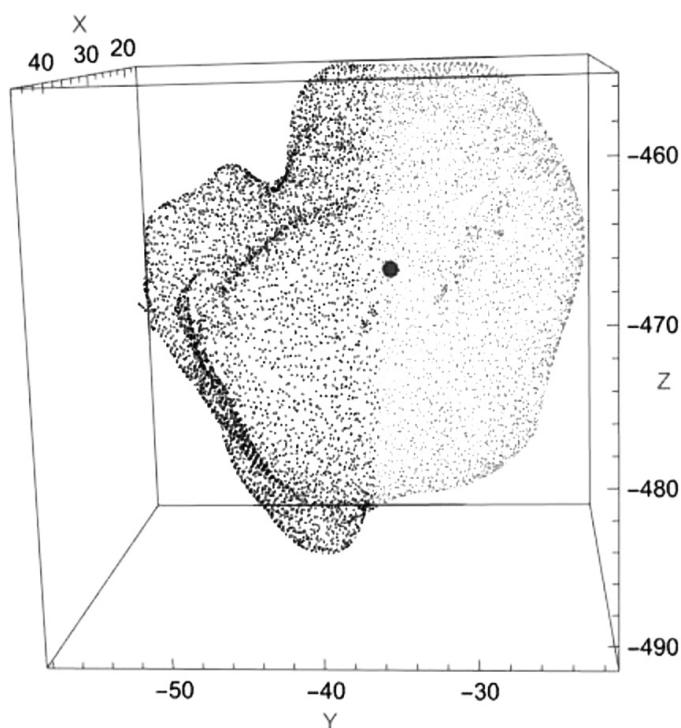


Рисунок 3. Полость пазухи с найденным минимальным сечением по оси Y

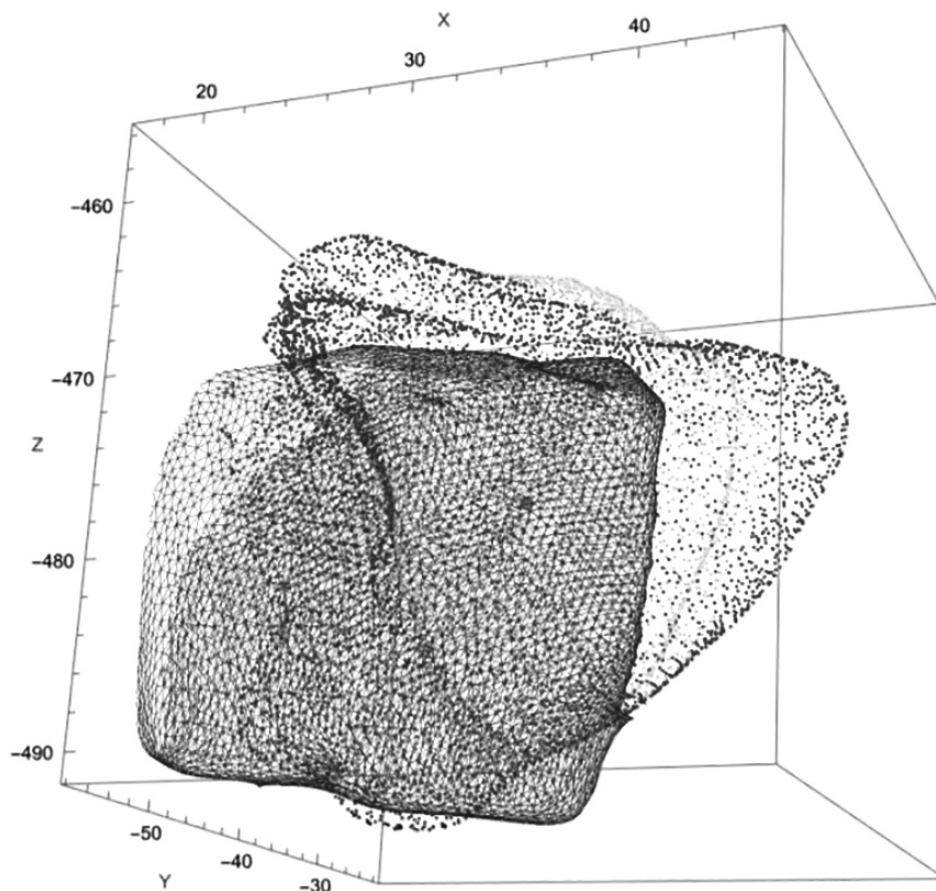


Рисунок 4. Взаиморасположение полости пазухи и участка верхней челюсти

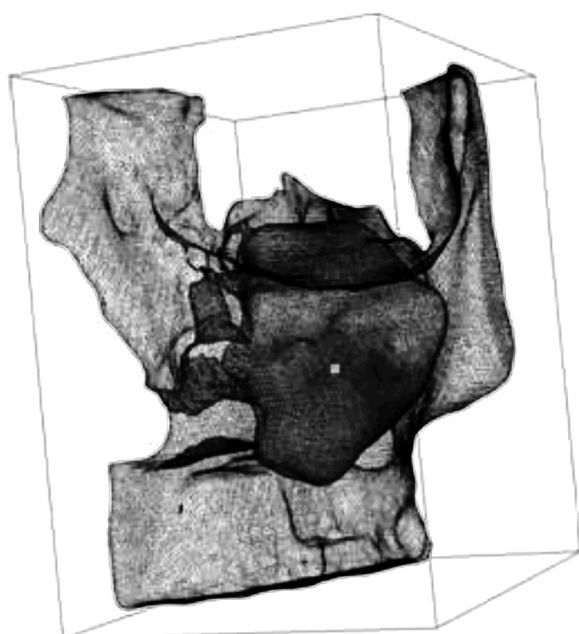


Рисунок 5. Взаиморасположение полости пазухи и участка лицевого скелета

На рисунке 5 представлено взаимное расположение верхнечелюстной пазухи, фрагмента лицевого скелета и построенной с помощью алгоритма точки для вскрытия пазухи.

Результаты и обсуждение

В ходе пространственного анализа данных компьютерной томографии пациента с использованием пакета пространственных и численных вычислений Mathematica Wolfram 12.3 удалось определить оптимальную локализацию для вскрытия пазухи через ее переднюю стенку. Предложен математический алгоритм, включающий определенный набор вычислений для определения точки на передней поверхности верхней челюсти, доступ через которую позволит достичь максимального количества точек внутри пазухи. На первоначальном этапе происходит геометрический анализ конфигурации пазухи, учитываются индивидуальные анатомические особенности, степень ее пневматизации. Следующим этапом является поиск «узкого» места – сечения с наименьшей площадью, которое будет ограничивать угол движения инструментов внутри пазухи. На заключительном этапе вычислений с учетом взаимного расположения полости внутри верхней челюсти находится проекция искомой точки. Предложенный алгоритм является результатом

вычислений пространственных координат, полученных в процессе 3D моделирования на основе данных компьютерной томографии. Полученный результат можно считать предварительным и требующим проведения дальнейших исследований в данной области.

В настоящее время одним из возможных направлений применения 3D моделирования в оториноларингологии является предоперационное планирование с определением оптимальной локализации трепанационного отверстия, необходимого для выполнения успешного оперативного вмешательства при использовании наружного доступа. Использование методов пространственных и численных вычислений, в основу которых заложены данные конкретного пациента, позволяет учитывать анатомические особенности строения лицевого скелета пациента, индивидуальные размеры и форму пазухи.

Следует отметить, что одним из перспективных направлений использования 3D моделей в оториноларингологии является предоперационное планирование с определением оптимальной локализации трепанационного дефекта, необходимого для проведения оперативно-вмешательства с использованием наружного доступа. Персонализированный подход позволит учитывать анатомические особенности строения лицевого скелета пациента, индивидуальные размеры и форму верхнечелюстной пазухи. Комплексный подход к решению задачи по определению оптимального доступа позволит повысить эффективность хирургического лечения пациентов с патологией околоносовых пазух, требующих использования наружного доступа, и минимизировать негативные последствия экстраназального доступа при вскрытии пазух.

Литература

1. Алгоритмы поиска объема и центра масс многогранника [Электронный ресурс] // Habr.com. – Режим доступа: <https://habr.com/ru/articles/479290>. – Дата доступа: 25.12.2023.
2. Багатурия, Г. О. Перспективы использования 3D печати при планировании хирургических операций / Г. О. Багатурия // Медицина: теория и практика. – 2016. – Т. 1, № 1. – С. 26–35.

3. Егоров, И. А. Применение технологии 3D печати в медицине / И. А. Егоров, О. В. Семенчук // «CHRONOS»: мультидисциплинарные науки. – 2022. – Т. 6, № 3 (65). – С. 29–31.

4. Кочина, Е. В. Современные возможности и направления использования 3D моделирования в оториноларингологии / Е. В. Кочина, П. А. Затолока // Военная медицина. – 2023. – № 1. – С. 53–58.

5. Кочина, Е. В. Современные подходы к вопросам пластики костных дефектов околоносовых пазух / Е. В. Кочина, П. А. Затолока // Медицинский журнал. – 2022. – № 2. – С. 12–16.

6. ЭСО «Многогранники» [Электронный ресурс] // Учреждение образования «Ивьевский государственный колледж». – Режим доступа: <https://igspl.by/eso/pf/articles/?12>. – Дата доступа: 25.12.2023.

7. Fedorov, Andrey. 3D Slicer as an Image Computing Platform for the Quantitative Imaging Network [Электронный ресурс] / Andrey Fedorov, Reinhard Beichel, Jayashree Kalpathy-Cramer // Magn Reson Imaging. – 2012. – № 30 (9). – P. 1323–1341. – Режим доступа: <https://www.ncbi.nlm.nih.gov/pmc/articles/PMC3466397>. – Дата доступа: 27.12.2023.

References

1. *Algoritmy poiska ob'ema i centra mass mnogogrannika* [Electronic resource] // Habr.com. – Access of mode: <https://habr.com/ru/articles/479290>. – Access of date: 25.12.2023.

2. *Bagaturiya, G. O. Perspektivy ispol'zovaniya 3D pechati pri planirovani hirurgicheskikh operacij* / G. O. Bagaturiya // *Medicina: teoriya i praktika*. – 2016. – Т. 1, № 1. – С. 26–35.

3. *Egorov, I. A. Primenenie tekhnologii 3D pechati v medicine* / I. A. Egorov, O. V. Semenchuk // «CHRONOS»: *mul'tidisciplinarnye nauki*. – 2022. – Т. 6, № 3 (65). – С. 29–31.

4. *Kochina, E. V. Sovremennye vozmozhnosti i napravleniya ispol'zovaniya 3D modelirovaniya v otorinolaringologii* / E. V. Kochina, P. A. Zatoloka // *Voennaya medicina*. – 2023. – № 1. – С. 53–58.

5. *Kochina, E. V. Sovremennye podhody k voprosam plastiki kostnykh defektov okolonosovykh pazuh* / E. V. Kochina, P. A. Zatoloka // *Medicinskij zhurnal*. – 2022. – № 2. – С. 12–16.

6. *ESO «Mnogogranniki»* [Electronic resource] // *Uchrezhdenie obrazovaniya «Iv'evskij gosudarstvennyj kolledzh»*. – Access of mode: <https://igspl.by/eso/pf/articles/?12>. – Access of date: 25.12.2023.

7. *Fedorov, Andrey. 3D Slicer as an Image Computing Platform for the Quantitative Imaging Network* [Electronic resource] / Andrey Fedorov, Reinhard Beichel, Jayashree Kalpathy-Cramer // *Magn Reson Imaging*. – 2012. – № 30 (9). – P. 1323–1341. – Access of mode: <https://www.ncbi.nlm.nih.gov/pmc/articles/PMC3466397>. – Access of date: 27.12.2023.

Поступила 22.02.2024 г.