

И. А. Моисеенко, Н. А. Юзефович, Т. М. Студеникина

МОРФОЛОГИЧЕСКИЕ ХАРАКТЕРИСТИКИ ГЛАДКИХ МИОЦИТОВ И ВОЛОКНИСТЫХ КОМПОНЕНТОВ СРЕДНЕЙ ОБОЛОЧКИ БРЮШНОЙ АОРТЫ ЧЕЛОВЕКА

УО «Белорусский государственный медицинский университет»

В настоящем исследовании приведены данные морфометрического анализа клеточных и волокнистых компонентов средней оболочки стенки брюшной аорты человека без патологии сердечно-сосудистой системы в возрасте от 1 года до 65 лет и у пациентов с аневризмой брюшной аорты в пограничной с аневризмой зоне в возрасте с 55 до 70 лет. Изучена удельная площадь гладкомышечных клеток, окончатых эластических мембран и коллагеновых волокон. Установлен характер качественных и количественных изменений этих показателей в интактной аорте на протяжении всего периода наблюдения. Изучены и проанализированы показатели удельной площади гладкомышечных клеток, окончатых эластических мембран и коллагеновых волокон средней оболочки стенки брюшной аорты в зоне, пограничной с аневризматически измененным участком. Проведен сравнительный анализ и выявлены особенности структурной организации средней оболочки стенки брюшной аорты в норме и в пограничной с аневризмой зоне. Определены ключевые структуры, ответственные за поддержание целостности сосудистой стенки.

Ключевые слова: морфометрический анализ, гладкомышечные клетки коллагеновые волокна, эластические мембраны, аневризма аорты.

I. A. Moiseenko, N. A. Yuzefovich, T. M. Studenikina

MORPHOLOGICAL CHARACTERISTICS OF SMOOTH MUSCLE CELLS AND FIBERS OF THE TUNICA MEDIA OF HUMAN ABDOMINAL AORTA

The morphometric analysis of the smooth muscle cells, elastic membranes, collagen fibers of the abdominal part of human aortic media without cardiovascular diseases in age groups from 1 to 65 years and patients with aneurysm in bordering with aneurysm zone in age groups from 55 to 70 years was carried out. The specific area of smooth muscle cells, collagen fibers, and elastic membranes was studied. The nature of qualitative and quantitative changes of these indicators in the analyzed groups was established. The indicators of the specific area of smooth muscle cells, collagen fibers, and elastic membranes in the bordering with aneurysm zone were studied and analyzed. Comparative analysis was carried out and the features of the structural organization of the aortic media in the normal and bordering with aneurysm zone were revealed. The main structures responsible for maintaining the integrity of the vascular wall were identified.

Key words: morphometric analysis, smooth muscle cells, collagen fibers, elastic membranes, aortic aneurysm.

По данным мировой статистики здравоохранения, патология аорты и ее ветвей остается одной из важных причин высокого уровня morbidity и смертности в развитых индустриальных странах. В настоящее время большое количество исследований посвящено изучению гладкомышечных клеток и их роли в возникновении и течении заболеваний сердечно-сосудистой системы.

Общеизвестно, что гладкомышечные клетки в составе стенки сосудов являются основным источником коллагеновых, эластических волокон, и дру-

гих компонентов экстрацеллюлярного матрикса. Они же играют и важнейшую роль в развитии и прогрессировании атеросклеротического, аневризматического поражения, рестенолитических изменений в раннем и отдаленном послеоперационном периоде после реконструкций магистральных сосудов [1, 4, 6].

Большинство заболеваний магистральных и периферических сосудов ассоциировано с микроструктурными изменениями в содержании или пространственной организации коллагеновых и эластических

волокон соединительной ткани. Изменение количества и/или архитектоники соединительнотканых волокон, непосредственно обеспечивающих эластичность и прочность, может привести к изменению функционирования сосудов. Сокращение численности популяции ГМК, и как следствие деградация коллагена и эластина, в настоящее время рассматриваются в качестве критических шагов в развитии и прогрессировании аневризм [2].

За последнее время появилось большое количество фундаментальных исследований морфологических, эмбриологических, молекулярно-генетических особенностей гладкомышечных клеток не только в норме, но и при врожденной и приобретенной сердечно-сосудистой патологии. Несмотря на большое количество морфологических работ, вопросы профилактики и лечения заболеваний аорты до настоящего времени остаются во многом нерешенными. Разработка этиотропного терапевтического лечения и профилактических мероприятий позволят отсрочить или избежать хирургического вмешательства, улучшить качество жизни пациентов с поражениями артерий, в том числе аневризматическими, снизить затраты на лечение данной группы пациентов [3].

Современная теория формирования аневризм аорты придает первоочередное значение дегенеративным процессам во внеклеточном матриксе средней оболочки стенки аорты. Аневризмы абдоминальной аорты чаще развиваются у людей старшей возрастной группы и характеризуются выраженным нарушением взаимодействий между структурными компонентами сосудистой стенки [5]. Происходящие при этом дегенеративные изменения зачастую напоминают процессы, характерные для возрастной физиологической инволюции.

В этой связи нас заинтересовала динамика морфологических изменений в средней оболочке интактной аорты в постнатальном онтогенезе, а также изменения, происходящие в аорте вне зоны аневризмы. На наш взгляд, исследование зоны, пограничной аневризме, может выявить те морфологические изменения, которые лежат в основе процессов компенсации и направлены на поддержание стабильности сосудистой стенки.

Цель настоящего исследования – изучить количественные характеристики и установить изменения в соотношении гладкомышечных клеток и волокнистого компонента в средней оболочке абдоминальной интактной аорты и зоне, пограничной с аневризматически измененным сегментом; определить структурные компоненты средней оболочки стенки аорты, обеспечивающие ее стабильность в норме и участвующие в процессах адаптации и компенсации в пограничной аневризме зоне.

Материалы и методы

Материалом для исследования послужили гистологические препараты секционного материала стенки интактной брюшной аорты 16 человек в возрасте от 1 года до 65 лет и 8 человек с аневризмой абдоминального отдела в возрасте от 55 до 70 лет из коллекции кафедры гистологии, цитологии и эмбриологии УО «БГМУ» (таблица 1).

Таблица 1. Характеристика исследуемых групп

Возраст, лет	Количество случаев	Количество полей зрения на 1 случай	Количество точек в 1 поле зрения	Общее количество точек для всех случаев
1-15	4	15	165	9900
16-30	4	15	165	9900
31-45	4	15	165	9900
46-65	4	15	165	9900
55-70	8	15	165	19800
Всего	24	-	-	59400

Для выявления гладких миоцитов, коллагеновых волокон и окончатых эластических мембран срезы окрашивались по Массону. При морфометрическом исследовании методом точечного счета определяли удельную площадь гладкомышечных клеток, окончатых эластических мембран и коллагеновых волокон. В каждом случае исследовано 15 полей зрения по 165 точек в каждом (всего по 2475 точек для каждого случая). Общее количество полей зрения и точек выбирали под контролем коэффициента вариации. Во всех исследуемых случаях коэффициент вариации составил менее 2 %. Морфометрический анализ проводили с помощью программы ImageJ. Статистический анализ полученных цифровых данных осуществлялся с помощью программы STATISTICA 10.0 с использованием непараметрических методов обработки данных. Результаты представлены в виде медианы (Me) и интерквартильного размаха между 25-ым и 75-ым процентилем. Достоверность различий оценивалась по U-критерию Манна-Уитни.

Результаты и обсуждение

При проведении морфологического исследования отмечались качественные изменения в средней оболочке стенки аорты во всех исследуемых группах. При световой микроскопии в возрасте от 1 года до 30 лет четко видны толстые извилистые окончатые эластические мембраны, отмечается большое количество гладкомышечных клеток, умеренное содержание коллагеновых волокон в межмембранном пространстве и постепенное увеличение доли внеклеточного матрикса. Данная морфологическая картина отражает процессы формирования сосудистой стенки (рисунок 1).

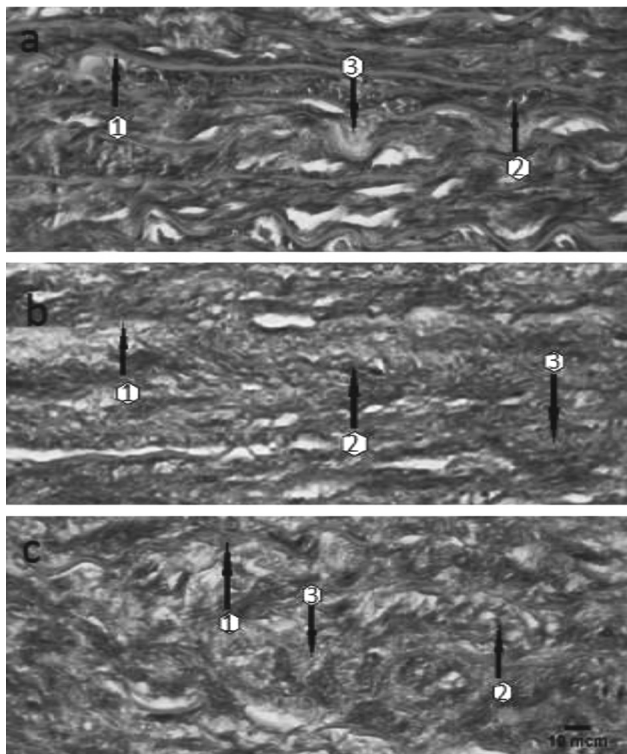


Рисунок 1. Окончатые эластические мембраны (1), гладкомышечные клетки (2) и коллагеновые волокна (3) в средней оболочке интактной аорты человека (а – 17 лет, б – 43 года, с – 59 лет). Окраска по Массону, объектив 40х

В возрастной группе 31–45 лет отмечается постепенное увеличение доли коллагеновых волокон. Прослеживаются гладкомышечные клетки и толстые извилистые окончатые эластические мембраны. Расстояние между соседними мембранами постепенно увеличивается (рисунок 1).

В возрасте после 46 лет на фоне выраженного преобладания коллагеновых волокон определяются

фрагменты истонченных, теряющих свою извилистость окончатых эластических мембран и гладкие миоциты (рисунок 1). Создается впечатление, что экстрацеллюлярный матрикс, представленный коллагеновыми волокнами, значительно преобладает над клеточным компонентом.

Следовательно, по мере формирования сосудистой стенки увеличение доли коллагеновых волокон в экстрацеллюлярном матриксе привело к уменьшению удельной площади гладких миоцитов, что подтверждают статистические данные: после 15 лет отмечалось достоверное увеличение доли всех волокнистых компонентов и уменьшение доли гладкомышечных клеток (таблица 2).

В возрастных группах 16–30 и 31–45 лет, несмотря на колебания значений количественных характеристик, статистически достоверных различий удельной площади гладкомышечных клеток и волокнистого компонента (коллагеновых волокон и эластических мембран) не выявлено.

При изучении соотношения удельной площади волокнистых компонентов отмечалось статистически значимое увеличение доли коллагеновых волокон после 15 и 45 лет (таблица 2). Удельная площадь окончатых эластических мембран достоверно уменьшалась после 45 лет. Увеличение доли волокнистого компонента отражает процессы формирования внеклеточного матрикса в ответ на изменяющиеся условия функционирования. В свою очередь увеличение доли коллагеновых волокон после 45 лет, наряду с уменьшением доли эластических мембран, отражает компенсаторные процессы, происходящие в сосудистой стенке (эластичность ее уменьшается, но увеличивается механическая прочность).

Данные морфологические особенности определяют изменение функциональных показателей стен-

Таблица 2. Количественные характеристики окончатых эластических мембран, гладкомышечных клеток и коллагеновых волокон в средней оболочке интактной аорты человека

Показатель удельной площади	Возрастная группа				Уровень значимости по U-критерию Манна-Уитни (P)
	1–15 лет	16–30 лет	31–45 лет	46–65 лет	
	Me (25 %–75 %)	Me (25 %–75 %)	Me (25 %–75 %)	Me (25 %–75 %)	
Гладкие миоциты	31,31 (29,76–32,20)	22,94 (21,45–23,66)	20,79 (19,62–21,78)	16,23 (14,96–18,84)	$P_{1,2} < 0,05$ $P_{2,3} > 0,05$ $P_{3,4} > 0,05$
Коллагеновые волокна	50,43 (46,13–51,93)	56,94 (56,15–58,43)	58,92 (57,47–60,38)	68,05 (66,29–69,84)	$P_{1,2} < 0,05$ $P_{2,3} > 0,05$ $P_{3,4} < 0,05$
Окончатые эластические мембраны	18,66 (18,27–21,72)	20,19 (19,62–20,70)	20,30 (19,73–21,04)	15,21 (14,05–16,04)	$P_{1,2} > 0,05$ $P_{2,3} > 0,05$ $P_{3,4} < 0,05$
Коллагеновые волокна + окончатые эластические мембраны	68,69 (67,80–70,25)	77,06 (76,34–78,56)	79,22 (78,22–80,39)	83,76 (81,17–85,05)	$P_{1,2} < 0,05$ $P_{2,3} > 0,05$ $P_{3,4} > 0,05$

Таблица 3. Количественные характеристики оконччатых эластических мембран, гладкомышечных клеток и коллагеновых волокон в средней оболочке интактной аорты и зоне, пограничной с аневризмой

Показатель удельной площади	Норма		Уровень значимости по U-критерию Манна-Уитни (P)
	46–65 лет	55–70 лет	
	Me (25%–75%)	Me (25%–75%)	
Гладкомышечные клетки	16,23 (14,96–18,84)	10,45 (8,92–11,98)	$P_{1,2} < 0,05$
Коллагеновые волокна	68,05 (66,29–69,84)	77,22 (76,18–80,13)	$P_{1,2} < 0,05$
Окончатые эластические мембраны	15,21 (14,05–16,04)	11,75 (9,68–12,44)	$P_{1,2} > 0,05$

ки аорты. В связи с этим можно предположить, что при влиянии неблагоприятных условий данные морфологические изменения могут послужить предпосылкой для возникновения патологических процессов.

При проведении морфологического анализа средней оболочки стенки абдоминальной аорты в зоне, пограничной с аневризматически измененным участком, отличий от интактной аорты в старшей возрастной группе на уровне световой микроскопии выявлено не было. В то же время при проведении морфометрического исследования и подсчете удельной площади ядер гладких миоцитов, коллагеновых волокон и оконччатых эластических мембран в пограничной зоне были выявлены различия количественных параметров (таблица 3).

Отмечалось статистически значимое уменьшение удельной площади гладких миоцитов и достоверное увеличение удельной площади коллагеновых волокон. Данные изменения отражают происходящие в пограничной зоне компенсаторные изменения. Вероятно, наряду с уменьшением количества гладкомышечных клеток, увеличивается их синтетическая активность. Это сопровождается увеличением доли коллагеновых волокон в средней оболочке стенки аорты с целью обеспечения механической прочности. При этом синтез эластического компонента экстрацеллюлярного матрикса, наряду с продолжающимися процессами эластолиза, в полной мере не обеспечивает процессы формирования зрелых эластических волокон.

Таким образом, на протяжении постнатального онтогенеза в сосудистой стенке происходят морфологические изменения. По мере роста и формирования средней оболочки стенки аорты увеличивается доля волокнистого компонента, преимущественно за счет увеличения доли коллагеновых волокон. В процессе возрастной инволюции отмечается истончение фенестрированных эластических мембран и деградация эластина внеклеточного матрикса, что, на фоне преобладания коллагеновых волокон, ухудшает эластические свойства сосудистой стенки. Уменьшение количества гладких миоцитов, как основного источника компонентов экстрацеллюлярного матрикса, безусловно, отражается на состоянии волокнистых

компонентов. Данные морфологические особенности определяют изменение функциональных особенностей стенки аорты и являются дестабилизирующими факторами, снижающими биомеханические свойства сосудистой стенки и приводящими к развитию дегенеративных процессов.

Выводы

1. Снижение эластичности стенки сосуда связано с увеличением удельной площади коллагеновых волокон и уменьшением удельной площади оконччатых эластических мембран.

2. Снижение количества гладкомышечных клеток, как основного источника компонентов внеклеточного матрикса, приводит к ухудшению регенерации и физиологической адаптации сосудистой стенки.

3. Изменения в соотношении клеточного и волокнистого компонентов в средней оболочке стенки аорты отражают не только ее функциональное состояние, но и предопределяют развитие патологических процессов.

Литература

1. Белов, Ю. В. Архитектоника, нормальная и патологическая физиология сосудистой стенки / Ю. В. Белов, Р. Н. Комаров, И. А. Винокуров // Кардиология и сердечно-сосудистая хирургия. – 2014. – № 6. – С. 59–63.
2. Хирургическое лечение атеросклеротических аневризм нисходящей аорты не соответствует этиопатогенезу формирования заболевания / В. П. Крылов [и др.] // Здоровоохранение. – 2017. – № 4. – С. 41–47.
3. Monk, B. A. The effect of ageing on vascular smooth muscle cells behavior – A mini-review / B. A. Monk, S. J. George // Gerontology. – 2015. – Vol. 61. – P. 416–426.
4. Pinard, A. Genetics of thoracic and abdominal aortic diseases / A. Pinard, G. T. Jones, D. M. Milewicz // Circ. Research. – 2019. – Vol. 124. – P. 588–606.
5. Selective enzymatic removal of elastin and collagen from human abdominal aortas: uniaxial mechanical response and constitutive modeling / A. J. Schriefel [et al.] // Acta biomaterialia. – 2015. – Vol. 17. – P. 125–136.
6. Zaradzki, M. Molekulare Mechanismen von Aortenerkrankung / M. Zaradzki, K. Kallenbach // Z. Herz-Thorax-Gefäßchir. – 2016. – Vol. 30, № 3. – S. 198–203.

Поступила 26.02.2020 г.