

А.С. Ластовка, В.В. Руденок

**Экспериментальное обоснование возможности сохранения
поднижнечелюстной железы при хирургических
вмешательствах на проксимальном отделе ее выводного
протока**

Белорусский государственный медицинский университет

В эксперименте доказано отсутствие патологических структурных изменений со стороны поднижнечелюстной железы при поднижнечелюстном хирургическом доступе и микрохирургической методике операции на проксимальном отделе ее выводного протока. Полученные результаты обосновывают возможность клинического применения данной методики с целью проведения органосохраняющей операции на поднижнечелюстной железе.

Ключевые слова: поднижнечелюстная железа, экспериментальная хирургия.

Поднижнечелюстная железа считается весьма «чувствительным» к операционной травме органом. Традиционно считается, что попытка проведения органосохраняющих операций при слюннокаменной болезни с локализацией конкремента в проксимальном отделе внежелезистой части выводного протока поднижнечелюстной железы обречена на отрицательный результат.

Внутриротовой доступ к конкременту, находящемуся ниже уровня мышечной диафрагмы дна полости рта, сопряжен со значительными техническими трудностями поскольку отсутствует полноценный визуальный контроль всех этапов операции, возможно повреждение язычного и подъязычного нервов, а также кровеносных сосудов. Вынужденное механическое повреждение мышечной ткани приводит к развитию выраженного рубцового процесса в послеоперационной области с неизбежным вовлечением в него выводного протока и, как следствие, нарушению нормального оттока секрета из железы с возникновением рецидивов камнеобразования [7, 1, 8].

Считается, что при удалении конкремента данной локализации наружным доступом хирургу приходится проводить практически полное выделение слюнной железы, в результате чего наблюдается паракапсулярный рубцовый процесс, нейро-гуморальная дисрегуляция секреторной функции железы и, в конечном итоге, структурно-функциональная гибель оперированного органа [6].

Поэтому, при расположении конкремента в проксимальном отделе выводного протока поднижнечелюстной железы ниже мышечной диафрагмы дна полости рта, традиционной хирургической тактикой является – удаление конкремента путем экстирпации слюнной железы [2, 4, 9, 10].

Цель исследования – в экспериментальных условиях морфологически обосновать возможность проведения органосохраняющих хирургических манипуляций на проксимальном отделе внежелезистой части выводного

протока поднижнечелюстной железы на основе использования микрохирургической техники.

Материал и методы

Исследования проводились на базе экспериментально-биологической клиники центральной научно-исследовательской лаборатории Белорусского государственного медицинского университета. Объектом исследования являлись поднижнечелюстные железы 6 беспородных собак.

Все оперативные вмешательства на животных (экспериментальные операции и забор материала для последующего гистологического исследования) проводились под внутривенным гексеналовым (тиопенталовым) наркозом. Контролем служили интактные поднижнечелюстные железы 4 животных.

Микрохирургическая методика органосохраняющей операции на проксимальном отделе выводного протока поднижнечелюстной железы заключалась в следующем. Проводился линейный разрез в поднижнечелюстной области с послойным рассечением тканей и вскрытием фасциального футляра поднижнечелюстной слюнной железы. После этого проводилось выделение только верхнего и внутреннего полюсов железы с ротацией ее по горизонтальной оси наружу до уровня выхода из железы выводного протока. Через естественное устье в выводной проток железы вводился слюнный зонд. Под контролем операционной оптики и с применением микрохирургического инструментария, на протяжении 1-1,5 см продольно рассекалась верхняя стенка выводного протока (со вскрытием его просвета). Затем проводилось микрохирургическое восстановление анатомической целостности рассеченной стенки выводного протока путем наложения отдельных узловых швов из этилона 10/0. Железа возвращалась в исходное положение, восстанавливалась целостность фасциального футляра ее и рана послойно зашивалась.

Спустя 1 месяц после проведенных операций проводилась клиническая оценка функциональной способности оперированных слюнных желез и осуществлялся забор материала для последующего гистологического исследования. Забор материала проводился путем прижизненной экстирпации поднижнечелюстной железы вместе с оперированным сегментом проксимального отдела выводного протока по типу операционной экстирпационной биопсии. После получения необходимого материала, проводили тщательный гемостаз и операционную рану зашивали. После заживления раны отмечалась полная нормализация жизнедеятельность лабораторного животного.

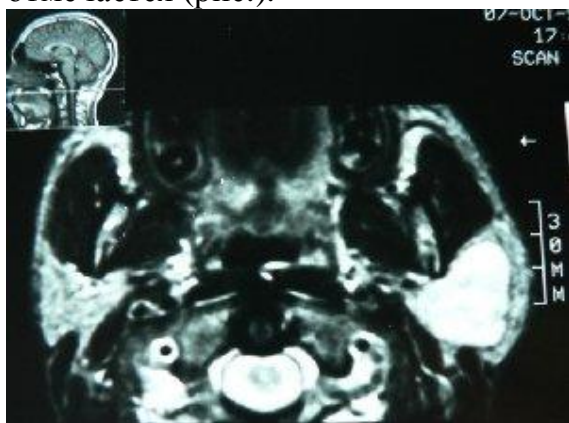
Морфологическое исследование экспериментального материала проводилось на кафедре нормальной анатомии Белорусского государственного медицинского университета. Операционный материал фиксировался в 10 % растворе формалина. Гистологическое исследование проводилось по общепринятым методикам с окраской микропрепаратов гематоксилин-эозином и по Ван-Гизону [3, 5].

Результаты и обсуждение

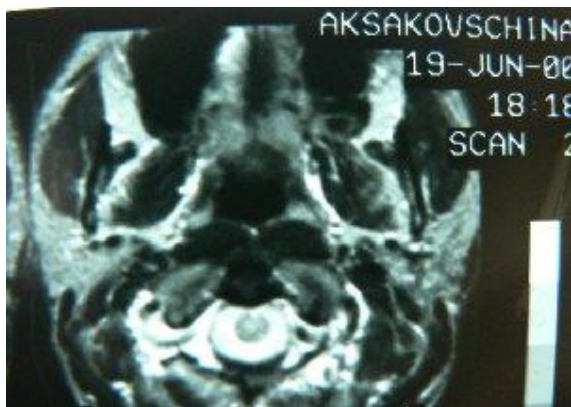
В результате клинической оценки функционального состояния оперированных поднижнечелюстных желез выявлено, что у всех животных опытной группы при массаже железы через естественное устье выводного протока выделялась прозрачная слюна в достаточном количестве. При ретроградном зондировании выводной проток был проходим на всем протяжении до уровня выхода его из железы.

Выделение слюнных желез по ходу операции протекало легко, что свидетельствует об отсутствии выраженного рубцового процесса вокруг железы после перенесенного хирургического вмешательства. При макроскопическом осмотре удаленных слюнных желез – железы нормальных размеров, имели мягко-эластичную консистенцию.

При гистологическом исследовании микропрепаратов выявлено отсутствие признаков паракапсулярного рубцового процесса. Отмечается полнокровие сосудов в железе. Со стороны клеток секреторных отделов железы выраженных морфологических изменений по сравнению с контролем не отмечается (рис.).



А



Б

Рис. МРТ околоушных слюнных желез пациента Х. (А – до операции, Б-через 3 года после операции)

У части клеток белковых секреторных отделов в апикальной части присутствуют ацидофильные гранулы. Хорошо визуализируются миоэпителиальные клетки, вставочные и исчерченные протоки. В просвете внутридольковых и междольковых выводных протоков отмечается наличие

секрета. Просвет внежелезистой части проксимального отдела выводного протока слюнной железы (зона экспериментальной операции) хорошо выражен, рубцовая деформация стенки протока отсутствует. Проток выстлан многослойным кубическим эпителием. Эпителиальные клетки правильной формы с хорошо прослеживающимися ядрами, структура цитоплазмы однородна. У некоторых клеток отмечаются характерные признаки деления (митозы). Как правило, в этих немногочисленных клетках имеются полиморфные изменения в виде темной базофильной цитоплазмы и более мелкого плотного ядра с неровными контурами, отдельные ядра фрагментированы. В некоторых клетках прослеживаются зерна в цитоплазме. В целом, указанные признаки характерны для регенерации эпителия.

Выводы

1. Наружный поднижнечелюстной хирургический доступ к внежелезистой части проксимального отдела выводного протока поднижнечелюстной железы является адекватным в плане хорошего визуального контроля проводимых манипуляций на данной анатомической структуре.
2. Разработанная методика микрохирургической сиалодохотомии внежелезистой части проксимального отдела выводного протока поднижнечелюстной железы, с последующим восстановлением анатомической целостности рассеченной стенки протока, не сопровождается какими-либо патологическими структурно-функциональными изменениями со стороны оперированного органа.
3. Экспериментальное подтверждение отсутствия патологической реакции со стороны оперированной слюнной железы, обосновывает возможность проведения органосохраняющих операций с применением микрохирургической методики у пациентов со слюннокаменной болезнью при локализации конкремента в проксимальном отделе внежелезистой части выводного протока поднижнечелюстной железы.

Литература

1. Дмитриева, А.А. Диагностика и патогенетические аспекты лечения слюннокаменной болезни поднижнечелюстных слюнных желез. Автореф. канд. дис. – Алма-Ата, 1991. – 21 с.
2. Клементов, А.В. Болезни слюнных желез. – Л.: Медицина, 1975. – 112 с.
3. Меркулов, Г.А. Курс патологогистологической техники. – М.: Медицина, 1969. – 423 с.
4. Ромачева, И.Ф., Юдин, Л.А., Афанасьев, В.В., Морозов, А.Н. Заболевания и повреждения слюнных желез. – М.: Медицина, 1987. – 240 с.
5. Ромейс Б. Микроскопическая техника. М.: Из-во Иностранной литературы, 1953. – 718 с.
6. Солнцев, А.М., Колесов, В.С. Хирургия слюнных желез. – Киев: Здоров'я, 1979. – 136 с.
7. Шаяметов, Д.Б., Шейнман, В.Ю., Красницкий, В.К. Клиника и лечение слюннокаменной болезни поднижнечелюстных слюнных желез // Здоровоохранение Киргизии. – 1984.-№ 5. – С. 57-59.

8. Эль-Хусейн, И.М. Отдаленные результаты хирургических методов лечения слюннокаменной болезни поднижнечелюстных слюнных желез. Автореф. канд. дис. – Полтава, 1995. – 19 с.
9. Rise Dale H. Surgery of salivary glands. Trenton: Decker. – 1982. – 154 p.
10. Seifert, G., Niehlike, A., Haubrich, J., Chilla, R. Diseases of the salivary glands: Pathology, diagnosis, treatment, facial nerve surgery.-New York, Stuttgart: Thieme.-1986. – 393 p.