

Изменение функционального состояния нервно-мышечной и сосудистой систем укороченных конечностей в условиях дистракционного остеосинтеза

ГУ «Республиканский Научно-практический центр Травматологии и Ортопедии»

Современные возможности восстановления длины конечностей обусловлены совершенствованием аппаратов внешней фиксации и медицинских технологий их клинического применения. Одной из актуальных задач оптимизации дистракционного остеосинтеза, требующих теоретического и практического решения, является разработка эффективного темпа и дробности дистракции с помощью автоматических устройств [Илиз.1982,1995, Шевц.1995, Введ.1996].

Клинико-физиологические данные, накопленные за последние три десятилетия, свидетельствуют, что одним из основных факторов, лимитирующих предельную величину и скорость одноэтапного удлинения конечности, является реакция крупных нервных стволов, проявляющаяся в развитии различных по глубине и обратимости сенсорных и двигательных расстройств [Илиз.1985, Дьяч.2004, Шевц.2004]. К причинам, которые могут нарушить исходный статус моторной иннервации конечности в условиях дистракционного остеосинтеза, следует отнести одномоментную или пролонгированную гипертракцию нервных стволов, их компрессию и сопутствующую ей ишемию.

По данным литературы, высокая дробность дистракции (1 мм за 60 и более циклов в сутки) по сравнению с ручной (1 мм за 4-6 приемов) приближает процесс удлинения конечности к естественному физиологическому росту. При этом не происходит скачков дистракционных усилий, которые обуславливают постоянную микротравматизацию и раздражение нервно-мышечного аппарата, нервных и сосудистых тканей, приводящих к нежелательным нейротрофическим реакциям, сдерживающим процесс регенерации [Илиз.1995, Шевц.1997, Шевц.1999]. Однако механизмы влияния различной дробности дистракционного остеосинтеза на центральные и периферические процессы нервной регуляции двигательной и вазомоторной функции изучены недостаточно [Шеин 2004].

Цель работы – электрофизиологический анализ изменений функционального состояния нервно-мышечной системы и регионарного кровотока нижних конечностей в условиях высокодробного и ручного режимов дистракционного остеосинтеза.

Материал и методы

Для осуществления автоматического удлинения конечностей нами, совместно с инженерно-конструкторской группой ГНТП «КБТМ-ОМО» концерна «Планар ТМ», разработан аппарат управляемой автоматической дистракции, рассчитанный на серийное производство и имеющий расширенные (по сравнению с аналогами) возможности программирования режимов работы. Общий вид автодистрактора (А) и его блок-схема (В) представлены на рис.1(патент РБ № 20060859 от 01.06.2007 г.)

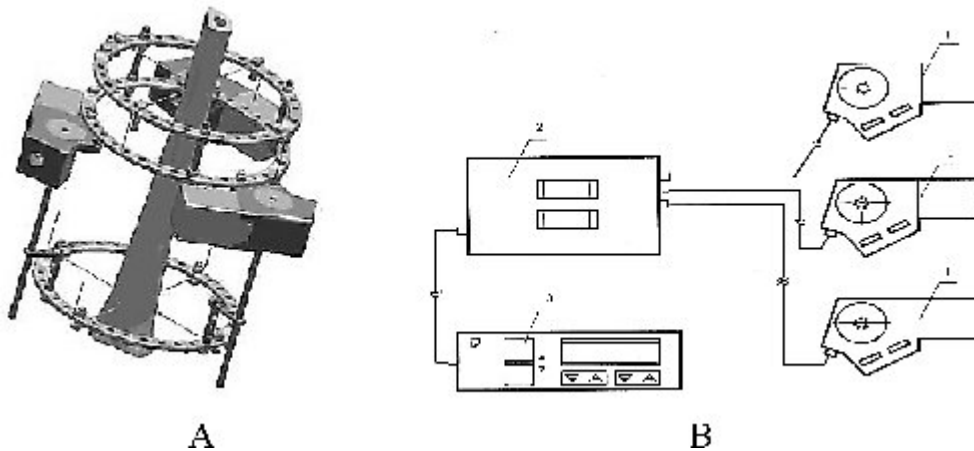


Рис. 1. Аппарат автоматической дистракции АД-1

Привод дистракции 1 представляет собой закрытый от постороннего вмешательства мелко модульный червячный редуктор с магнитным датчиком обратной связи и шаговым двигателем постоянного тока.

Блок управления автодистрактора 2 предназначен для передачи данных в пульт управления, приема и выполнения команд пульта, обработки и хранения данных, управления приводами, контроля за работой приводов и состоянием источника питания. Функции связи, обработки данных и управления осуществляет запрограммированная однокристалльная микро ЭВМ. Пульт управления 3 предназначен для управления автодистрактором и контроля за его состоянием. Пульт осуществляет прием информации с блока управления, отображения информации и передачу команд в блок управления. Информация отображается с помощью жидкокристаллического дисплея.

В настоящее время мы располагаем опытом моносегментарного удлинения бедра и голени в автоматическом режиме у 42 больных. Возраст пациентов был от 8 до 28 лет. Величина удлинения при моносегментарном остеосинтезе составила от 4 до 9 см (в среднем $5,1 \pm 2,0$). У 22 больных укорочение было врожденным, последствия травм у - 12 пациентов, последствия гематогенного остеомиелита - у 8 пациентов. Дистракция производилась круглосуточно со скоростью 1 мм в сутки за 60 циклов работы автодистрактора.

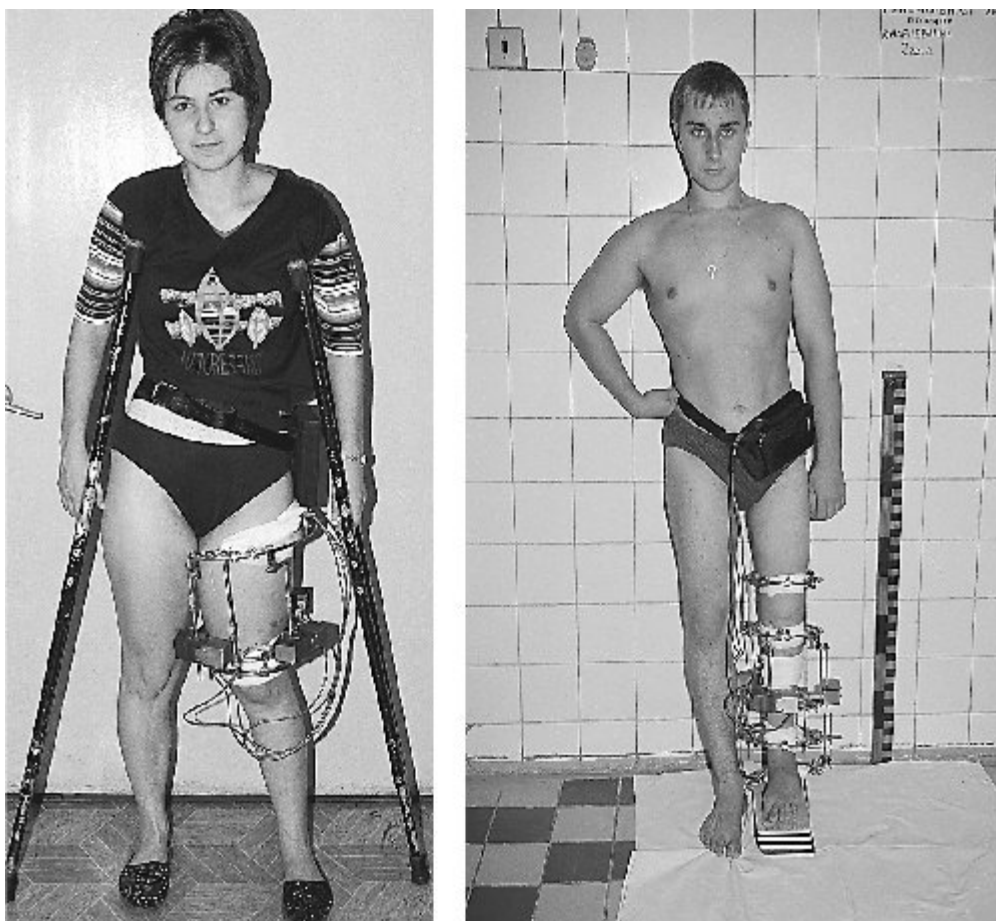


Рис. 2. Примеры удлинения сегментов бедра и голени автодистракторами.

Методика оперативного вмешательства отличается малой травматичностью.

Разрез кожи 3-3,5 см позволяет произвести частичную кортикотомию кости с сохранением целостности костного мозга, внутрикостных сосудов и периостального кровоснабжения кости. Удлинение начинается на 4-5 день после операции и поддерживается круглосуточно в автоматическом режиме. В зависимости от решаемой задачи мы поддерживали среднесуточный темп дистракции от 0,75 мм до 1,5 мм.

Электрофизиологический мониторинг состояния нервно-мышечного и сосудистого аппарата конечностей проводили в двух клинических группах: I группа (5 пациентов с укорочением бедра и 19 пациентов с укорочением голени) – режим автоматической дистракции с ритмом 1 мм/сутки за 60 циклов, II группа (10 пациентов с укорочением бедра и 8 пациентов с укорочением голени) – режим ручной дистракции с ритмом 1 мм/сутки за 4 цикла. Сроки обследования: до операции, во время дистракции, после ее окончания через 1-2, 3, 6, 12 месяцев и 2-5 лет. Контрольную группу составили 10 здоровых добровольцев в возрасте 8-12 лет и 10 здоровых лиц в возрасте 14-30 лет.

Методом суммарной электромиографии (ЭМГ) регистрировали биоэлектрическую активность (БА) максимального произвольного напряжения мышц бедра и голени (*m.m. rectus femoris, vastus lateralis, biceps femoris, tibialis anterior, gastrocnemius medialis*). Методом стимуляционной ЭМГ оценивали возбудимость мышц и проводимость периферических нервных стволов удлиняемой и интактной конечностей. Регистрировали вызванные мышечные ответы (М-ответы) *m. soleus* и *m. gastrocnemius medialis* при стимуляции *n. tibialis*, а также М-ответы *m. rectus femoris* и *m. vastus lateralis* при стимуляции *n. femoralis*.

Осуществляли ультразвуковые исследования *a.a. et v.v. femoralis, poplitea, tibialis anterior, dorsalis pedis, tibialis posterior*, а также изучение периферического кровотока в сегментах бедра, голени и стопы удлиняемой и интактной конечностей по данным тетраполярной реографии (РВГ).

Используемое оборудование: нейроусреднители Reporter (Италия) и Nicolet Viking IV (США), ультразвуковые сканеры серии АУ-3 “Партнер” (Белоруссия), EnVisor (Philips, США), линейные датчики 7,5 мГц и L12-3 мГц; «Рео-спектр-3» («Нейрософт», Россия), «Импекард М» (РБ).

Результаты и обсуждение

Электрофизиологические исследования до операции свидетельствовали о выраженном снижении (на 35-40%) параметров возбудимости и проводимости нервно-мышечной системы по сравнению с интактной конечностью; снижении (на 30-60%) кровенаполнения в области бедра и голени укороченной конечности, которое сопровождалось повышением тонуса магистральных сосудов: *a.a. femoralis, a. poplitea, tibialis anterior, dorsalis pedis, tibialis posterior*.

В период distraction, на 30-е сутки удлинения в обеих группах пациентов отмечали прогрессивное снижение возбудимости и проводимости нервно-мышечного аппарата против исходных данных: амплитуда М-ответа мышц удлиняемого сегмента снизилась на 60-70%, скорость проведения импульса (СПИ) по нервным стволам - на 25-35%. На интактной конечности в этот период наблюдали рефлекторное уменьшение амплитуды М-ответа на 25-30%. Нарастание спазма сосудов в период distraction характеризовалось уменьшением диаметров сосудов, которое при ручном режиме составило 30-40%; при высокодобрной автоdistraction – 15-30%. При этом пульсационный индекс (PI) снижался на 27-50%; линейная скорость кровотока (V_{max}) исследованных артерий возрастала при обоих видах distraction на 20-50% (*a. femoralis* – 122-180 см/с, *a. poplitea* – 70-95 см/с).

В период 1-3 месяца после демонтажа аппарата как в условиях высокодобрной, так и при ручной distraction сохранялось выраженное уменьшение электрофизиологических критериев ЭМГ: общее угнетением амплитуды БА достигало 70 - 80 % в сочетании со снижением ее частоты на 30-40%. Наблюдали снижение объемной скорости кровотока бедра и голени до 1,7-3,8 мл/мин/100 см³ в сочетании с повышением V_{max} *a. femoralis* при ручной distraction до 100 см/с, а в случае высокодобрной автоdistraction ? до 70 см/с. Пульсационный индекс при обоих видах distraction снижался на 23-50%.

Относительное увеличение изучаемых параметров начиналось не ранее, чем через 6-12 месяцев после демонтажа аппарата. Полученные данные свидетельствовали о необходимости длительной реабилитации пациентов после distractionного остеосинтеза конечности. В зависимости от режима distraction в двух клинических группах выявлены следующие различия в динамике ЭМГ. Как видно рисунка 3, изменения амплитуды БА, зарегистрированной в I группе, оставались менее сниженными по сравнению с контролем и II группой. На рисунке «кривая» графика при высокодобрной автоdistraction расположена по вертикальной оси ординат выше, чем график «кривой», характеризующий изменение амплитуды ЭМГ при ручной distraction.

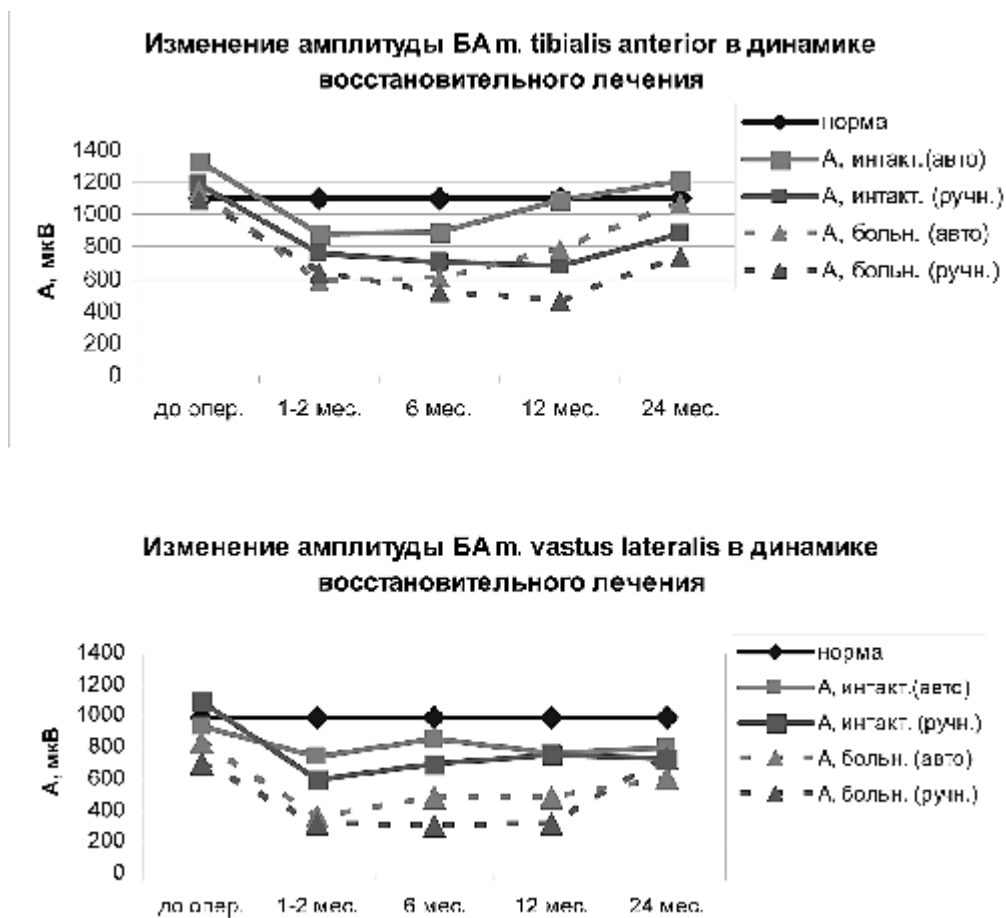


Рис. 3. Динамика амплитуды биоэлектрической активности мышц бедра и голени удлиняемой и интактной конечностей при различных режимах дистракции.

Данные стимуляционной ЭМГ показали, что у 70% больных из I группы через 12 месяцев определялось восстановление проводимости периферических нервных стволов. Амплитуда М-ответов и БА произвольного напряжения мышц достигала уровня дооперационных значений или была незначительно ниже. У больных из II группы показатели функционального состояния отражали более медленный темп репаративных процессов и оставались сниженными в эти сроки на 30-50%.

Сравнительные данные сосудистой диагностики также указывали на неодинаковый уровень функционального восстановления в двух группах пациентов. Через 1 год после окончания дистракции Q в области бедер и голени практически достигала дооперационного уровня, в то время как при ручной дистракции Q в сегменте голени была ниже исходной величины на 50% ($3,2 \pm 1,0$ мл/мин/100 см³). По сравнению с контролем следовые признаки нервно-мышечной дисфункции, индуцированные растяжением конечности, определялись у пациентов из обеих групп и в отдаленные сроки наблюдения.

Таким образом, функциональное состояние нервно-мышечного и сосудистого аппарата укороченного сегмента конечности исходно характеризуется значительным снижением таких основных физиологических свойств как возбудимость и сократимость мышцы, проводимость нерва, артериальное кровенаполнение, скорость кровотока по магистральным сосудам конечности. В основе этих нарушений лежат не только процессы локального диспластического нарушения структуры тканей, но и системного изменения регуляции функций, обнаруженные на укороченной и интактной конечностях.

Репаративные процессы после окончания distraction сопровождались постепенным восстановлением электрофизиологических критериев, которые наблюдали через 6-12 месяцев на голени и на протяжении 24 месяцев в сегменте бедра. Сравнительный анализ результатов электрофизиологического и ультразвукового исследований в двух группах пациентов показал, что режим высокодетальной автоdistraction оказывает менее травматичное воздействие на функциональное состояние нервно-мышечной и сосудистой систем, а, следовательно, является более физиологичным способом distractionного остеосинтеза.

Литература

1. Введенский, С. П. Тридцатилетний опыт чрескостного остеосинтеза по Илизарову // Гений ортопедии. 1996. № 2 – 3. С. 25.
2. Илизаров, Г. А. и др. Экспериментально-клинические аспекты удлинения конечности в автоматическом режиме / Г. А. Илизаров, С. А. Ерофеев, А. В. Попков и др. // Материалы VI съезда травмат.-ортопед. СНГ 14-17 сентября. Ярославль, 1993. С. 363 – 364.
3. Илизаров, Г. А., Камаев, И. А., Шрейнер, А. А. Возможности автоматического управления процессом distraction // Лечение ортопедо-травматологических больных в стационаре и поликлинике методом чрескостного остеосинтеза, разработанным в КНИИЭКОТ / Тезисы докладов Всесоюзной науч.-практ. конф. (27-28 января 1982 г.), ч. II. Курган, 1982. С. 21 – 23.
4. Попков, А. В. Оперативное удлинение конечностей методом чрескостного остеосинтеза: современное состояние и перспективы // Травматология и ортопедия России. 1994. № 2. С. 135 – 142.
5. Попова, Л. А., Тимофеев, В. Н. Изобретения в травматологии и ортопедии: структура, динамика, основные направления // Гений ортопедии. 1996. № 2 – 3. С. 29 – 30.
6. Чиркова, А. М., Ерофеев, С. А. Рентгено-морфологические особенности репаративного остеогенеза при автоматической distraction // Травматология и ортопедия России. 1994. № 2. С. 142 – 148.
7. Шевцов, В. И., Попков, А. В., Ерофеев, С. А., Чиркова, А. М. Автоматический distractionный остеосинтез // Анналы травматологии и ортопедии. 1995. № 1. С. 44 – 47.
8. Долганова, Т. И. Физиологический анализ компенсаторно-приспособительных процессов в организме при лечении по Илизарову пациентов с дефектами длинных костей: автореф. дисс. ... д-ра мед. наук. Курган, 2006. 45 с.
9. Дьячкова, Г. В. Клинико-экспериментальные данные о состоянии мышечной системы голени при ее удлинении // Гений ортопедии. 2004. № 1. С. 163 – 170.
10. Илизаров, Г. А., Ерофеев, С. А., Шрейнер, А. А. и др. Зависимость репаративной регенерации кости и функционального состояния удлиняемой конечности от детальности distraction // Гений ортопедии. 1995. № 1. С. 8 – 18.
11. Илизаров, Г. А., Щудло, М. М. Ультраструктура межклеточных контактов периневрального эпителия нервов голени при ее удлинении в эксперименте // Сборник научных трудов «Чрескостный компрессионно-distractionный остеосинтез по Илизарову в травматологии и ортопедии». Курган, 1985. Вып. 10. С. 10 – 17.
12. Кочутина, Л. Н. Реактивно-адаптационные изменения мышц голени при ее удлинении в эксперименте // Материалы научно-практической конференции «Лечение

повреждений и заболеваний опорно-двигательного аппарата методом Илизарова». Казань, 1991. С. 59 – 60.

13. Шевцов, В. И., Попков, Д. А., Десятниченко, К. С. и др. Биомеханические маркеры активности костеобразования при удлинении бедра в высокодетальном автоматическом режиме // Гений ортопедии. 1999. № 1. С. 35 – 39.

14. Шевцов, В. И., Асонова, С. Н., Наумов, А. Д., Ерофеев, С. А., Гордиевских, Н. И., Кузнецова Л. С., Филимонова, Г. Н. Состояние сосудистого бассейна мышц конечности при разных режимах удлинения (морфо-функциональное исследование) // Гений ортопедии. 1997. № 2. С. 5 – 10.

15. Шевцов, В. И., Бунов, В. С., Гордиевских, Н. И. Изменение кровообращения в зависимости от проявления натяжения мягких тканей при удлинении голени // Российский Физиологический журнал им. И.М. Сеченова. 2004. Т. 90. № 6. С. 748 – 755.

16. Шевцов, В. И., Варсегова, Т. Н., Щудло, М. М. и др. Динамика изменений большеберцового нерва при удлинении голени собак автодистрактором // Гений ортопедии. 2004. № 1. С. 51 – 54.

17. Шеин, А. П. Локальные и системные реакции сенсомоторных структур на оперативное удлинение конечности: автореф. дисс. ... д-ра б.н. Курган, 2004. 52 с