

*С.В.Ивашенко,
В.С.Улащик,
Г.А.Берлов*

Сравнительная морфологическая оценка применения фонофореза кальцийсодержащих лекарственных веществ для восстановления костной ткани в ретенционном периоде ортодонтического лечения зубочелюстных аномалий в эксперименте

*Белорусский государственный медицинский университет,
НИИ физиологии НАН Беларуси*

Представлена сравнительная оценка морфологической картины костной ткани после фонофореза кальцийсодержащих лекарственных средств
Ключевые слова: костная ткань, остеогенез, фонофорез, остеоека, фитат кальция, глюконат кальция.

Одной из актуальных проблем современной стоматологии является лечение больных с зубочелюстными аномалиями и деформациями, поскольку распространённость их в странах СНГ и в мире остаётся высокой [10]. Так, Л.С. Величко и соавторы [1] подобные аномалии выявили у 33,9% обследованных. Морфологические и функциональные изменения при зубочелюстных аномалиях, не устранённые своевременно, с возрастом усугубляются, способствуют развитию заболеваний периодонта и височно-нижнечелюстного сустава, затрудняют протетические мероприятия. Сроки ортодонтического лечения длительны, после него нередки рецидивы. Это объясняется тем, что у взрослых полностью сформирован челюстно-лицевой скелет, образовались стойкие артикуляционные соотношения между зубными рядами и снижены пластические возможности костной ткани [7]. Поэтому лечение зубочелюстных аномалий в сформированном прикусе проводится комплексным способом, при котором основные ортодонтические мероприятия в различные его периоды дополняются другими методами [2,3]. Ортодонтическое лечение состоит из активного и ретенционного периодов. В активном периоде ортодонтического лечения при помощи лечебных аппаратов перемещают аномалийно стоящие зубы в правильное положение, в ретенционном – закрепляют полученные результаты, причём ретенционный период более длителен, чем активный.

Нами получены хорошие результаты по сокращению сроков активного периода ортодонтического лечения за счет применения индуктотермоэлектрофореза 1%-ного раствора трилона Б на альвеолярный отросток в области подлежащих перемещению зубов [5]. Однако ретенционный период ортодонтического лечения у этой категории больных занимает значительно больший период времени, чем активный, что диктует необходимость поиска средств, ускоряющих восстановительные процессы в костной ткани.

Целью настоящего исследования явилось изучение в эксперименте состояния костной ткани при оптимизации комплексного ортодонтического лечения в ретенционном периоде. По данным литературы [4,9], кальциевая соль фитиновой кислоты обладает хорошей способностью к восстановлению потери кальция тканями и положительно влияет на формирование костной ткани. Остеоека [8] восполняет дефицит кальция, ускоряет минерализацию костной ткани. Глюконат кальция применяют при дефиците ионов кальция для восстановления костной ткани, он оказывает меньшее местное раздражающее действие [6], а метаболизм ионов

кальция лучше проходит на фоне приёма витамина Д [6]. Основываясь на полученных нами и литературных данных [11], для стимуляции восстановительных процессов мы использовали фонофорез 15%-ной мази остеоека, фонофорез 15%-ной мази фитата кальция и фонофорез 15%-ной мази глюконата кальция на фоне приёма витамина Д в ретенционном периоде ортодонтического лечения.

МАТЕРИАЛ И МЕТОДЫ

Эксперимент выполнен на 48 кроликах породы "шиншилла" одинакового веса и возраста. Всем животным провели по 7 процедур УВЧ-индуктотермоэлектрофореза 1%-ного раствора трилона Б на область альвеолярного отростка нижней челюсти. После этого на 2 недели наложили ортодонтические аппараты, а затем перевели животных в ретенционный период. Тридцать шесть животных составили три опытных группы, двенадцать-контрольную. В первой опытной группе животным проводили ультрафонофорез 15%-ной мази остеоека, во второй-15%-ной мази фитата кальция, в третьей-15%-ной мази глюконата кальция на фоне приёма витамина Д внутрь. Курс лечения включал 10,15 и 20 процедур в течение 21-х,28-и и 35-и суток соответственно.

В контрольной группе изучали наступление самостоятельной реминерализации костной ткани без каких-либо воздействий.

После окончания опыта для гистологического исследования брали фрагмент нижней челюсти с наружной и внутренней компактной пластинками и губчатым веществом, фиксировали в 10%-ном растворе формалина, декальцинировали в 7%-ном растворе азотной кислоты, заливали в целоидин. Срезы окрашивали гематоксилином и эозином, а также по методу Ван-Гизона.

РЕЗУЛЬТАТЫ И ОБСУЖДЕНИЕ

Контроль 1(21-е сутки). Отмечались обширные поля rarefакции костной ткани, особенно губчатого вещества с резким истончением костных балочек, расширением межбалочных пространств, выполненными жировым, бедным клетками костным мозгом (рис. 1). Межуточное костное вещество окрашивалось по методу Ван-Гизона в желтый цвет, местами с розоватым оттенком. Признаки образования молодой костной ткани не выявлялись. Отмечалось некоторое усиление базофилии межуточного костного вещества на фоне все еще сохраняющейся rarefакции костной ткани.

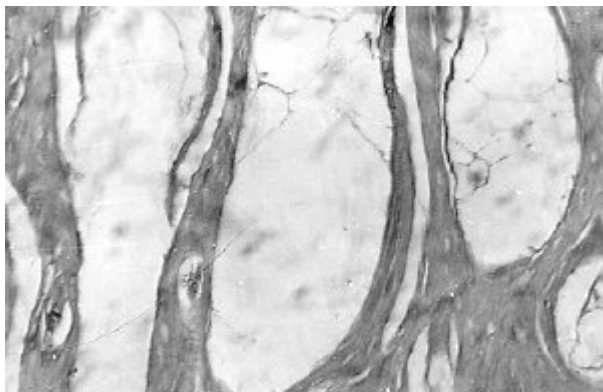


Рис. 1. Резкая rarefакция губчатого вещества костной ткани. Окраска гематоксилином и эозином. Ув. 90.Контроль 1.

Опыт 1-1(10 процедур,21-е сутки). Сильная rarefакция губчатого вещества, имеющего вид сот с крайне неправильной формой и различного размера полостями, выполненными жировым костным мозгом, бедными клеточными элементами. Истонченные костные балочки с многочисленными полостями на месте остеоцитов,

которые в препаратах не сохранились, в других участках-они с мелкими гиперхромными ядрами и бледной, вакуолизированной цитоплазмой. Межуточное костное вещество слабо базофильное с отдельными участками окрашивающимися более интенсивно, чаще вокруг сосудов, образуя подобие периваскулярных костных муфт. Пикрофуксином межуточное вещество окрашивается неравномерно – от жёлто-розового до ярко красного цвета, довольно гомогенное, без выраженных линий склеивания. Истончение коркового вещества. Редкие прослойки фиброзной ткани и участки грубозернистого, бесструктурного базофильного вещества среди губчатой костной ткани.

Опыт 2-1(10 процедур,21-е сутки). Заметно истончение коркового слоя, под ним сравнительно узкая зона неравномерно широких межбалочных пространств. Более глубокие слои губчатого вещества выглядят более компактными, межбалочные пространства узкие, разделяющие резко базофильные, с продольной исчерченностью костное вещество от более светло окрашенных участков костной ткани с многочисленными крупными отёчными остеоцитами. Создаётся впечатление как бы о вращении костного вещества в предсуществовавшие более широкие межбалочные пространства (рис.2.). В целом – очень неравномерная, преимущественно под компактным веществом rareфикация костной ткани и компактизация, также неравномерная, губчатого вещества.

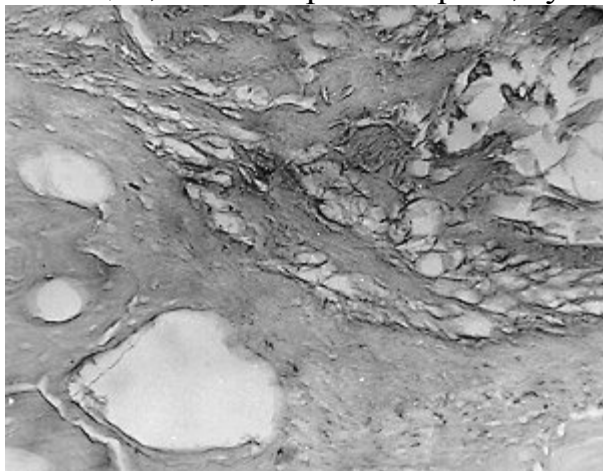


Рис. 2. Компактизация губчатого вещества как бы путём вращении костной ткани с крупными остеоцитами в межбалочные пространства. Окраска по методу Ван-Гизона. Ув. 90.Опыт 2-1.

Опыт 3-1(10 процедур,21-е сутки). Межуточное вещество неоднородное, с исчерченностью пучков коллагеновых волокон, с очаговой сильной базофилией.Базофилия межуточного вещества более заметна, чем в контроле, особенно в стенках гаверсовых и прободающих каналов, вокруг остеоцитов. Выявлены более крупные и многочисленные остеоциты.

Контроль 2(28-е сутки). Гистологическая структура костной ткани приближалась к таковой, которая была отмечена в предыдущих опытах: основное межуточное вещество по методу Ван-Гизона окрашивалось в интенсивный желто-красный цвет, было много крупных, вакуолизированных остеоцитов.

Опыт 1-2 (28-е сутки,15 процедур). Изменения аналогичны таковым в предыдущем опыте 1-1, но здесь межбалочные пространства больше по размерам, приближаются по структуре к костным кистам, однако имеются участки более компактного строения, как бы сдавленные, в частности этими «кистами». Редкие, но довольно обширные поля плотной волокнистой соединительной ткани. В опыте 1-2

губчатое вещество выглядит несколько более компактным по сравнению с опытом 1-1.

Опыт 2-2 (28-е сутки, 15 процедур) Структура костного вещества довольно сходная с таковой в опыте 2-1, но здесь заметнее компактизация губчатого вещества. Встречаются участки, почти не отличимые от компактного. Сильно выражена продольная исчерченность межучточного вещества, вероятно, из-за обилия и утолщения коллагеновых волокон и незакончившегося обызвествления.

Опыт 3-2 (28-е сутки, 15 процедур). В этот же срок костная ткань в сравнении с контролем отличалась более значительно, чем в опыте 3-1: здесь было гораздо больше гипертрофированных, отечных остеоцитов, особенно была усиленной базофилия; отмечалась некоторая неоднородность, мозаичность, очаговая компактизация костных балочек губчатого вещества.

Контроль 3 (35-е сутки). Костная ткань оставалась заметно разреженной, даже ее компактный слой был тонким, с умеренно базофильным и почти однородным межучточным веществом. Костные балочки губчатого вещества были несколько более базофильными. В остальном – те же изменения, что и в предыдущем контроле.

Опыт 1-3 (35-е сутки, 20 процедур). Многочисленные, крупные, кистоподобные полости под истонченным корковым компактным веществом. Наряду с ними имеются большие участки костной ткани более компактного строения с межучточным веществом волокнистой структуры, вследствие выявления коллагеновых волокон, окрашивающихся пикрофуксином в красно-желтый цвет (рис.3.).

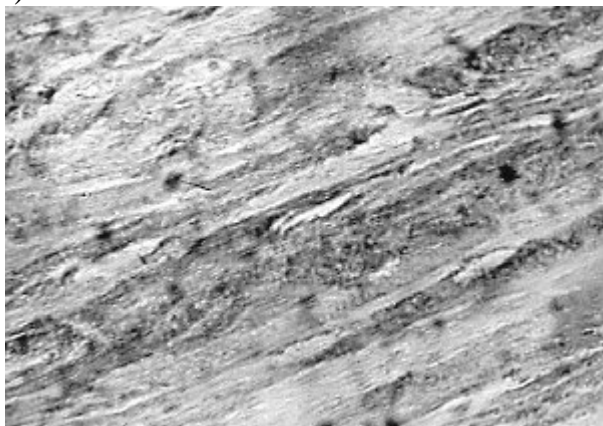


Рис. 3. Участки компактного строения с волокнистым межучточным веществом. Окраска гематоксилином и эозином. Ув. 200. Опыт 1-3.

Опыт 2-3 (35-е сутки, 20 процедур). Изменения костной ткани занимают как бы срединное положение между опытами 2-1, с одной стороны и опытом 2-2 с другой. Встречаются участки с сильно расширенными межбалочными пространствами, содержащими костный мозг и более обширные – с сужением их вследствие компактизации. Имеются переходные между ними места с истончением костных балочек, как бы с вновь начинающейся rarefакцией.

Опыт 3-3 (35-е сутки, 20 процедур) Структура костной ткани отличалась как от всех предыдущих опытов, так особенно и от контрольных исследований, главным образом за счет утолщения компактной пластинки и выраженной компактизации губчатого вещества, с обилием гипертрофированных остеоцитов, умеренным базофильным, с заметной фибрилярностью межучточным костным веществом. Также обращали на себя внимание многочисленные питательные каналы, гиперемия и

периваскулярный отек (рис.4).

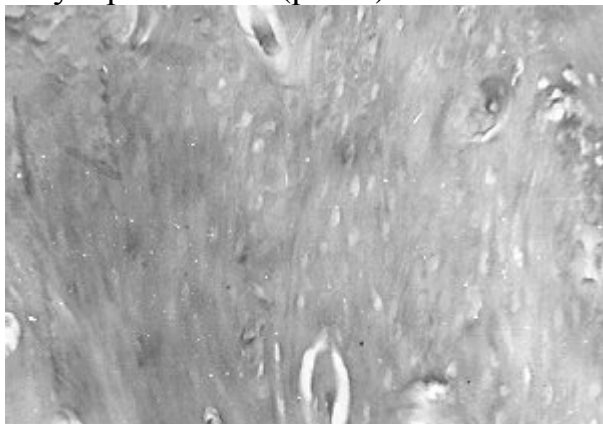


Рис. 4. Выраженная компактизация костной ткани. Обилие гипертрофированных остеоцитов. Фибриллярность умеренно базофильного межуточного вещества. Окраска по методу Ван-Гизона. Ув. 90.Опыт 3-3.

В препаратах серии с фонофорезом остеоека сохранились изменения, характерные для прижизненной декальцинации костной ткани в виде ее разрефикации вплоть до образования костных кист. Параллельно происходили процессы, свидетельствующие о восстановлении костных структур с заметным оживлением костеобразования, компактизации губчатого вещества, появлением довольно обширных участков волокнистой соединительной ткани, подвергающейся кальцификации. Эти изменения лучше всего выражены в опыте 1-2, после 15 процедур фонофореза остеоека. После 20 таких же процедур отмечено незначительное по сравнению с опытом 1-2 усиление компактизации губчатого вещества.

В серии опытов с фонофорезом фитата кальция изменения в виде начинающегося восстановления, рекальцинации, сильнее выражены вокруг кровеносных сосудов, в виде образования «муфт» молодой костной ткани. Они определяются уже в опыте 2-1. После 10 процедур отмечается четко заметная компактизация губчатого вещества как бы путем врастания костной ткани в широкие межбалочные пространства, достигающие наибольшей интенсивности после 15 процедур. Увеличение числа процедур до 20 заметно не усиливает компактизацию губчатого вещества, сохраняются участки выраженной разрефикации костной ткани. Предположение, что длительный фонофорез фитата кальция может вести к частичной разрефикации, мало вероятно; во всяком случае изменения после 20 процедур представляются менее эффективными по сравнению с таковыми после 15 процедур. В целом фонофорез фитата кальция более действенен по сравнению с фонофорезом остеоека.

Результаты применения фонофореза глюконата кальция на фоне приёма витамина Д внутрь, показали более быструю (в среднем на 7-10 суток) и сильную реминерализацию костной ткани по сравнению с контролем. Реминерализация происходила преимущественно за счет отложения минеральных солей в межуточное вещество предсуществовавшей костной ткани без заметного образования новой. На это указывало отсутствие пролиферации клеток эндоста, формирования остеобластов, признаков интенсивной перестройки костной ткани-ни разу не были обнаружены остеокласты, разъеденные лакуны, слабая и редко встречающаяся мозаичность костных балочек. В целом можно считать, что реминерализация в опыте начиналась с первой недели, а в контроле-со второй; наибольшая разница «в

пользу» животных опытной группы наблюдалась на третьей неделе. Базофилия межзубчатого вещества как бы сглаживалась в обеих группах на четвертой неделе, но костная ткань у подопытных животных отличалась выраженной компактизацией, у контрольных же сохранялась её rareфикация, хотя и слабее по сравнению с более ранними сроками в этой же группе.

Проведенное исследование свидетельствует о том, что применение фонофореза глюконата кальция на фоне приёма витамина Д больше влияет на укрепление «старой», чем на образование «молодой» костной ткани. Это, в свою очередь, должно способствовать укреплению перемещённых зубов и сокращению рецидивов в ретенционном периоде ортодонтического лечения.

Таким образом морфологическая картина восстановления костной ткани зависит от вида применявшегося лекарственного вещества. Так, применение фонофореза остеоека способствовало восстановлению костных структур с заметным оживлением костеобразования, компактизации губчатого вещества, появлению довольно обширных участков волокнистой соединительной ткани, подвергающейся кальцификации. При использовании фонофореза фитата кальция в ретенционном периоде ортодонтического лечения отмечается четко заметная компактизация губчатого вещества как бы путем врастания костной ткани в широкие межбалочные пространства. При применении же фонофореза глюконата кальция на фоне приёма витамина Д реминерализация происходила преимущественно за счет отложения минеральных солей в межзубчатое вещество предсуществовавшей костной ткани без заметного образования новой. Полученные экспериментальные данные следует учитывать при комплексном лечении больных с зубочелюстными аномалиями и деформациями.

Выводы:

1. При применении фонофореза кальцийсодержащих лекарственных средств в ретенционном периоде у экспериментальных животных отмечается более быстрое и интенсивное восстановление костной ткани по сравнению с контролем.

2. Наиболее эффективным является назначение в ретенционном периоде у экспериментальных животных с вызванной декальцинацией 15-20 процедур фонофореза с 15%-ной мазью фитата кальция.

ЛИТЕРАТУРА

1. Величко Л.С., Ивашенко С.В., Гунько И.И., // Материалы III съезда стоматологов Беларуси. – Мн., 1997. – С. 104-105.

2. Величко Л.С., Ивашенко С.В., Белодед Л.В. // Современная стоматология. – 2001.-№4. – С. 35-38.

3. Гунько И.И., Ивашенко С.В., Берлов Г.А. // Стоматологический журнал. – 2002.-№ 3.-С.52-54.

4. Захаревский А.С., Чумаков В.Н., Рудник О.А., Ваганов Ю.В./Весті акад.наук: Сер.мед.наук.-2002.-№2С.23-25.

5. Ивашенко С.В., // Здоровоохранение. – 2000.-№ 4-С.15-16.

6. Машковский М.Д. Лекарственные средства.-М.,1985.-Ч.2.-575 с.

7. Наумович С.А.. // Здоровоохранение Беларуси. – 1994.-№ 6. – С. 12-15.

8. Регистр лекарственных средств России «Энциклопедия лекарств».-2002.-Выпуск 9.-С. 649-650.

9. Рудник О.А.Эффективность фитата кальция при экспериментальном остеопорозе /Минск.гос.мед. ин.-т.-Минск,1998.-С.231-234.

10. Токаревич И.В., // Здоровоохранение.-2000.-№ 4.-С.25-26.