

ОДНА ИЗ ВЕСКИХ ПРИЧИН АРИТМИИ, НЕ ПОДДАЮЩЕЙСЯ ЛЕЧЕНИЮ

УЗ «3-я клиническая больница г.Минска»

М. В. Лобанова

ONE OF THE COMPELLING REASONS FOR ARRHYTHMIAS REFRACTORY TO TREATMENT

Мерцательная аритмия-наиболее частое нарушение сердечного ритма, характеризуется полной дезорганизацией электрических процессов в миокарде предсердий. Мерцательная аритмия (МА) сопряжена с повышенным риском осложнений и со снижением качества жизни, в 5 — 7 раз возрастает вероятность инсульта, снижается переносимость физической нагрузки, а из-за постоянного приема антикоагулянтов повышается риск кровотечений. Фибрилляция предсердий (ФП) — одна из наиболее часто встречаемых в клинической практике тахикардий, ее распространенность в общей популяции колеблется от 0,3 до 0,4 %. Выявляемость ФП увеличивается с возрастом. Так, среди людей до 60 лет она составляет приблизительно 1% случаев, а в возрастной группе старше 80 лет — более 6%. Около 50% пациентов с фибрилляцией предсердий в США — лица старше 70 лет, и более 30% госпитализированных в связи с нарушениями ритма сердца составляют больные с этой аритмией.

Согласно литературным данным, существует множество причин, которые могут привести к этому заболеванию: ишемическая болезнь сердца (ИБС), инфаркт миокарда, карди-

осклероз, сердечная недостаточность, артериальная гипертензия (АГ), врожденные и приобретенные пороки, миокардиты, различные электролитные нарушения (гиперкалиемия). Очень часто приступ мерцательной аритмии провоцируется употреблением большего, чем обычно, количества алкоголя. Существует даже такое понятие-«сердечная аритмия праздничных дней».

Высок риск развития мерцательной аритмии у людей, страдающих сахарным диабетом, особенно если диабет сочетается с ожирением и повышенным артериальным давлением. Мужчины страдают МА чаще женщин, но у женщин с диагностированной МА имеется долговременный риск преждевременной смерти.

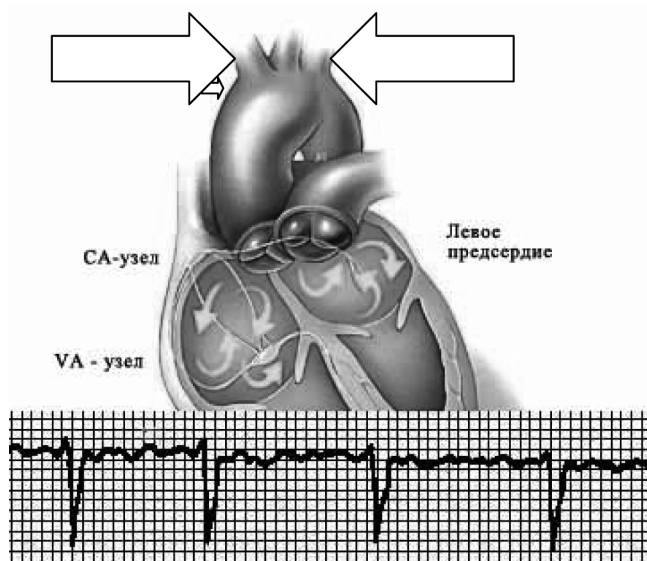
Обращено внимание и на патологию со стороны щитовидной железы. В любой день можно ожидать появления аритмии у людей с заболеваниями щитовидной железы (особенно с ее избыточной функцией) и некоторыми другими гормональными расстройствами. Пожилые люди несколько чаще будут иметь МА, чем более молодые люди.

На **рисунке** показана фибрилляция предсердий

В течение 2011 года в 3-ей ГКБ им. Е.В. Клумова г. Минска в кардиологическом отделении 23 больных (15 женщин, 8 мужчин), в возрасте старше 45-ти лет, с мерцательной аритмией, находились под наблюдением эндокринолога по поводу эндемического зоба шейно-загрудинной локализации. Диагноз – эндемический загрудинный зоб (ЭЗЗ) был поставлен при субъективном и объективном исследовании, инструментальные и лабораторные данные подтвердили диагноз.

При субъективном исследовании больные жаловались на одышку в покое, усиливающуюся при физической нагрузке, на неприятные ощущения: чувство стеснения в груди, чувство замиранья сердца, страха, на перебои сердца; у всех наблюдалась аритмия, плохо поддающаяся лечению.

При расширенном опросе больные отмечали затруднённый акт проглатывания, на ощущение «кома в горле», чувство «першения», «сдавления» в области шеи. Пациенты не любили спать на спине, у изголовья на кровати лежали 2-3 подушки, больные с нарушением сердечного ритма часто лежали на левом боку, у некоторых облегчение дыхания наблюдалось в положении на животе и при «закидывании» головы назад (в



процессе проведения УЗИ щитовидной железы).

Все больные, как женщины, так и мужчины, повышенного питания, брахиморфного телосложения: короткая шея и широкая верхняя грудная апертюра. Передне-задний размер грудной клетки приближается к боковому, надключичные ямки не определяются, эпигастральный угол больше 90°.

Кожные покровы бледные, несколько синюшные, сухие на ощупь.

На шее при вдохе и выдохе наблюдается набухание шейных вен, пульсация. При пальпации щитовидной железы определяется её увеличение в размерах с уплотнениями в обеих долях, безболезненность, подвижность при акте глотания. При глубокой пальпации определяется массивное захождение щитовидной железы за грудину, пульсация железы.

У всех пациентов в лёгких перкуторно-коробочный звук, аускультативно – дыхание жёсткое, масса сухих свистящих хрипов, учащение частоты дыхания.

Левая граница относительной тупости сердца смещена влево и вниз. Тоны сердца глухие, акцент П тона над легочной артерией, аортной, мерцательная аритмия (как правило, трепетание предсердий), гипертензия.

Живот увеличен в размерах, печень – на 4-5-6-8 см выпуклая из-под правого края рёберной дуги, часто асцит, на ногах отёки.

Инструментальные и лабораторные исследования.

-Рентгенография грудной клетки:

Легочные поля прозрачны, корни тяжистые, застойные, гомогенизированные. Эмфизема лёгких. Диффузный пневмосклероз. Неоднократно застойные пневмонии, гидроторакс. Аорта уплотнена. Границы сердца расширены влево.

-УЗИ органов брюшной полости:

Гепатомегалия, выраженные диффузные изменения в печени (стеатоз).

-ЭКГ:

фибрилляция предсердий со склонностью к тахисистолии желудочков. Низкий вольтаж ЭКГ. Гипертрофия левого желудочка.

-УЗИ щитовидной железы:

На фоне диффузной гиперплазии щитовидной железы определяется

округлое, неоднородное, гипозоногенное образование (разных размеров, в какой-то доле, или обеих долях). «Истинные размеры щитовидной железы определить трудно из-за возможного её загрудинного расположения».

-гормональное исследование – состояние эутиреоидное (T_4 св., ТТГ – в пределах нормы).


Больной Г., 46 лет, диагноз:

Метаболический синдром. Артериальная гипертензия Шст, риск 4. Атеросклеротический кардиосклероз с нарушением

сердечного ритма (трепетание предсердий) $H_{пб}$. Асцит. Нарушение толерантности к глюкозе. Жировой гепатоз (стеатоз). Эндемический загрудинный зоб. Состояние клинического эутириоза. ИМТ – 48 кг/м².

Больная Ш., 72 лет, диагноз: ИБС: Стенокардия напряжения ФК Ш с нарушением сердечного ритма (фибрилляция предсердий) $H_{па}$.

Сахарный диабет 2 типа в стадии клинικο-метаболической субкомпенсации. Диабетическая нефропатия. Хронический пиелонефрит в ст. затянувшегося обострения. ХПН₁. Диабети-



ческая ангиопатия нижних конечностей. Жировой гепатоз (стеатоз). Эндемический многоузловой загрудинный зоб. Состояние клинического эутириоза. ИМТ – 34 кг/м².

В Белоруссии заболевания щитовидной железы занимают второе место по частоте среди эндокринных заболеваний после сахарного диабета.

Это объясняется эндемичностью территории или дефицитом йода, нарушением белкового питания, дисбалансом микроэлементов, генетическим фактором, контактом с токсическими веществами, профессиональными вредностями, курением, прерыванием беременности, использованием противозачаточных препаратов, большое значение имеют последствия Чернобыльской аварии, состояние водной и воздушной среды и др.

Несмотря на относительно благоприятное течение эндемического эутиреоидного зоба, некоторые его формы требуют к себе более пристального внимания вследствие возможности осложнений, порой угрожающих жизни больного. К таким формам относится шейно-грудное расположение зоба. По данным литературы такое расположение зоба наблюдается в 4 – 16 % случаев (Валдина Е.А., 1964; Галлеев М.А., 1983; Вагнер Е.А., 1990;

Suliman N. et al., 1994).

Отсутствие единой тактики ведения пациентов с диффузной гиперплазией щитовидной железы и узловыми новообразованиями, с тенденцией к расположению за грудinou, поздняя диагностика шейно-грудного зоба, приводит к тому, что почти половина этих больных (40-45 %) представлена людьми старше 60 лет с длительностью заболевания до 30 лет и более (Рубин Д.Г., 1997).

Как правило, шейно-грудный зоб диагностируется «случайно», пациенты с запущенными формами заболевания оперируются в экстренном порядке во избежание асфиксии. Проблемы оказания помощи указанной группе больных в литературе не освещены.

В Белоруссии высокий процент кардиологических больных с нарушением сердечного ритма (мерцание предсердий), не поддающегося лечению, следует отнести к патологии щитовидной железы: это увеличение в размерах щитовидной железы (диффузная или диффузно-узловая форма);

-загрудинное расположение щитовидной железы;

-нарушение функции (гипо-или гипертиреоидное состояние) щитовидной

железы,

-наличие аутоиммунного тиреоидита.

Несмотря на современные методы исследования (полипозиционная флюорография или рентгенография грудной клетки, УЗИ области шеи, КТ или МРТ грудной клетки) диагностика зоба с загрудинным расположением трудна, и клиника заболеваний щитовидной железы у больных пожилого возраста остаются неизученными. Затруднена диагностика внутригрудного зоба, чаще всего он определяется случайно при рентгенологическом исследовании грудной клетки и диагностируется как опухоль. В диагностике важное значение придается многоосевой рентгенографии и томографии,

контрастному исследованию пищевода, компьютерной томографии. Но и здесь имеются трудности, т.к. технические возможности рентген аппаратуры не позволяют полностью обследовать пациента в следствие того, что предельно допустимая масса тела обследуемого на рентген ди-

❑ **Случай из практики**

агностическом аппарате марки «VISION» (Италия) – не более 120 кг.

Литература

1. *Аристархов, Р. Б.* Особенности хирургической патологии щитовидной железы в йоддефицитном регионе: Автореф. дис. канд. мед. наук. Рязань, 2002. С. 27.
2. *Бирюков, Ю. В., Чарнецкий Р. И., Зайднев С. З.* Диагностика и хирургическое лечение медиастинального зоба // Груд, сердечно-сосудистая

хир.-1990, № 1, С. 67-70.

3. *Бубнов, А. Н., Кузьмичев А. С., Гринева Б. Н., Трунин Е. М.* Узловой зоб/ СПб, 1997. С. 25-26, 79-80.

4. *Иванова, М. М.* Шейно-загрудинный зоб у жителей Крайнего Севера (патогенез, диагностика, лечение). Автореф. диссерт.к.м.н., С-П., 2004.

5. *Рубин, Д. Г.* Особенности клинического течения, диагностики и лечение узлового зоба шейно-загрудинной локализации. Автореф. диссерт.к.м.н., С-П., 1997.

❑ **Обмен опытом**