

A. A. Безводицкая, С. Н. Шубина, А. М. Пожарицкий

ОПЕРАТИВНОЕ ЛЕЧЕНИЕ ПАХОВЫХ ГРЫЖ У МУЖЧИН МОЛОДОГО И СРЕДНЕГО ВОЗРАСТА

УО «Белорусский государственный медицинский университет»

В статье представлен анализ оперативного лечения 106 пациентов молодого и среднего возраста мужского пола, оперированных по поводу паховой грыжи: 64 пациентам выполнена операция Лихтенштейна, 42 – ТЭП (тотальная экстраперитонеальная герниопластика). Подробно проанализированы длительность оперативного лечения, необходимость в применении анальгетиков, ранние и поздние послеоперационные осложнения. Пациенты, которым была выполнена ТЭП, меньше нуждались в анальгезии в раннем послеоперационном периоде, у них реже случались осложнения со стороны послеоперационных ран, быстрее восстанавливалась трудоспособность. Однако, операция ТЭП может быть выполнена только под эндотрахеальным наркозом и превышает по длительности операцию Лихтенштейна. Операция Лихтенштейна может быть выполнена под местной анестезией, что актуально для пациентов среднего возраста с сопутствующей патологией.

Ключевые слова: паховые грыжи, оперативное вмешательство, грыжесечение, ТЭП, операция Лихтенштейна.

A. A. Bezvadzitskaya, S. N. Shubina, A. M. Pozharytski

SURGICAL TREATMENT OF INGUINAL HERNIAS IN YOUNG AND MIDDLE AGE MEN: LICHTENSTEIN HERNIOPLASTY OR TEP METHOD

The article presents an analysis of the surgical treatment of 106 young and middle-aged male patients who underwent inguinal hernia repair: 64 patients underwent the Liechtenstein operation, 42 – TEP technique. The duration of surgical treatment, the need for the use of analgesics, early and late postoperative complications were analyzed in detail. Patients operated using TEP technique needed less analgesia in the early postoperative period, they had fewer postoperative wound complications, and their ability to work was restored faster. However, TEP surgery can only be performed under endotracheal anesthesia and is longer than the Liechtenstein procedure. The Liechtenstein operation can be performed under local anesthesia, which is important for comorbid middle-aged patients.

Key words: inguinal hernia, surgery, hernia repair, TEP technique, Liechtenstein operation.

Паховая грыжа – одна из самых распространенных хирургических патологий, поражающая примерно 5–10 % населения. До сих пор большой процент (10–21 %) из числа операций, выполняемых в отделениях общей хирургии, приходится именно на герниопластики, а пластика паховой грыжи является вторым самым частым видом операции во всем мире, уступая лишь аппендэктомии. Данная патология поражает до 60 % трудоспособного мужского населения и имеет высокий процент рецидивов после операции [1].

Соотношение паховых грыж у мужчин и женщин составляет 9:1 соответственно [2], что обусловлено особенностями анатомического строения пахового канала. У мужчин он более короткий и широкий, а входное и выходное отверстия расположены ближе друг к другу. Также мужчины больше занимаются тяжелым физическим трудом, что способствует появлению грыжи.

Оперативное лечение паховых грыж в широкой клинической практике проводится больше 100 лет. Родоначальником хирургического лече-

ния является E. Bassini, предложивший в 1889 г., патогенетически обоснованный способ их лечения, то есть способ укрепления задней стенки пахового канала. В последующем другие авторы предложили множество способов и методик лечения паховой грыжи. Однако все они в той или иной мере модифицировали способ E. Бассини. Общим недостатком всех методов грыжесечений, в том числе и классической методике Бассини, является то, что при сшивании тканей (апоневротических, мышечных и связочных), происходит их довольно сильное натяжение, что приводит к несостоятельности швов, формированию неполноценного рубца, а следовательно, предпосылкам к образованию рецидивной грыжи [1, 3, 4].

В 1958 году E. Usher и соавторы впервые выполнили пластику пахового канала синтетической сеткой, устранив таким образом натяжение тканей. Однако, широкого распространения тогда эта операция не получила до тех пор, пока I. Lichtenstein в 1986 году не предложил термин «tension free» («без натяжения») и патофизиологически обосновал применение этого метода, а также предложил использовать для пластики послеоперационных грыж полипропиленовую сетку. С этого момента родилось понятие «ненатяжная» герниопластика. Метод Лихтенштейна очень быстро распространился среди практикующих хирургов [4]. Сегодня он является одним из современных оптимальных методов лечения паховых грыж, его можно назвать «золотым стандартом» в герниологии. Такое определение обусловлено следующими факторами:

- простота техники операции, что позволяет быстро освоить ее начинающими хирургами, а также применять в амбулаторной практике;
- возможность оперировать под местной анестезией;
- незначительная травматизация тканей не вызывает выраженного болевого синдрома;
- значительно меньший риск развития рецидива грыжи.

По мере развития и внедрения технологии лапароскопической хирургии в 90-х годах прошлого века был предпринят ряд успешных попыток совместить лапароскопический доступ с методом протезирующей пластики. Суть операции заключается в безнатяжном укреплении задней стенки пахового канала путём эндоскопической имплантации сетки [5–7].

В основном в настоящее время используют два способа эндоскопической герниопластики:

1. Трансбдоминальная преперитонеальная герниопластика (ТАПП) – «Patch»-техника (Arregui M. E., 1991).

2. Тотальная экстраперитонеальная герниопластика (ТЭП) – «Patch»-техника (Dulucq J., 1991).

Преимущества лапароскопического метода оперативного лечения паховых грыж ТЭП заключаются в следующем:

- хороший косметический эффект;
- отсутствие болевого синдрома в раннем послеоперационном периоде;
- отсутствие вероятности развития спаечного процесса в брюшной полости (по сравнению с ТАПП методикой);
- оперативное вмешательство может проводиться у пациентов после выполненных ранее оперативных вмешательств на органах верхнего этажа брюшной полости;
- снижение риска рецидива, так как укрепление передней брюшной стенки и закрытие грыжевых ворот проводится со стороны воздействия внутрибрюшного давления;
- короткий реабилитационный период.

Однако, следует отметить, что эндоскопическая герниопластика по сравнению с традиционной, в том числе и не натяжной, имеет ряд недостатков:

- хирургическое вмешательство выполняется только под общим наркозом;
- операция выполняется при отсутствии выраженной соматической патологии у пациента;
- выраженные технические трудности выполнения операции у пациентов, ранее оперированных по поводу острого аппендицита и варикоцеле;
- оперативное вмешательство должно выполняться только бригадой высококвалифицированных хирургов;
- требуется дорогостоящее соответствующее техническое оснащение операционного блока.

Все вышеперечисленное требует дифференцированного подхода к применению той или иной оперативной тактике, определению четких показаний и противопоказаний для каждого конкретного пациента.

Цель: определить показания к пластике пахового канала по Лихтенштейну и ТЭП, провести сравнение непосредственных (ранних) и отдаленных результатов двух методов оперативного лечения паховых грыж у мужчин молодого и среднего возраста.

Материал и методы

На базе УЗ «Городская клиническая больница № 4» г. Минска выполнен рандомизированный ретроспективный анализ 106 медицинских карт стационарных пациентов хирургического отделения за 2019 год: 64 пациента с выполненной операцией по Лихтенштейну и 42 пациента с ТЭП. Все пациенты мужского пола в возрасте от 19 до 60 лет оперированы по поводу паховой грыжи.

ТЭП выполнялась пациентам с односторонними паховыми грыжами. В первую очередь, таким образом лечили молодых мужчин (медиана 31,7 лет).

Операция по Лихтенштейну выполнялась как при односторонней, так и двусторонней паховых грыжах (58 и 6 случаев соответственно), ущемленной грыже (4 случая), рецидиве грыжи (1 случай). Оперированы мужчины различного возраста (медиана 48,8 лет).

Непосредственные результаты операций исследованы на основании анализа медицинских карт стационарного пациента, а отдаленные – (через 2 года) – по данным телефонного анкетирования, в котором приняли участие 82 (29 с ТЭП и 53 с операцией по Лихтенштейну) человека. С остальными 24 пациентами связаться по телефону не удалось. Все исследования выполнены с соблюдением правил биомедицинской этики (сохранение врачебной тайны и конфиденциальность информации).

Статистическая обработка полученных результатов выполнена с использованием непараметрического метода Хи-квадрат Пирсона. Во внимание принимались результаты при $p < 0,05$.

В ходе анализа медицинских карт были определены следующие параметры сравнения двух методов: продолжительность операции, количество койко-дней, проведенных в учреждении здравоохранения после вмешательства, потребность в анальгезии в послеоперационный период, образование гематомы, инфильтрации в области послеоперационных ран, применение антибактериальной терапии после операции, время восстановления работоспособности, наличие/отсутствие синдрома хронической боли в период восстановления, наличие/отсутствие рецидива грыжи после операции.

Результаты и их обсуждение

При анализе медицинских карт отмечено следующее возрастное распределение: ТЭП чаще выполнялась мужчинам возрастной группы 20–40 лет (79 % против 21 %), а операция по Лихтенштей-

ну чаще в группе 40–60 лет (77 % против 23 %) при $p < 0,05$, что связано с наличием сопутствующей сердечно-сосудистой патологии в данной категории пациентов. Средняя продолжительность операции ТЭП в группе 20–40 лет составила 52,6 минут ($p < 0,05$), в группе 40–60 лет – 59,5 минут ($p < 0,05$). Средняя длительность операции по Лихтенштейну в группе 20–40 лет составила 38,7 минут ($p < 0,05$), в группе 40–60 лет – 42,2 минуты (разница с ТЭП 29 %, $p < 0,05$), в случаях, осложненных сопутствующей патологией – 47,6 минут ($p < 0,05$).

После выполнения операции ТЭП среднее количество койко-дней в группе 20–40 лет составило 3,5 дней ($p < 0,05$), в группе 40–60 лет – 4,6 дней ($p < 0,05$). После проведенной операции по Лихтенштейну медиана койко-дней в группе 20–40 лет составила 4,2 дня (разница с ТЭП 16,7 %, $p < 0,05$), в группе 40–60 лет – 6,9 дней (разница с ТЭП 33,3 %, $p < 0,05$), в случаях с сопутствующей патологией 11,2 дня (в 6 случаях отмечен перевод в отделение терапевтического профиля, $p < 0,05$). Для группы оперированных по ТЭП методике с сопутствующей патологией получились значения низкой достоверности ($p > 0,1$).

После выполнения операции ТЭП в группе 20–40 лет длительность анальгезии (диклофенак/кеторолак) составила 12 часов ($p < 0,05$), в группе 40–60 лет – 22 часа ($p < 0,05$). После проведения операции по Лихтенштейну в группе 20–40 лет анальгезия понадобилась на протяжении 60 часов (2,5 дней, разница с ТЭП 80 %, $p < 0,05$), в группе 40–60 лет – на протяжении 69 часов (2,9 дней, разница с ТЭП 68 %, $p < 0,05$) (рис. 1). Более того, среди 6 пациентов, оперированных по методу Лихтенштейна, имелась потребность в «промеделе» в послеоперационном периоде, наркотические анальгетики применялись, в среднем, на протяжении 16 часов ($p < 0,05$).

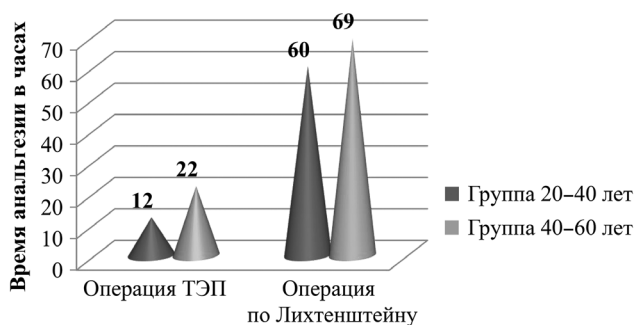


Рисунок 1. Длительность послеоперационной анальгезии в часах

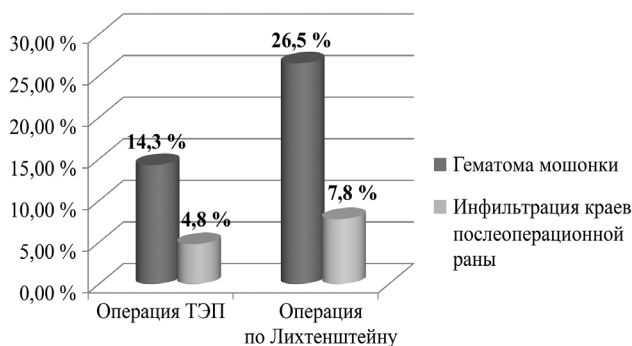


Рисунок 2. Частота встречаемости осложнений

После выполнения операции ТЭП у некоторых пациентов наблюдались осложнения: гематома мошонки у 6 человек (14,3 %, $p < 0,05$) и развитие инфильтрации краев послеоперационной раны у 2 человек (4,8 %, $p < 0,05$). После проведенной операции по Лихтенштейну также зафиксированы послеоперационные осложнения: гематома мошонки у 13 пациентов (26,5 %, $p < 0,05$) (четырем из них понадобился «промедол» в послеоперационном периоде). Также развилась инфильтрация краев послеоперационной раны у 5 пациентов (7,8 %, $p < 0,05$). Разница по общему количеству послеоперационных осложнений (8 из 42 при операции ТЭП и 18 из 64 при операции по Лихтенштейну) составила 32 % ($p < 0,05$) (рис. 2).

После проведения операции ТЭП антибактериальная терапия понадобилась 6 пациентам (14,3 %, $p > 0,1$) из обеих возрастных групп. Ее длительность составила 3,4 дня ($p < 0,05$). После операции по Лихтенштейну в антибактериальной терапии нуждались 19 пациентов (29,7 %, $p > 0,1$) на протяжении 6,2 дней ($p < 0,05$). Разница по количеству пациентов между двумя методами 58 % при низкой статистической значимости параметров ($p > 0,1$), разница по длительности терапии – 45 % ($p < 0,05$).

После анализа медицинских карт был проведен телефонный опрос пациентов, в ходе которого были заданы следующие вопросы:

1. Как долго вы лечились в поликлинике после выписки из больницы?
2. Как долго беспокоили боли в области послеоперационной раны? Приходилось ли принимать анальгезирующие препараты?
3. Появлялась ли грыжа снова (опрос проведен по прошествии двух лет после операции по поводу грыжи)?

Результаты опроса: быстрота восстановления трудоспособности у трудящихся мужчин определе-

на по длительности больничного листа, а у неработающих – по длительности пребывания на амбулаторном лечении в поликлинике по месту жительства. Различия между двумя методами в группе 20–40 лет 43,7 % ($p < 0,05$), в группе 40–60 лет 38,3 % ($p < 0,05$). В группе пациентов, где выполнена ТЭП операция, синдрома хронической боли в период восстановления работоспособности у опрошенных не выявлено. В группе оперированных по Лихтенштейну в период восстановления работоспособности синдром хронической боли был отмечен у 18 пациентов, который продолжался, в среднем, 16,8 дней ($p > 0,1$). Также, в ходе телефонного опроса, таким пациентам было предложено оценить интенсивность боли по 10-ти балльной шкале – усредненный показатель 4,3 балла ($p > 0,1$), 7 из опрошенных принимали обезболивающие. У 17 человек из группы появилось ощущение инородного объекта под кожей. У 6 пациентов возникала боль в области шва при физических нагрузках в течение 6–12 мес. после операции, а у других 6 пациентов в течение полугода после вмешательства периодически появлялись боли в паховой области. Ни в одной из опрошенных групп рецидива грыжи не выявлено ($p < 0,05$).

Выводы

1. Грыжесечение по Лихтенштейну показано пациентам среднего возраста при наличии сопутствующей патологии, особенно сердечно-сосудистой и дыхательной, так как является менее продолжительной по времени, чем операция ТЭП (на 29 %, $p < 0,05$).

2. Грыжесечение ТЭП показано молодым пациентам трудоспособного возраста, так как их нахождение в стационаре короче, чем при операции по Лихтенштейну (на 33,3 %, $p < 0,05$), они меньше нуждались в анальгезии, чем пациенты после операции по Лихтенштейну (на 68 %, $p < 0,05$). Это способствует быстрейшему восстановлению трудоспособности.

3. Ранние осложнения после герниопластики, такие как гематома мошонки и инфильтрация краев послеоперационной раны, чаще наблюдались у пациентов, оперированных по методу Лихтенштейна, чем у пациентов, оперированных методом ТЭП (на 32 %, $p < 0,05$), что значительно увеличивает время восстановления трудоспособности.

Литературы

1. Современное состояние вопроса о методах хирургического лечения грыж передней брюшной стенки / Ю. С. Винник, С. И. Петрушко, Ю. А. Назарьянц [и др.] // Современные проблемы науки и образования. – 2013. – № 1. – С. 32–34.
2. Послеоперационные осложнения приобретенных вправимых первичных паховых грыж / Н. Е. Николаев, С. А. Алексеев, Н. Я. Бовтюк [и др.] // В помощь практикующему врачу. – 2017. – № 2. – С. 157–160.
3. Аляутдинов, Р. Р. Герниопластика по Лихтенштейну (показания, техника операции): автореф. дисс. ... канд. мед. наук. – М., 2004.
4. Нестеренко, Ю. А., Газиев Р. М. Паховые грыжи. Реконструкция задней стенки пахового канала. – М.: БИНОМ, 2005.
5. Amid, P. K. Retromusculare Alloplastik großer Narbengebiete: einfache Heftklammertechnik [Text] / P. K. Amid, I. L. Lichtenstein // Chirurg. – 2005. – Vol. 67. – P. 648–652.
6. Hernia of the abdominal wall [Text] / R. Stoppa [et al.] // Chevrel J-P. Hernias and Surgery of the Abdominal Wall / J-P. Chevrel. – 2nd ed. – Berlin; Heidelberg: Springer-Verlag, 1998. – P. 171–277.
7. Laparoscopic versus open inguinal hernia repair: randomized prospective trial [Text] / D. L. Stoker [et al.] // Lancet. – 1996. – Vol. 343. – P. 1243–1245.

References

1. Sovremennoe sostoyanie voprosa o metodah hirurgicheskogo lecheniya grizh peredney bryushnoy stenki / Yu. S. Vinnik, S. I. Petrushko, Yu. A. Nazaryants [et al.] // Sovremennyye problem nauki i obrazovaniya. – 2013. – № 1. – С. 32–34.
2. Posleoperatsionnye oslozhneniya priobretennykh vpravimyykh pervichnykh pahovykh gryzh / N. E. Nikolaev, S. A. Alekseev, N. Ya. Bovtyuk [et al.] // V pomoshch praktikuyuchshemu vrachu. – 2017. – № 2. – С. 157–160.
3. Alyatdinov, R. R. Gernioplastika po Lichtenstein (pokazaniya, tehnika operatsii): autoref. diss. ... candidate of medical sciences. – M., 2004.
4. Pahovye gryzh. Rekonstruktsiya zadney stenki pahovogo kanala. – M.: BINOM, 2005.
5. Amid, P. K. Retromusculare Alloplastik großer Narbengebiete: einfache Heftklammertechnik [Text] / P. K. Amid, I. L. Lichtenstein // Chirurg. – 2005. – Vol. 67. – P. 648–652.
6. Hernia of the abdominal wall [Text] / R. Stoppa [et al.] // Chevrel J-P. Hernias and Surgery of the Abdominal Wall / J-P. Chevrel. – 2nd ed. – Berlin; Heidelberg: Springer-Verlag, 1998. – P. 171–277.
7. Laparoscopic versus open inguinal hernia repair: randomized prospective trial [Text] / D. L. Stoker [et al.] // Lancet. – 1996. – Vol. 343. – P. 1243–1245.

Поступила 08.04.2022 г.