

Д. А. Божко, Ю. М. Чеснов, С. В. Спиридонов, С. А. Курганович

РАННИЕ РЕЗУЛЬТАТЫ ХИРУРГИЧЕСКОГО ЛЕЧЕНИЯ ПАЦИЕНТОВ С РАСШИРЕНИЕМ ВОСХОДЯЩЕЙ АОРТЫ И ПАТОЛОГИЕЙ АОРТАЛЬНОГО КЛАПАНА

ГУ РНПЦ «Кардиология», г. Минск

Выполнен анализ ранних результатов лечения 255 пациентов с расширением восходящей аорты от 40 до 55 мм в диаметре и патологией аортального клапана. 93 пациентам выполнено протезирование аортального клапана и экзопротезирование восходящей аорты, 107 пациентам выполнено протезирование аортального клапана и восходящей аорты, 55 пациентам – изолированное протезирование аортального клапана.

При выполнении экзопротезирования по сравнению с протезированием восходящей аорты отмечены меньшее время ишемии миокарда и искусственного кровообращения, меньшая частота послеоперационных кровотечений и рестернотомий. Экзопротезирование восходящей аорты помимо укрепления стенки восходящей аорты приводило к уменьшению ее среднего диаметра с $45,47 \pm 2,96$ мм до $36,25 \pm 4,08$ мм. Не выявлено специфических осложнений метода экзопротезирования, таких как дислокация экзопротеза, кинкинг, редилатация, диссекция аорты. Метод экзопротезирования показал низкий уровень кардиоваскулярных осложнений и госпитальной летальности.

Ключевые слова: восходящая аорта, аневризма, расширение аорты, экзопротезирование, наружная аортопластика.

D. A. Bozhko, Y. M. Chesnov, S. V. Spiridonov, S. A. Kurganovich

EARLY RESULTS OF SURGICAL TREATMENT OF PATIENTS WITH ASCENDING AORTA DILATATION AND AORTIC VALVE DISEASES

The analysis of early treatment results in 255 patients with ascending aorta dilatation from 40 to 55 mm in diameter and aortic valve diseases was performed. 93 patients underwent aortic valve replacement and wrapping of the ascending aorta, 107 patients underwent aortic valve and ascending aorta replacement, 55 patients underwent isolated aortic valve replacement.

When performed wrapping, compared with ascending aorta replacement, there was a shorter time of myocardial ischemia and cardiopulmonary bypass, a lower incidence of postoperative bleeding and re-sternotomy. Ascending aorta wrapping, in addition to reinforcement of the ascending aorta wall, led to a decrease in its average diameter from 45.47 ± 2.96 mm to 36.25 ± 4.08 mm. There were no specific complications of the wrapping method, such as wrap dislocation, kinking, redilatation, aortic dissection. The wrapping method showed a low level of cardiovascular complications and hospital mortality.

Key words: ascending aorta, aneurism, aorta dilatation, wrapping, external aortoplastic.

В настоящее время существуют различные варианты подходов и техник, применяемых в хирургии аневризм восходящей аорты. В некоторых случаях выбор тактики лечения неоднозначен и дискуссионен. В частности, это касается хирургического лечения аневризм «небольших размеров» [1]. К таким аневризмам относят размеры восходящей аорты в пределах от 40 мм до 55 мм в диаметре [2]. Несмотря на имеющиеся международные рекомендации ACC/AHA и ESC по лечению заболеваний аорты [3], нет единого мнения в отношении умеренного или погранич-

ного расширения восходящей аорты. Одни хирурги предпочитают выжидательную тактику и наблюдение до тех пор, пока хирургия не будет показана, другие склоняются к активным действиям и выполняют профилактическое протезирование восходящей аорты или пластику восходящей аорты с или без наружного укрепления (экзопротезирования).

Результаты операции экзопротезирования анализировались во многих зарубежных исследованиях. Несколько исследований представили хорошие ранние и отдаленные результаты [4–7].

В качестве материала для экзопротеза за рубежом используют синтетический протез, в частности сосудистый протез из дакрона или полипропиленовую сетку [5–8].

В нашем исследовании представлен опыт использования биологического протеза из ксеноперикарда для операции экзопротезирования. Проведен сравнительный анализ результатов лечения в периоперационном и раннем послеоперационном периодах.

Цель и задачи исследования

Изучить ранние результаты хирургического лечения пациентов с расширением восходящей аорты и патологией аортального клапана в РНПЦ «Кардиология».

Материал и методы

В ГУ «РНПЦ «Кардиология» за период 2014–2018 гг. были оперированы 255 пациентов с расширением восходящего отдела аорты от 40 мм до 55 мм в диаметре и патологией аортального клапана, требовавшей хирургической коррекции. У пациентов отсутствовали признаки соединительнотканной дисплазии, не было расширения корня и/или дуги аорты, а также диссекции восходящей аорты. В зависимости от характера оперативного вмешательства на восходящей аорте пациенты были разделены на три группы. В первую (основную) группу вошли 93 (36 %) пациента, которым было выполнено экзопротезирование восходящей аорты. Вторую (1-я контрольная) группу составили 107 (42 %) пациентов, которым было выполнено протезирование восходящей аорты сосудистым протезом. В третью (2-я контрольная) группу вошли 55 (22 %) пациентов, которым было выполнено протезирование аортального клапана без вмешательства на расширенной восходящей аорте.

Средний возраст пациентов на момент операции в основной группе значимо не отличался от такового в 1-й и 2-й контрольных группах и составил $55,91 \pm 14,81$, $52,17 \pm 13,36$, $59,82 \pm 9,2$ лет соответственно ($p > 0,05$). Во всех группах преобладали мужчины, 63 (67,74 %), 82 (76,64 %), 45 (81,82 %) соответственно, группы не отличались по половому составу ($p > 0,1$). Исходный функциональный класс сердечной недостаточности по NYHA в основной группе составил 2 [1, 4] и был сопоставим с контрольными ($p > 0,1$).

Всем пациентам выполнялось эхокардиографическое исследование в предоперационном

и раннем послеоперационном периодах. Рентгеновская компьютерная томография грудной полости с контрастным усилением выполнялась как контрольный метод исследования пациентам из основной группы.

В основной и 1-й контрольной группах у 49,46 % и 48,6 % пациентов соответственно был выявлен двустворчатый аортальный клапан. Во 2-й контрольной группе пациенты с такой патологией отсутствовали. Наличие двустворчатого аортального клапана и расширения восходящей аорты предполагало «активную» тактику в отношении восходящей аорты, т. е. выполнялись протезирование или экзопротезирование аорты, причем частота их выполнения при данном пороке была одинаковой ($p > 0,1$). Во всех группах у большинства пациентов был сочетанный порок аортального клапана в виде стеноза и недостаточности. Тип порока аортального клапана не влиял на выбор вида хирургического лечения ($p > 0,05$).

По данным эхокардиографии средний диаметр восходящей аорты до операции составил $45,47 \pm 2,96$ мм, $48,84 \pm 3,54$ мм, $43,73 \pm 1,78$ мм в основной, 1-й, 2-й контрольных группах соответственно. Отмечено достоверное различие основной и контрольных групп по этому показателю ($p < 0,01$). Это можно объяснить стремлением хирургов к более радикальному методу лечения при больших размерах восходящей аорты. Так, при сравнении основной и 1-й контрольной групп среди пациентов с диаметром восходящей аорты «50 мм и более» чаще выполнялось протезирование восходящей аорты, а с диаметром «менее 45 мм» – экзопротезирование ($p < 0,001$). При диаметре восходящей аорты 45–49 мм оба вида хирургического лечения выполнялись с одинаковой частотой ($p > 0,1$). Во 2-й контрольной группе при диаметре восходящей аорты 50 мм и более операции не выполнялись.

Размеры аорты на уровне синусов Вальсальвы в основной и 2-й контрольной группах не отличались и составили $40,08 \pm 4,57$ мм, $40,52 \pm 4,23$ мм соответственно ($p > 0,1$). В 1-й контрольной группе этот показатель был несколько больше и составил $41,33 \pm 3,33$ мм ($p < 0,05$). В то же время среди пациентов с диаметром восходящей аорты до 50 мм размеры синусов Вальсальвы в основной и 1-й контрольной группах значимо не отличались ($p > 0,1$).

Сократительная способность левого желудочка (фракция выброса), объемные и линейные размеры левого желудочка, градиент на аортальном

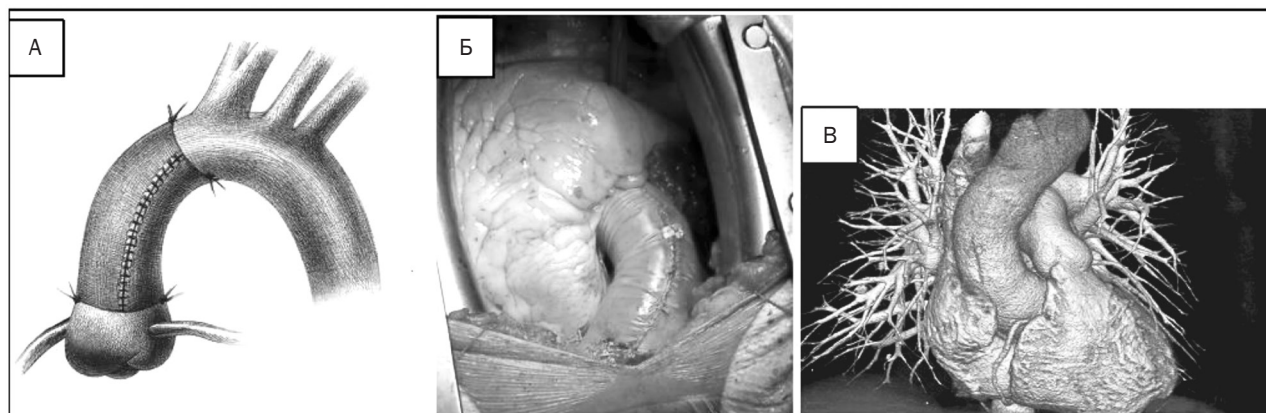


Рисунок 1. Экзопротезирование восходящей аорты: А – схематическое изображение; Б – интраоперационный вид; В – КТ-реконструкция

клапане в основной и контрольных группах до операции не отличались ($p > 0,1$).

Риск кардиохирургического вмешательства в основной группе, рассчитанный по шкале EuroScore II, составил $3,12 \pm 2,37$, был меньше чем в 1-й контрольной – $4,32 \pm 2,87$ ($p < 0,01$) и сопоставим со 2-й контрольной – $2,46 \pm 1,16$ ($p > 0,1$). Это связано с тем, что при расчете баллов в основной группе не всегда учитывался фактор вмешательства на восходящей аорте.

Операции экзопротезирования восходящей аорты выполнялись согласно методике, разработанной в ГУ РНПЦ «Кардиология», основанной на использовании биологического протеза из ксеноперикарда. Экзопротезирование восходящей аорты выполняли после завершения основного этапа операции на сердце (протезирование аортального клапана и др.). Обязательно фиксировали экзопротез отдельными узловыми швами к адвентиции аорты на уровне синотубулярного соединения и устья брахиоцефального ствола. После завершения имплантации экзопротеза обязательно выполняли контрольную ревизию устьев коронарных артерий на предмет возможной их компрессии экзопротезом. При необходимости выполнения аорто-коронарного шунтирования проксимальные анастомозы с восходящей аортой накладывали без снятия поперечного зажима. В экзопротезе

заранее формировали отверстия в проекции предполагаемых зон анастомозов с аортой. Окончательный вид экзопротезирования восходящей аорты биологическим протезом отображен на рисунке 1.

Результаты и обсуждение

Средняя длительность операции, время искусственного кровообращения и время ишемии миокарда в основной и 2-й контрольной группах значимо не отличались ($p > 0,1$) (таблица 1). Исходя из этого можно сделать вывод, что дополнительное выполнение экзопротезирования восходящей аорты не удлиняет время искусственного кровообращения и ишемии миокарда по сравнению с изолированным протезированием аортального клапана.

Средняя длительность операции, время искусственного кровообращения и ишемии миокарда в 1-й контрольной группе превышали аналогичные показатели в основной группе ($p < 0,05$). Это было обусловлено большим объемом оперативного вмешательства при протезировании восходящей аорты, а также более продолжительным этапом гемостаза.

По данным эхокардиографии (таблица 2) после операции на госпитальном этапе отмечалось значимое уменьшение размеров восходящей аорты

Таблица 1. Показатели интраоперационного периода

	Основная группа (n = 93)	1-я контрольная группа (n = 107)	2-я контрольная группа (n = 55)
Средняя длительность операции, мин	251,53 ± 53,36	293,15 ± 98,76 ($p < 0,025$)	228,86 ± 53,58 ($p > 0,1$)
Время искусственного кровообращения, мин	116,69 ± 31,63	145,06 ± 48,09 ($p < 0,001$)	115,09 ± 39,99 ($p > 0,1$)
Время ишемии миокарда, мин	85,13 ± 27,79	112,07 ± 29,83 ($p < 0,001$)	89,06 ± 33,01 ($p > 0,1$)

Таблица 2. Размеры аорты в группах до и после операции

Показатель ЭхоКГ	Основная группа (n = 93)		1-я контрольная группа (n = 107)		2-я контрольная группа (n = 55)	
	до	после	до	после	до	после
Аорта на уровне аортального клапана, мм	37,85 ± 4,43	36,44 ± 4,19 (p < 0,01)	38,84 ± 3,63	33,81 ± 3,94 (p < 0,01)	38,36 ± 3,53	37,86 ± 3,32 (p > 0,1)
Аорта на уровне синусов, мм	40,08 ± 4,57	40,37 ± 2,19 (p > 0,1)	41,33 ± 3,33	30,16 ± 3,43 (p < 0,01)	40,52 ± 4,23	40,18 ± 1,89 (p > 0,1)
Аорта на уровне синотубулярного соединения, мм	34,67 ± 4,68	33,67 ± 3,61 (p > 0,1)	36,41 ± 4,21	29,63 ± 2,48 (p < 0,01)	33,52 ± 4,08	34,87 ± 3,56 (p > 0,1)
Аорта в восходящем отделе, мм	45,47 ± 2,96	36,25 ± 4,08 (p < 0,01)	48,84 ± 3,54	30,03 ± 3,29 (p < 0,01)	43,73 ± 1,78	43,4 ± 1,58 (p < 0,05)
Аорта на уровне дуги, мм	32,16 ± 4,04	29,25 ± 3,65 (p > 0,1)	33,19 ± 3,49	30,5 ± 3,27 (p > 0,1)	31,27 ± 3,49	30,14 ± 2,79 (p > 0,1)

в основной и 1-й контрольной группах до среднего диаметра (36,25 ± 4,08) мм, (30,03 ± 3,29) мм соответственно (p < 0,01).

После операции средний диаметр восходящей аорты в основной группе был больше, чем в 1-й контрольной (p < 0,001). Связано это было с тем, что аорторедукция при экзопротезировании восходящей аорты выполнялась в среднем до 36 мм и составляла 20 %, в то время как при протезировании восходящей аорты чаще использовался сосудистый протез диаметром 30 мм. Максимальная аорторедукция при экзопротезировании составляла 35 % (с 55 мм до 36 мм). При этом в основной группе отсутствовала связь между исходным диаметром восходящей аорты и степенью ее редукции (r = 0,1209, p = 0,282). Во 2-й контрольной группе также отмечалось незначительное уменьшение диаметра восходящей

аорты с 43,73 ± 1,78 мм до 43,4 ± 1,58 мм, вероятно за счет эффекта аорторедукции при ушивании аортотомии (p < 0,05).

Изменение размеров синусов Вальсальвы, синотубулярного соединения и дуги аорты в основной группе, как и во 2-й контрольной не наблюдалось (p > 0,1). В 1-й контрольной группе корень аорты значимо уменьшался (p < 0,01), так как у большинства пациентов выполнялось его протезирование.

В основной и контрольных группах не было выявлено снижения фракции выброса левого желудочка после операции (p > 0,1). Отмечено значимое уменьшение линейных и объемных размеров ЛЖ во всех группах, что связано с протезированием аортального клапана и снижением среднего и максимального градиентов (p < 0,05) (таблица 3).

Таблица 3. Показатели эхокардиографии в группах до и после операции

Показатель ЭхоКГ	Основная группа (n = 93)		1-я контрольная группа (n = 107)		2-я контрольная группа (n = 55)	
	до	после	до	после	до	после
Фракция выброса левого желудочка, %	56,71 ± 11,83	55,41 ± 10,61 (p > 0,1)	54,29 ± 11,21	53,45 ± 10,64 (p > 0,1)	54,04 ± 11,23	53,6 ± 9,9 (p > 0,5)
Конечный диастолический объем левого желудочка, мл	175,67 ± 67,78	146,11 ± 56,84 (p < 0,01)	185,25 ± 77,16	156,75 ± 55,33 (p < 0,01)	186,44 ± 61,34	154,02 ± 39,65 (p < 0,01)
Конечный систолический объем левого желудочка, мл	80,53 ± 50,33	69,01 ± 42,22 (p < 0,01)	89,03 ± 52,48	76,42 ± 45,07 (p < 0,01)	88,93 ± 43,11	73,38 ± 32,01 (p < 0,01)
Конечный диастолический размер левого желудочка, мм	57,73 ± 8,92	54,29 ± 7,97 (p < 0,01)	59,61 ± 9,38	55,89 ± 8,94 (p < 0,01)	60,78 ± 7,8	57,56 ± 6,71 (p < 0,01)
Конечный систолический размер левого желудочка, мм	39,08 ± 9,03	37,78 ± 8,65 (p < 0,05)	40,81 ± 10,38	39,47 ± 9,33 (p < 0,01)	41,95 ± 7,75	40,74 ± 7,07 (p < 0,05)
Градиент на аортальном клапане/протезе максимальный, мм рт. ст.	73,34 ± 34,23	26,76 ± 9,54 (p < 0,01)	65,01 ± 32,44	25,57 ± 10,23 (p < 0,01)	80,68 ± 30,28	25,89 ± 9,17 (p < 0,01)
Градиент на аортальном клапане/протезе средний, мм рт. ст.	43,56 ± 21,19	14,94 ± 5,42 (p < 0,01)	38,97 ± 20,01	13,68 ± 6,29 (p < 0,01)	47,62 ± 20,97	13,85 ± 5,39 (p < 0,01)

В раннем послеоперационном периоде в основной группе по данным КТ отмечалось скопление жидкости перипротезно и/или в средостении в различном количестве у 20-ти пациентов. Клинические проявления тампонады отмечены у 1-го пациента, ему было выполнено дренирование перикарда. Согласно данным КТ у 10-ти пациентов выявлена складчатость интимы. Этот феномен мы объясняем инвагинацией интимы при сжати расширенной аорты экзопротезом. Какие-либо клинические проявления этого феномена у пациентов отсутствовали. При КТ не выявлены специфические осложнения, такие как дислокация экзопротеза, кинкинг, редилатация, диссекция аорты.

Объем кровопотери в 1-е послеоперационные сутки в основной группе не отличался от контрольных и составил $463,42 \pm 274,79$ мл, $488,71 \pm 290,36$ мл, $392,5 \pm 234,66$ мл в основной, 1-й и 2-й контрольных группах соответственно ($p > 0,05$). В то же время при протезировании восходящей аорты чаще во время операции использовались гемостатические препараты, чем при экзопротезировании ($p < 0,001$).

В 1-й контрольной группе после операции чаще возникала необходимость в гемотрансфузии ($p < 0,05$), причем использовались большие объемы переливаемых компонентов и препаратов крови, чем в основной группе ($p < 0,05$).

Количество рестернотомий по поводу кровотечений составило 3 (3,23 %), 15 (14,02 %) и 2 (3,64 %) в основной, 1-й и 2-й контрольных группах соответственно. Частота выполнения рестернотомий в основной группе была меньше, чем в контрольных ($p < 0,01$). При этом в 1-й контрольной группе в большинстве случаев выявлялись хирургические источники кровотечений, например, такие как линия швов анастомозов протеза с аортой, кнопками устьев коронарных артерий и др.

К большим неблагоприятным кардиоваскулярным событиям (МАСЕ) мы относили смерть от кардиальных причин, инфаркт миокарда, экстренную реваскуляризацию целевых сосудов, инсульт. Частота осложнений в виде МАСЕ на госпитальном этапе в основной и 1-й контрольной группах составила 3 (3,23 %) и 4 (3,74 %) случая. Во 2-й контрольной группе случаев МАСЕ не было. По частоте МАСЕ группы были сопоставимы ($p > 0,1$).

Средняя длительность стационарного лечения после операции в основной группе составила $14,42 \pm 6,28$ суток и была меньше, чем 1-й контрольной группе – $15,88 \pm 6,08$ суток ($p < 0,05$),

но больше чем во 2-й группе – $13,15 \pm 5,04$ суток ($p < 0,05$). Средняя длительность нахождения в отделении реанимации в основной группе значимо не отличалась от контрольных групп и составила 1 [1; 5] суток ($p > 0,1$).

По показателю госпитальной и 30-дневной летальности основная и контрольные группы не отличались ($p > 0,1$). В основной и 2-й контрольных группах летальных случаев отмечено не было. В 1-й контрольной группе умер 1 пациент от синдрома полиорганной недостаточности на фоне перенесенного интраоперационного инфаркта миокарда, послеоперационного инсульта, подключения аппарата вспомогательного кровообращения, рестернотомии по поводу кровотечения. Показатель госпитальной летальности во 2-й контрольной группе составил 0,93 %.

Обсуждение. Метод экзопротезирования восходящей аорты предложен давно и используется в кардиохирургии в различных модификациях до настоящего времени. Метаанализ и систематический обзор показали хорошие ранние и отдаленные результаты метода [4]. В литературе описаны специфические осложнения, такие как дислокация экзопротеза, кинкинг, редилатация аорты, эрозия интимы, ложная аневризма, которые сами по себе могут являться показаниями к операции [9, 10]. На наш взгляд, причиной этих осложнений может быть использование при экзопротезировании синтетического протеза. Предложенный нами метод основан на применении биологического протеза из ксеноперикарда. Он обладает лучшими манипуляционными свойствами, более пластичен и лучше адаптируется к стенке аорты, чем синтетический протез, при этом сохраняет свою каркасную функцию.

Решение об использовании данного метода лечения должно приниматься индивидуально для каждого пациента. Необходимо учитывать этиологию, размер и локализацию расширения, а также возраст, клинический статус пациента, наличие сопутствующей патологии. Результаты, полученные в нашем исследовании, показывают эффективность метода, позволяют рекомендовать его как альтернативу протезированию восходящей аорты у определенной когорты пациентов.

Таким образом, экзопротезирование расширенной восходящей аорты при патологии аортального клапана является эффективным методом. Он позволяет уменьшить размеры и укрепить стенку восходящей аорты. Метод экзопротезирования по сравнению со стандартным протезирова-

нием восходящей аорты является более простым в техническом исполнении и менее трудоемким, что позволяет уменьшить время хирургической операции, в т. ч. время искусственного кровообращения и ишемии миокарда и соответственно уменьшить хирургическую травму. После выполнения экзопротезирования восходящей аорты меньше частота послеоперационных кровотечениях, требующих выполнения рестернотомии, и соответственно меньше необходимость в гемотрансфузиях по сравнению с протезированием восходящей аорты. Метод экзопротезирования показывает низкий уровень кардиоваскулярных осложнений и госпитальной летальности, которые не отличаются от таковых при протезировании восходящей аорты или изолированного протезирования аортального клапана.

Литература

1. *Reduction* aortoplasty for dilatation of the ascending aorta in patients with bicuspid aortic valve / M. Bauer [et al.] // Ann. Thorac. Surg. – 2002. – Vol. 73. – P. 720–723.
2. *Aortic Wrapping* for a Dilated Ascending Aorta in Bicuspid Aortic Stenosis / M. S. Choi [et al.] // Circulation. – 2015. – Vol. 79. – P. 778–784.
3. ESC (2014) Guidelines on the diagnosis and treatment of aortic diseases / Europ. Heart J. – 2014. – Vol. 35. – P. 2873–2926.
4. *Plonek*, T. A metaanalysis and systematic review of wrapping of the ascending aorta. / T. Plonek // J. Card. Surg. – 2014. – Vol. 29, № 6. – P. 809–815. doi:10.1111/jocs.12448.
5. *Short-term* outcomes of aortic wrapping for mild to moderate ascending aorta dilatation in patients undergoing cardiac surgery / J. Y. Park [et al.] // Korean J. Thorac. Cardiovasc. Surg. – 2012. – Vol. 45, № 3. – P. 148–154. doi:10.5090/kjtcs.2012.45.3.148.
6. *Long-term* experience of girdling the ascending aorta with Dacron mesh as definitive treatment for aneurysmal dilation / O. Cohen [et al.] // Ann Thorac Surg. – 2007. – Vol. 83, № 2. – P. 780–784. doi:10.1016/j.athoracsur.2006.10.086.
7. *Management* of dilated ascending aorta during aortic valve replacement: valve replacement alone versus aorta wrapping versus aorta replacement / S. H. Lee [et al.] // J. Thorac. Cardiovasc. Surg. – 2013. – Vol. 146, № 4. – P. 802–809. doi:10.1016/j.jtcvs.2013.06.007.

8. *Milgalter*, E., Laks H. Dacron mesh wrapping to support the aneurysmally dilated or friable ascending aorta / E. Milgalter, H. Laks // Ann Thorac Surg. – 1991. – Vol. 52, № 4. – P. 874–876.
9. *Doylea*, M. Rarefaction of the aorta under Dacron wrap: a rare complication. Interactive CardioVascular and Thoracic Surgery. – 2014. – Vol. 19. – P. 341–343.
10. *Bauer*, M. Dislocated wrap after previous reduction aortoplasty causes erosion of the ascending aorta // Ann. Thorac. Surg. – 2003. – Vol. 75. – P. 583–584.

References

1. *Reduction* aortoplasty for dilatation of the ascending aorta in patients with bicuspid aortic valve / M. Bauer [et al.] // Ann. Thorac. Surg. – 2002. – Vol. 73. – P. 720–723.
2. *Aortic Wrapping* for a Dilated Ascending Aorta in Bicuspid Aortic Stenosis / M. S. Choi [et al.] // Circulation. – 2015. – Vol. 79. – P. 778–784.
3. ESC (2014) Guidelines on the diagnosis and treatment of aortic diseases / Europ. Heart J. – 2014. – Vol. 35. – P. 2873–2926.
4. *Plonek*, T. A metaanalysis and systematic review of wrapping of the ascending aorta. / T. Plonek // J. Card. Surg. – 2014. – Vol. 29, № 6. – P. 809–815. doi:10.1111/jocs.12448.
5. *Short-term* outcomes of aortic wrapping for mild to moderate ascending aorta dilatation in patients undergoing cardiac surgery / J. Y. Park [et al.] // Korean J. Thorac. Cardiovasc. Surg. – 2012. – Vol. 45, № 3. – P. 148–154. doi:10.5090/kjtcs.2012.45.3.148.
6. *Long-term* experience of girdling the ascending aorta with Dacron mesh as definitive treatment for aneurysmal dilation / O. Cohen [et al.] // Ann Thorac Surg. – 2007. – Vol. 83, № 2. – P. 780–784. doi:10.1016/j.athoracsur.2006.10.086.
7. *Management* of dilated ascending aorta during aortic valve replacement: valve replacement alone versus aorta wrapping versus aorta replacement / S. H. Lee [et al.] // J. Thorac. Cardiovasc. Surg. – 2013. – Vol. 146, № 4. – P. 802–809. doi:10.1016/j.jtcvs.2013.06.007.
8. *Milgalter*, E., Laks H. Dacron mesh wrapping to support the aneurysmally dilated or friable ascending aorta / E. Milgalter, H. Laks // Ann Thorac Surg. – 1991. – Vol. 52, № 4. – P. 874–876.
9. *Doylea*, M. Rarefaction of the aorta under Dacron wrap: a rare complication. Interactive CardioVascular and Thoracic Surgery. – 2014. – Vol. 19. – P. 341–343.
10. *Bauer*, M. Dislocated wrap after previous reduction aortoplasty causes erosion of the ascending aorta // Ann. Thorac. Surg. – 2003. – Vol. 75. – P. 583–584.

Поступила 29.10.2020 г.