

РЕКТОПРОМЕЖНОСТНЫЕ (КОЖНЫЕ) СВИЩИ У ДЕТЕЙ

УО «Белорусский государственный медицинский университет»

В статье проведен анализ лечения детей с ректопромежностными свищами. С 1970 по 2014 год с данным видом пороков находились на лечении 240 детей: 136 (56,6%) мальчиков и 104 девочки (45,4%). Это наиболее часто встречающаяся группа аномалий. Проведен анализ операций, выполненных этой группе пациентов, ближайшие и отдаленные результаты. Одноэтапная промежностная проктопластика или минимальная заднесагиттальная проктопластика для ректоперинеального свища является методом выбора в период новорожденности. При операции в периоде новорожденности отмечается значительный экономический эффект, определяющийся выполнением одноэтапных операций, уменьшением сроков госпитализации в отделении интенсивной терапии, отсутствии установления факта инвалидности ребенка. Следует отметить, что операция может быть выполнена только в условиях специализированного стационара. Функциональные результаты у ребенка с врожденным аноректальным пороком зависят от пола и типа порока.

Ключевые слова: лечение промежностных свищей.

Y. G. Degtyarev

РЕКТОПРОМЕЖНОСТНЫЕ (КОЖНЫЕ) СВИЩИ У ДЕТЕЙ

The article analyzes the treatment of children with rektoperineal fistulas. From 1970 to 2014 with this type of malformations were treated 240 children: 136 (56.6%) boys and 104 girls (45.4%). This is the most common group of anomalies. The analysis of operations carried out by this group of patients, early and late results. A one-stage perineal proctoplasty or minimum posterior sagittal proctoplasty for rektoperineal fistula is the treatment of choice in the neonatal period. With operations in the neonatal period, there is a significant economic impact, which is determined by performing one-stage operation, a decrease in length of hospitalization in the intensive care unit, without establishing the fact of the child's disability. It should be noted that the operation can only be performed in a specialized hospital. Functional results in a child with congenital anorectal defect depends on the gender and the type of defect.

Key words: treatment promezhnostnykh of fistulas.

Пороки развития аноректальной области – крайне сложная патология, требующая квалифицированной хирургической коррекции, специаль-

ного оборудования, длительных сроков реабилитации. Результаты лечения аноректальных пороков развития зависят от многих факторов: вида порока, степени на-

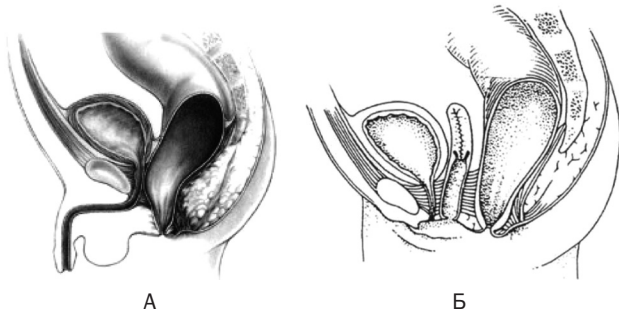


Рисунок 1. Схема порока у мальчика (А) и девочки (Б)

рушения анатомических структур, своевременности и адекватном выборе вида оперативного вмешательства и правильного его выполнении. Связано это с большим разнообразием вариантов порока и предлагаемых методов лечения.

Ректо-промежностные свищи – наиболее благоприятные пороки с прогнозируемым положительным эффектом хирургического лечения. На рисунке 1 представлена схема ректопромежностного свища у мальчика и девочки.

Как видно из представленного рисунка в случае низких аномалий дистальная часть анального канала целиком входит в комплекс произвольного сфинктера.

Проведен анализ лечения 240 детей: 136 (56,6%) мальчиков и 104 девочки (45,4%) с 1970 по 2014 гг.

Проведено морфологическое изучение дистальной части прямой кишки, которая подверглась резекции при выполнении проктопластик. Возраст пациентов: от 2 дней до 1,5 года ($m = 1,0 \pm 0,2$ года). Были изучены препараты 12 пациентов. Образцы ткани состояли из участков 0,5–1,0 см части прямой кишки и проксимальной части свища. Дистальный конец образца был маркирован нитью, и сразу же фиксировался в 10% формалине для морфологического исследования. Образец подвергался дальнейшей обработке для подготовки окраски парафиновых срезов гематоксилином и эозином, в соответствии со стандартом лабораторных методов световой микроскопии. Для иммуногистохимического исследования все образцы в течение 2 часов после забора материала фиксированы в 2% растворе Замбони. После фиксации фрагменты ганглия последовательно промывались в 0,1 М фосфатном буфере (pH 7.4), 50% этиловом спирте, 0.1 М фосфатном буфере (pH 7.4), 20% растворе сахарозы.

При данном виде порока сформирован сфинктерный аппарат прямой кишки. Нами это наглядно прослежено при выполнении дистальной колонографии после сигмостомии, представленной на рисунке 2. В периоде новорожденности хирурги расценили порок как «высокий», свищ не был диагностирован (операция проведена в первые 12 часов жизни ребенка) и выполнена колостомия. При исследовании в возрасте 6 мес. определяется вытекание бария через узкое, «незамеченное» в период новорожденности анальное отверстие.

При выполнении дистальной колонографии у ребенка отмечается реакция внутреннего анального сфинктера на введение контраста и нормальный (95°) аноректальный угол.

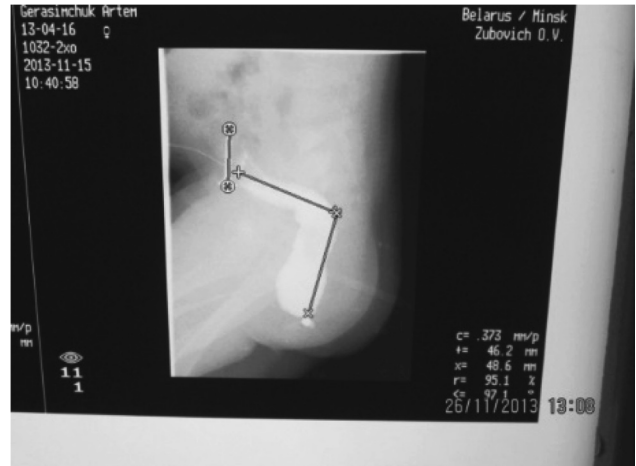

Рисунок 2. Дистальная колостограмма

У 125 (51%) новорожденных отверстие было очень узким и маленьким, но, как правило, небольшое количество мекония выходило из него в течение первого дня жизни. Одним из вариантов низких атрезий у 34 мальчиков выявили аномалии по типу «ведерной ручки»: анальное отверстие было прикрыто срединным тяжем и там имелось отверстие, ведущее к неизменному анальному каналу по обе стороны от тяжа. При данной аномалии расположенный анус был покрыт мясистым срединным тяжем и соединен с промежностью при помощи узкого свища, который проходил кпереди на различном расстоянии в пределах данного тяжа. У девочек такой вариант промежностного свища мы не встретили. Чаще девочки имели эктопированный кпереди анус, который являлся вполне нормальным анусом, расположенным сразу за преддверием влагалища. При таком варианте порока произвольные сфинктеры кпереди от анального отверстия не функциональны, что определялось с помощью электростимулятора перед операцией. В то же время, несмотря на кажущуюся простоту, иногда установление диагноза занимало значительное время и требовало инструментальных методов диагностики.

Пациентам были выполнены следующие операции, представленные в таблице 1.

Как видно из представленной таблицы, наиболее часто для коррекции ректопромежностных свищей была использована промежностная проктопластика.

В настоящее время в литературе продолжают дебаты, при низких пороках вне периода новорожденности выполнять одноэтапную или многоэтапные операции, т. е. можно ли исключением энтерального питания, с полным парентеральным, уменьшить риск раневой инфекции на промежности [3]? В период новорожденности среди 35 оперированных (13 мальчиков, 22) проктопластика была выполнена без колостомии 15 пациентам. Были оперированы 13 девочки мальчиков и 2 девочки с ректоперинеальными свищами. Средний возраст проведения операции составил $3 \pm 1,5$ дня. Выполнены промежностная (7), переднесагитальная (2) или заднесагитальная минимальная аноректопластика (6).

□ В помощь практикующему врачу

Таблица 1. Операции, применяемые при промежностной эктопии (N = 240)

| Вид вмешательства | 1970–1985 гг. | 1986–2000 гг. | 2000–2014 гг. | Всего |
|---|---------------|---------------|---------------|-------|
| Операция Стоуна | – | 18 | 22 | 40 |
| Промежностная проктопластика | 67 | 41 | 17 | 125 |
| Переднесагитальная проктопластика | – | 15 | 20 | 35 |
| Минимальная заднесагитальная проктопластика | – | – | 23 | 23 |
| Cut–bak | 4 | 5 | 5 | 14 |
| Слепая перфорация | 3 | | | 3 |
| Итого | 74 | 79 | 87 | 240 |

Прогнозируемое осложнение после выполнения подобных операций – нагноение раны промежности. Поэтому послеоперационная профилактика антибиотиками была начата в операционной (введением цефалоспоринов четвертого поколения и метронидазола и была продолжена в течении 4–5 дней), в зависимости от состояния раны и рекомендаций оперирующего хирурга. Энтеральное кормление отменялось на $4 \pm 1,5$ дней, осуществлялось полное парентеральное питание с использованием центрального венозного катетера. Большое внимание уделяли послеоперационному ведению пациентов. Оптимальным было положение ребенка на животе, предпочтительно открытое ведение и обработка раны промежности раствором бетадина. Рана на промежности зажила у 10 пациентов первичным натяжением либо после незначительного расхождения краев. Из 15 детей, у 5 отметили раневые инфекции. В двух случаях ограничили «ротацией» антибиотокотерапии, троим потребовались колостомии из-за выраженного воспаления в области промежности для спасения вновь сформированного анального канала. В последующем у этих пациентов после отведения калового содержимого от промежности раны зажили и не потребовали повторных операций. По истечении $3 \pm 0,9$ месяцев было выполнено закрытие колостом.

В трех случаях при открытии свища в области мошонки во время проктопластики и выделения кишки произошла травма уретры. Осложнения были замечены интраоперационно и уретра была ушита на катетере Фолея. У одного пациента наступило осложнение с формированием ректоуретрального свища. Спустя 1 год мальчик был оперирован, свищ ушит с прокладкой из фасции бедра с положительным результатом.

В отдаленном периоде у 2 пациентов образовались анальные стриктуры, 6 детей нуждались в регулярных клизмах при наблюдении в сроке до 6 лет.

По нашим данным, в настоящее время количество выявляемых случаев с последующей операцией только при данном виде патологии увеличивается. В 2013–2014 годах операции по поводу промежностных свищей составили 45% от всех операций при ВПР АРО. Количество детей с данным типом порока увеличивается. Одной из причин увеличения является улучшение диагностики передней эктопии анального отверстия, как причины запоров у детей. Визуально, из-за отсутствия постоянных ориентиров, это сделать непросто. Ранее ограничивались лишь осмотрами и штриховым раздражением перианальной области,

а в последние годы применялись вычисление анококцигального индекса, осмотр с электростимуляцией, УЗИ, КТ, что позволило дифференцировать точное расположение передней порции наружного сфинктера. В последнее время вызывает дискуссии вопрос о необходимости операции у девочек с передней эктопией ануса. По нашему мнению, передняя эктопия ануса требует хирургического лечения только тогда, если он стенотически изменен и имеется препятствие для отхождения каловых масс. Если девочка с передней эктопией страдает запорами и рентгенологически есть увеличение сигмовидной и прямой кишки, то показана колостомия с последующей проктопластикой. Расширение прямой и сигмовидной кишки из-за препятствия не просто изолированная патология, а сопровождается поражением (растяжением) толстой кишки, подвздошной кишки и илеоцекального угла.

Низкие аноректальные аномалии в настоящее время можно оперировать в неонатальном периоде, что экономично и функционально [5]. Поскольку операция по формированию анального канала проходит полностью в пределах наружного сфинктера, она должна просто создавать отверстие для отхождения каловых масс. У мальчиков с ректо-промежностным свищом, это может быть осуществлено через мобилизацию свища до места долженствующего ануса. Обширной мобилизации кишки и мобилизации лоскутов кожи не требуются. Они могут даже навредить пациенту, потому что при этом могут быть отделены волокна подкожной части наружного сфинктера во время операции. Оптимальным вариантом для аноректопластики у пациентов с ректопромежностными свищами является диагностика в период 1–2 дней жизни и одномоментная проктопластика, с обеспечением полного парентерального питания (ППП), и назначение антибиотиков в послеоперационном периоде. Это приемлемо только в условиях специализированного центра, в Республике Беларусь – в «РНПЦ детской хирургии». Три подобные операции с хорошим исходом выполнены в областных больницах сотрудниками кафедры детской хирургии, имеющими опыт выполнения подобных операций у новорожденных.

Вне периода новорожденности пациенты с данным видом аномалий, по нашему мнению, должны оперироваться с защитной колостомией из-за высокой вероятности нагноения раны и последующей потерей анатомической и физиологической функции анального сфинктера, с риском ухудшения будущего удержания.

При выполнении операций особое внимание уделяли техническим аспектам при ее выполнении, а также

особенностям ведения пациентов в послеоперационном периоде. Для профилактики осложнений проводили следующие мероприятия:

1) для проктопластики, ушивания подкожных тканей и кожи использовался только синтетический рассасывающийся атравматический шовный материал (викрил 4/0–5/0), кожные швы снимались на 10 день после операции;

2) для тракции и удержания кишки использовались множественные нити–держалки, что позволяло снизить степень повреждения тканей;

3) применялся атравматический инструментарий;

4) тщательно контролировалась полнота гемостаза при выполнении всех этапов операции. Для остановки кровотечения использовалась электрокоагуляция, предпочтение отдавалось биполярной;

5) для трансуретрального дренирования мочевого пузыря использовались катетеры возрастного размера. При катетеризации мочевого пузыря используем закрытые дренажные системы. Продолжительность дренирования мочевого пузыря зависит от ситуации, которая в настоящее время определяется стоянием перидурального катетера, используемого для послеоперационного обезболивания;

6) всем пациентам проводилась обоснованная профилактическая антибиотикотерапия. Она осуществляется введением во время операции цефалоспоринов 3–4 поколения в сочетании с метронидазолом в возрастных дозировках. Антибактериальная терапия после операции проводилась в течение 4–9 дней;

7) использовали открытое ведение раны, оптимальное положение ребенка в послеоперационном периоде – на животе;

8) активно привлекали родителей (чаще мать) для ухода за раной на промежности.

Строго следует соблюдать протокол выполнения анальных дилатаций (бужирования ануса). Бужирование неоануса начинали после заживления раны. Рекомендуемые сроки – 14–21 день после пластики. Бужирование выполняли бужами Гегара. Калибровочное бужирование выполнял врач, подбирая соответствующий размер и обучая родителей ребенка процедуре бужирования. Первый буж должен беспрепятственно проходить в неоанус. Буж заводится на расстояние 2–3 см, бужирование выполняется два раза в день. Через неделю производилась смена бужа на 0,5 размера больше. По достижении максимального возрастного бужа выполняется закрытие колостомы. Затем бужирование продолжалось максимальным возрастным бужом – первый месяц один раз в день, второй месяц через день, третий месяц – два раза в неделю, четвертый месяц – один раз в неделю, три месяца – один раз в месяц.

Основными принципами бужирования неоануса: атравматичность и безболезненность, постепенное нефорсированное увеличение диаметра бужа, бужирование в течение длительного времени (в среднем 1 год после аноректопластики).

Отдаленные результаты изучены у 50 пациентов. При оценке отдаленных результатов после коррекции ректопромежностных свищей запор отмечен после ЗСПП в 28,57%, после ППП 12,50%, после операции Стоуна 20,00% случаев. Недержание кала не отмечено после ЗСПП, после ППП отмечено в 12,5% случаев, и операции Стоуна в 12,5% случаев. Каломазание не зафиксировано после ЗСПП, отмечено в 12,5% после ППП, после операции Стоуна – в 12,5% случаев. Дислокация, потребовавшая повторной операции не отмечена после ЗСПП, и зафиксировано после ППП в 12,5%, операции Стоуна в 12,5% случаях. У девочек с промежностными свищами менее благоприятный исход, чем у мальчиков с теми же вариантами порока. По нашим данным наиболее приемлемой операцией для коррекции ректопромежностных свищей является минимальная заднесагитальная или промежностная проктопластика. Установлено, что наиболее частым проявлением расстройства моторики, возникающим у пациентов с низкими аноректальными пороками развития, независимо от операции, был запор. Частота запора после ППП оказалась значительно меньше, чем в группе детей после ЗСПП ($p < 0,05$). Причиной запора является обширная мобилизация прямой кишки, что может

Таблица 2. Отдаленные результаты после коррекции ректопромежностных свищей

| | | | Операция Стоуна N = 18 | ППП N = 18 | ЗСПП N = 14 |
|----------------------------|-------------------|-----------------|------------------------|------------|-------------|
| Неоанус | Внешний вид | Круглое | 18 | 18 | 14 |
| | | Овальное | | | |
| | Месторасположение | Правильное | 16 | 16 | 14 |
| | | Неправильное | 2 | 2 | |
| | Размер | Адекватный | 18 | 17 | 14 |
| | стеноз | | 1 | | |
| Частота дефекации (в день) | | 1–2 раза | 17 | 11 | 14 |
| | | 2–3 раза | 1 | 7 | |
| Запор | | Отсутствует | 15 | 16 | 10 |
| | | Присутствует | 3 | 2 | 4 |
| Недержание | | Отсутствует | 16 | 16 | 14 |
| | | Присутствует | 2 | 2 | |
| Реакция родителей | | Удовлетворены | 15 | 14 | 13 |
| | | Неудовлетворены | 3 | 4 | 1 |

□ В помощь практикующему врачу

привести к частичной сенсорной денервации и нарушить ректальную чувствительность. В то же время более благоприятные результаты при контроле за актом дефекации получены при ЗСПП.

Хороший функциональный результат отмечен в 60% случаев, при любых видах операций. Чем менее инвазивна операция, тем лучше функциональный результат, так как минимальным разделением тканей обеспечивается сохранение чувствительных волокон.

В 5 случаях (2 после ЗСПП и 3 после ППП) родители отметили периодическое недержание мочи, что вызвало их беспокойство и послужило поводом обращения к оперировавшему хирургу. Причиной недержания мочи было переполнение мочевого пузыря из-за его сдавления каловым содержимым толстой кишки.

При анализе ирригограмм у 5 пациентов после ЗСПП и 4 после ППП обнаружено увеличение размеров прямой и сигмовидной кишки, нарушение эвакуации калового содержимого. Данные пациенты потребовали активного лечения запора: выполнение регулярных клизм, приема слабительных. У 7 детей были в отдаленном периоде диагностированы выраженные крестцовые аномалии.

Так как запор является наиболее распространенной проблемой после проктопластики, особенно ЗСПП, родители этих пациентов в течение первых лет их жизни должны регулярно контролировать и устранять начальные симптомы. Чрезмерное уплотнение стула должно быть устранено клизмами и назначением слабительного. Необходим контроль со стороны родителей. Под нашим наблюдением находились двое детей из детских домов, где обеспечить индивидуальный контроль и возможности ухода за пациентами в послеоперационном периоде не представлялось возможным. На рисунке 3 представлена ирригограмма пациента Т., 13 лет до и после ЗСПП без адекватного послеоперационного ухода.

Значительного изменения после проведенной операции не наступило. Ребенок продолжал жаловаться на запоры, каломазание. Неудовлетворительный результат получен из-за отсутствия ухода за мальчиком.

Дети, особенно в старшем возрасте, страдая выраженными запорами и каломазанием, переносят сильный эмоциональный стресс, замыкаясь в себе, ограждая себя от общества. Они страдали от сильней-

ших хронических запоров, а также ложных позывов к дефекации, которые возникали ввиду отсутствия адекватного опорожнения толстой кишки. Выраженное каломазание указывает на важность контроля за дефекацией в послеоперационном периоде. При адекватном лечении запоров очистительными клизмами во время нахождения в стационаре эти симптомы у них исчезли. Таким образом, лечение каломазания хорошо осуществляется очистительной клизмой с последующим назначением слабительного.

В литературе дискутируется вопрос о преимуществах переднесагиттальной или минимально заднесагиттальной проктопластики при низких вариантах аномалий. Учитывая, что при этих пороках анальный канал располагается частично внутри произвольного сфинктера и, следовательно, может корректироваться с использованием менее инвазивных вмешательств, чем задняя сагиттальная аноректопластика, P. Mollard предложил для его коррекции передний сагиттальный доступ [1]. Приверженцы ЗСПП указывают на преимущества этой операции: хорошая визуализация элементов наружного анального сфинктера. При низких пороках для меньшей травматизации мышц и нервов промежности они модифицируют ЗСПП в минимальную заднесагиттальную проктопластику.

В Krickenbeck классификации промежностные свищи собраны в одну гендерную смешанную группу [2, 3]. В то же время при анализе функциональных результатов в зависимости от пола было обнаружено, что запоры чаще отмечались у девочек после любого вида проктопластики. Из 9 пациентов, страдающими выраженными запорами, 6 были женского пола. То есть, у девочек с промежностными свищами менее благоприятный исход, чем у мальчиков с теми же вариантами порока. Следовательно, пол ребенка с промежностным свищем является фактором, который следует учитывать при оценке и прогнозе функции толстой кишки после операции. Непонятно, что является причиной гендерных различий на исход операции. Может отличалась техника операции – недостаточная мобилизация прямой кишки у девочек из-за угрозы перфорации влагилица, которая приводила к неполной проктопластике? Или наоборот, к этому приводит излишняя мобилизация для низведения кишки? Необходимо проведение дополнительных исследований для ответа на этот вопрос.

При гистологическом исследовании установлено, что стенка дистального отдела прямой кишки идентична по строению стенке нормальной толстой кишки, однако под слизистой оболочкой мышечные слои были представлены хаотически расположенными мышечными волокнами, которые не составляют целостных мышечных пластов. При импрегнации материала серебром интрамуральные нервные узлы не обнаруживаются, а видны только отдельные тонкие волокна. Указанные изменения наиболее выражены в дистальной части кишки.

В настоящее время появилась возможность использовать реакции на специфические нейрональные белки для разработки стандартизированных и хорошо

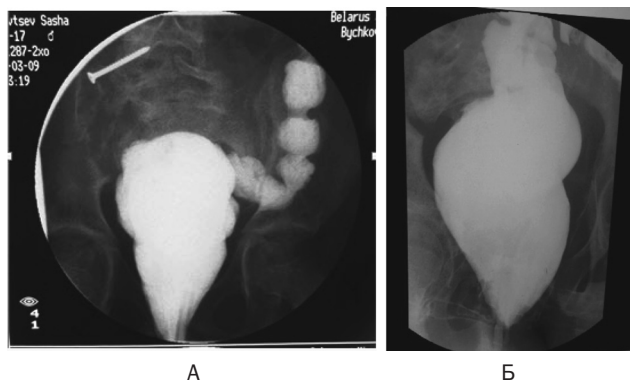


Рисунок 3. Ирригограмма пациента до ЗСПП и после ЗСПП: А – до операции ЗСПП 2012; Б – после операции 2014

воспроизводимых методов окраски структур центральной и периферической нервной системы [4]. Одним из таких нейрональных маркеров является белок PGP 9.5. С применением иммуно-гистохимической реакции на PGP 9.5 проводилось изучение иннервации проксимальных и дистальных отделов резецированной кишки. Выявлено снижение содержания PGP 9.5-содержащих структур в дистальном отрезке резецированной кишки, что свидетельствует о недостаточной иннервации этой части органа.

Таким образом, одноэтапная операция ППП или минимальная ЗСПП для ректоперинеального свища является методом выбора в период новорожденности. Эта хирургическая тактика имеет низкий процент осложнений и приносит удовлетворительные функциональные результаты. Кроме этого, при операции в периоде новорожденности отмечается значительный экономический эффект, определяющийся выполнением одноэтапных операций, уменьшением сроков госпитализации в ОИТР, отсутствии установления факта инвалидности ребенка. Учитывая, что дистальная часть прямой кишки имеет выраженные морфологи-

В помощь практикующему врачу □

ческие изменения с аганглиозом, во время операции необходимо ее иссечение до 0,5–1,5 см, что приведет к лучшему функциональному результату.

Литература

1. *Mlard, P., Maréchal J. M., Beaujeu M. J.* Surgical treatment of high imperforate anus with definition of the puborectalis sling by an anterior perineal approach // *J. of Pediatr. Surg.* – 1978. – Vol. 13, № 6. – P. 499–504.
2. *Cloutier, R., Anchambault H., D'Amours C. et al.* Focal ectasia of the terminal bowel accompanying low anal deformities // *J. Pediatr. Surg.* – 1987. – Vol. 22. – P. 758–760.
3. *Lombardi, L., Bruder E., Caravaggi F et al.* Abnormalities in “low” anorectal malformations (ARMs) and functional results resecting the distal 3 cm // *J. Pediatr Surg.* – 2013. – Vol. 48. – P. 1294–1300.
4. *Meier, Ruge W. A., Holschneider A. M.* Histopathologic observations of anorectal abnormalities in anal atresia // *Pediatr Surg Int.* – 2000. – Vol. 16. – P. 2–7.
5. *Senel, E., Akbiyik F., Atayurt H. et al.* Urological problems or fecal continence during long-term follow-up of patients with anorectal malformation // *Pediatr Surg Int.* – 2010. – Vol. 26. – P. 683–689.

Поступила 19.07.2016 г.