

Э. А. Доценко, Н. А. Никулина, Д. П. Саливончик,  
О. Г. Лаппо, Д.М. Попутников, К. Н. Грищенко

## ЭФФЕКТИВНОСТЬ ОДНОКРАТНОГО ПРИМЕНЕНИЯ ГИПЕРБАРИЧЕСКОЙ ОКСИГЕНАЦИИ ПРИ НЕОБРАТИМОЙ ОБСТРУКЦИИ КОРОНАРНОЙ АРТЕРИИ КРЫСЫ НА МОДЕЛИ ЭКСПЕРИМЕНТАЛЬНОГО ИНФАРКТА МИОКАРДА

УО «Белорусский государственный медицинский университет»;

УО «Гомельский государственный медицинский университет»;

УЗ «5-я городская клиническая больница», г. Минск

---

*Изучено влияние однократного сеанса гипербарической оксигенации (ГБО) в режимах 0,02 МПа и 0,2 МПа на распространенность зон ишемии и некроза миокарда при экспериментальном инфаркте миокарда у крыс. Полученные результаты свидетельствуют о: 1) эффективности ГБО при необратимой обструкции коронарной артерии; 2) большей эффективности применения ГБО в режиме «малых доз» (0,02 МПа); 3) возможности применения ГБО через 1 сутки от момента возникновения острой ишемии миокарда.*

**Ключевые слова:** экспериментальный инфаркт миокарда, гипербарическая оксигенация.

**E. A. Dotsenko, N. A. Nikulina, D. P. Salivonchik, O. G. Lappo, K. N. Gryshchenko**  
**THE EFFICIENCY OF SINGLE USED HBOT AT NONREVERSIBLE**  
**OBSTRUCTION OF CORONARY ARTERY OF A RAT ON THE MODEL**  
**OF EXPERIMENTAL MYOCARDIAL INFARCTION**

*The influence of single hyperbaric oxygenation session (HBOT) has been studied at regimes 0,02 MPa and 0,2 MPa on the prevalence of ischemia zones and necrosis at experimental myocardial infarction at rats. The results show that 1) the efficiency of HBOT at irreversible obstruction of coronary artery; 2) the efficiency increases at low levels; 3) there is a possibility to use HBOT after 24 hours the acute ischemia appeared.*

**Key words:** experimental myocardial infarction, hyperbaric oxygenation.

---

Стратегия лечения острого инфаркта миокарда (ИМ) направлена на как можно более быстрое восстановление адекватного кислородного обеспечения сердечной мышцы [7]. Одним из ключевых ее моментов является «раскрытие» сосуда методами интервенционной кардиологии, что позволяет восстановить кровоток через пораженную коронарную артерию. Логически обоснованной представляется идея повысить концентрацию растворенного в плазме кислорода (pO<sub>2</sub>), что позволит повысить кислородоотдачу крови и уменьшить длительность

ишемии. Существует две принципиальные возможности, позволяющие повысить pO<sub>2</sub>. Во-первых, вдыхание кислорода при повышенном давлении (гипербарическая оксигенация, ГБО); во-вторых, подведение к очагу ишемии гипероксических (насыщенных кислородом) растворов [22, 26]. Традиционно, в странах Восточной Европы отдается предпочтение первому пути, то есть помещению организма в условия барокамеры.

На экспериментальной модели инфаркта миокарда в условиях «ишемии-реперфузии» показано [1, 33], что вдыхание гиперба-

рического кислорода под избыточным давлением 0,05-0,2МПа позволяет существенно уменьшить зону необратимых изменений миокарда, повысить выживаемость животных (прежде всего, за счет уменьшения количества фатальных аритмий), а также уменьшить выраженность патологического ремоделирования миокарда. Тем не менее, клинические данные не столь однозначны, что нашло отражение в мета-анализе Кохрановской библиотеки [20]. В частности, описаны клинические наблюдения, в которых показана польза от оксигенотерапии у больных с крупноочаговым ИМ [9, 16], с одной стороны, а с другой - не отмечено влияние ГБО на потребность в медикаментозном лечении у данной категории пациентов [14]. Одной из причин такого расхождения экспериментальных и клинических данных могут быть токсические эффекты гипербарического кислорода, особенно в условиях «реперфузионного повреждения» [1, 5]. В этом смысле, заслуживает внимание исследование S.Kim с соавт. [28], в котором авторы обнаружили существенное усиление перекисного окисления липидов и степени окислительного стресса у животных, находившихся под воздействием гипербарического кислорода под давлением 0,2МПа, по сравнению с животными, подвергшимися воздействию кислорода под давлением 0,03 МПа. В связи с этим, один из вопросов, который мы поставили в настоящей работе, был сформулирован следующим образом: существуют ли различия в эффектах гипербарического кислорода, применяемого под различным давлением.

В большинстве экспериментальных работ, в которых авторы отмечали уменьшение зон некроза при воздействии ГБО, моделировалась идеальная клиническая ситуация «ишемия-реперфузия» [1, 33]. Иными словами, за период пережатия коронарного сосуда (клинический эквивалент острого ишемического повреждения) следовал период реперфузии (клинический эквивалент «раскрытия» коронарных сосудов). Однако в реальной клинической практике добиться полного восстановления кровотока удается далеко не всегда [21]; такой феномен обозначают как «no-reflow» или «low-reflow» [15]. Таким образом, неясно, будет ли оказывать ГБО положительное влияние в условиях полной окклюзии коронарного сосуда. С патофизиологической точки зрения эффект может иметь место, поскольку показано, что в области некроза сердечной мышцы тканевое давление кислорода резко снижено, но никогда не падает до «0» [6, 8].

И, наконец, третий вопрос, который мы поставили в данной работе, связан с временным интервалом от начала болезни, в течение которого ГБО может иметь эффект. Известно, что современные технологии «раскрытия» коронарных сосудов (как медикаментозные, так и интервенционные) ограничены 12 часами от начала заболевания, после чего соотношение «риск-польза» меняется в сторону первого [7]. Справедливости ради, надо отметить, что известны единичные, но весьма серьезные работы, которые раздвигают эти временные рамки [17]. Наши собственные клинические наблюдения показывают, что эффекты ГБО можно наблюдать при его применении до 5 суток от начала заболевания [12, 13]. Поэтому представлялось интересным оценить эффективность ГБО в зависимости от времени начала ишемии миокарда.

Классической моделью экспериментального инфаркта миокарда является хирургическая перевязка коронарной артерии в асептических условиях. Модель хорошо воспроизводится, но требует отработанной хирургической техники [25].

Таким образом, целью настоящей работы явилось изучение влияния однократного сеанса ГБО на распространенность зон ишемии и некроза миокарда:

1) в условиях полной необратимой окклюзии коронарной артерии;

2) «низко-» и «высокодозового» режимов ГБО (0,02 МПа и 0,2 МПа, соответственно);

3) в зависимости от временного интервала между началом окклюзии и применением ГБО.

### Материал и методы

**Лабораторные животные.** Объектом экспериментального исследования были 60 беспородных крыс массой 200–250 г обоего пола в возрасте от 9 месяцев до 1 года, находящиеся

в стандартных условиях вивария. Работа с животными проводилась в соответствии с этическими требованиями Хельсинской декларации (пересмотр 2000г.) [10].

**Модель инфаркта миокарда.** Экспериментальный инфаркт миокарда у крыс воспроизводили путем перевязки левой коронарной артерии, как описано Jian Ye с соавт. [25], с некоторыми модификациями. Коротко, животное наркотизировали внутривенным введением 1% раствора тиопентала натрия из расчета 40 мг/кг. В асептических условиях тупо вскрывали грудную клетку слева, с помощью ранорасширителей раздвигали 5-6 ребра, выводили сердце в рану и осуществляли перевязку левой коронарной артерии на 1 мм ниже края ушка левого предсердия; игла проводилась в толще миокарда перпендикулярно к оси сердца. Затем сердце вправляли в грудную полость, на мышцы и кожу накладывали швы. Общая продолжительность операции занимала 15-20 минут, грудная клетка оставалась открытой 45-60 секунд, что дало возможность использовать неингаляционный наркоз. Животные просыпались после операции через 15-20 минут; летальность не превышала 10%. У части крыс перевязку коронарной артерии не производили; после вскрытия грудной клетки, ее зашивали вновь (ложнооперированные животные).

У каждой крысы производили запись электрокардиограммы (электрокардиограф ЭК1Т04 «Малыш», Россия) во II отведении до операции, через 15-30 минут после операции и непосредственно перед забоем животного (скорость протяжки 50 мм/сек, вольтаж – 1 мВ=10мм). Критерием включения оперированной особи в дальнейшее исследование служило появление после операции типичных ишемических изменений: смещение интервала S-T выше изолинии, формирование патологического комплекса QRS, значительное урежение ритма [4, 29]. Из 60 прооперированных особей в исследование были включены 46.

**Планиметрическое исследование.** Непосредственно перед забоем животным в яремную вену вводили 2 мл свежеприготовленного 2% раствора Evans Blue (Sigma-Aldrich, USA), животных умерщвляли декапитацией, сердце извлекали и ножницами выделяли левый желудочек, который замораживали в морозильной камере. После этого левый желудочек разрезали поперечно на 7 равных по толщине колец-срезов, которые взвешивали и сканировали с разрешением 1200 dpi с двух сторон. Затем срезы погружали в раствор 1% TTC (2,3,5-Triphenyltetrazolium chloride, Sigma-Aldrich, USA), выдерживали 15 минут при температуре 37,0°C и затем переносили в раствор 10% формалина на 5 суток. Окрашенные срезы повторно сканировали в прежнем режиме. Сканированные изображения вносили в компьютер, результаты обрабатывали с помощью программы Photoshop CS2. С 2-х сторон каждого среза, окрашенных красителем Evans Blue, рассчитывали площади (в пикселях) окрашенной в синий цвет ткани (участки с сохранившимся кровотоком) и ткани красно-розового цвета (участки с отсутствующим кровотоком, зона риска). С учетом массы каждого среза рассчитывали массу зоны риска для каждого среза и для левого желудочка в целом. Аналогичные расчеты проводили и после окраски срезов TTC, с учетом того, что живая ткань окрашивается в розовый цвет (зона ишемии), зона некроза остается неокрашенной.

Таким образом, оценивали: 1) зону риска, рассчитанную как процент (%) неокрашенной ткани миокарда левого желудочка (прижизненная окраска красителем Evans Blue); 2) зону ишемии, рассчитанную как процент от зоны риска; 3) зону некроза, рассчитанную как процент от зоны риска.

**Сеанс ГБО.** Проводили в гипербарической одноместной барокамере с БЛКС-303 МК (ФГУП «ГКНПЦ имени М.В.Хруничева», Россия), предназначенной для проведения лечебных сеансов методом гипербарической оксигенации с соблюдением правил техники безопасности. Длительность сеанса – 60 минут, избыточное давление – 0,02 МПа и 0,1 МПа.

В соответствии с протоколами эксперимента выделены следующие группы животных.

Группа 0, n=5. Ложнооперированные животные. Коронарная артерия не перевязывалась, сеанс ГБО не проводился.

Группа 1, n=7. Естественное течение ИМ. Сеанс ГБО после

перевязки коронарной артерии не проводился, морфологические исследования проведены через 24 часа от начала ИМ.

Группа 2, n=7. Процедура ГБО выполнена в пределах 3-х часов от начала ИМ, избыточное давление кислорода 0,02 МПа; морфологические исследования проведены через 24 часа от начала заболевания.

Группа 3, n=12. Процедура ГБО выполнена в пределах 22-24-х часов от начала ИМ, избыточное давление кислорода 0,02 МПа; морфологические исследования проведены через 24 часа от начала заболевания.

Группа 4, n=6. Процедура ГБО выполнена в пределах 3-х часов от начала ИМ, избыточное давление кислорода 0,1 МПа; морфологические исследования проведены через 24 часа от начала заболевания.

Группа 5, n=9. Процедура ГБО выполнена в пределах 22-24-х часов от начала ИМ, избыточное давление кислорода 0,1 МПа; морфологические исследования проведены через 24 часа от начала заболевания.

**Статистический анализ.** Обработку данных производили с помощью программы STATISTICA 6.0 методами непараметрической статистики: по критерию Манна-Уитни для независимых групп и критерий Вилкоксона для зависимых групп, а данные представляли в виде медианы (Me) и 25-75 перцентилей [2].

**Результаты и обсуждение**

Критерием отбора животных в эксперимент были типичные изменения на ЭКГ, выявляемые через 15-20 минут после начала эксперимента: подъем интервала S-T или появление монофазной кривой типа R-T (Рис.1). Эти изменения характерны для острого ишемического повреждения сердца и соответствует крупноочаговому инфаркту миокарда у человека. Необходимо отметить, что: 1) масса животных, включенных в эксперимент, была сопоставима во всех группах, так же как и масса выделенного левого желудочка; 2) у ложнооперированных животных (группа 0) изменений на электрокардиограмме не наблюдалось; 3) под влиянием ГБО у части животных через 24 часа отмечалась восстановление нормальной ЭКГ (Табл.1). Так, «инфарктные» изменения ЭКГ имели место у всех крыс 1-й группы, а также у крыс, у которых применяли ГБО при давлении кислорода 0,1 МПа (группы 4 и 5), а у животных 3-й группы в 1/3 случаев наступила нормализация ЭКГ.

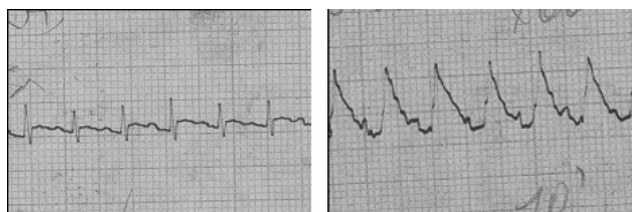

Рисунок 1. Типичные электрокардиограммы, записанные через 15-20 минут после операции: А – у ложнооперированных крыс; Б – у крыс с крупноочаговым инфарктом миокарда.

Таблица 1. Некоторые характеристики экспериментальных животных и наличие зубца Q на 1-е сутки после лигирования левой коронарной артерии

Группа	Масса животных (в г)	Масса ЛЖ (в мг)	Количество крыс с зубцом Q на ЭКГ через 24 часа
1 (без ГБО, n=7)	220,0 215,0 - 250,0	460,00 431,00 - 523,00	7
2 (ГБО через 3 ч 0,02 МПа, n=7)	250,0 230,0 - 260,0	524,00 491,00 - 547,00	6
3 (ГБО через 24 ч 0,02 МПа, n=12)	240,0 230,0 - 255,0	528,50 495,00 - 557,00	8
4 (ГБО через 3 ч 0,1 МПа, n=6)	233,0 210,0 - 255,0	497,50 471,00 - 525,00	6
5 (ГБО через 24 ч 0,1 МПа, n=9)	230,0 215,0 - 240,0	469,00 455,00 - 504,00	9

Через 24 часа после перевязки коронарной артерии у животных контрольной группы медиана (Me) зоны риска состави-

ла 31,72% от массы ЛЖ (Рис.2). Иными словам, приблизительно в 1/3 левого желудочка кровоснабжение было нарушено, что обозначено как зона риска. У животных, подвергшихся воздействию ГБО, зона риска была несколько ниже, что особенно заметно у животных группы №3. С учетом использованной методики (прижизненная окраска Evans blue) [33] зону риска следует трактовать как участки миокарда с нарушенным кровоснабжением. Возможным объяснением уменьшения зоны риска в группе №3 может быть развитие коллатерального кровообращения; мы полагаем, что данный факт подтверждает концепцию вазоконстрикторного эффекта гипероксии, особенно заметного при избыточном давлении более 0,05 МПа [1]. Jia Y.Z. и Sato S. [24] изучали распределение микрочастиц в сердечной ткани крыс после стандартной перевязки коронарной артерии и показали, что коллатеральное кровообращение развивается уже через 15-30 минут от начала окклюзии: краситель обнаруживался в наружном слое ишемической зоны. Через 3 часа краситель выявлялся во всей зоне риска; авторы полагают, что помимо развития капиллярного кровообращения имеет место и ретроградный заброс крови из крупных вен в венулы и капилляры.

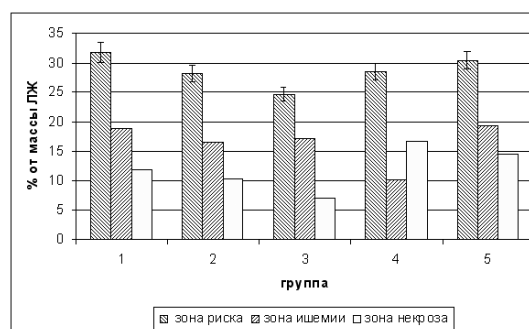


Рисунок 2. Процент (%) зон риска, ишемии и некроза от массы левого желудочка.

При окраске TTC зона риска отчетливо делится на зону ишемии (участки сердечной ткани, в которой сохранены дегидрогеназы, субстратом для которых служит TTC) и зону некроза (участки сердечной ткани, в которой дегидрогеназы отсутствуют или их содержание резко снижено). Следует обратить внимание, что клиническое понимание «зоны некроза», по нашему мнению, не совсем соответствует гистологическому пониманию некроза как погибшей ткани. Известны исследования, в которых показано, что в участках сердечной ткани в бассейне перевязанной коронарной артерии давление кислорода не равно «0» и имеет тенденцию к росту, не достигая, естественно, нормальных значений [6, 8], что может быть связано с мозаичностью погибающих клеток и феноменом гибернации. Некоторые морфологи рассматривают период до 24 часов от момента начала заболевания у человека как донекротическую стадию ИМ, когда очаг некроза в миокарде гистологически не определяется [11]. Ключевое различие между некрозом и дистрофией заключается в обратимости процессов умирания клеток. На экспериментальных моделях ИМ показано, что в различных слоях миокарда гибель клеток происходит неодновременно (процесс начинается с эндокарда) и продолжается, по меньшей мере, в течение 4-6 часов, охватывая все слои миокарда [18, 21].

Несомненный интерес представляет оценка зон некроза и ишемии (Табл.2). При естественном течении ИМ (группа 1) соотношение зон ишемии и некроза составляет 1.7:1, что несколько ниже, чем приводятся в литературе, что, возможно, связано с методическими особенностями [23, 35]. При применении гипероксии под давлением 0,1 МПа зона ишемии уменьшается в пользу зоны некроза: например, при применении ГБО в режиме 0,1 МПа тотчас же после перевязки коронарной артерии значительно увеличивается объем некротизированной ткани; менее выраженная, но сходная ситуация наблюдалась и при применении ГБО 0,1 МПа через 24 часа от начала эксперимента.



Таблица 2. Процент (%) зон ишемии и некроза от зоны риска

Группа	% зоны ишемии	% зоны некроза	Отношение % зоны ишемии к % зоны некроза
1 (без ГБО, n=7)	62,22 <sup>3,5</sup> 35,26 - 62,91	37,78 <sup>3,5</sup> 37,09 - 64,74	1,7:1
2 (ГБО через 3 ч 0,02 МПа, n=7)	66,65 <sup>4</sup> 58,73 - 72,78	33,35 <sup>4</sup> 27,22 - 41,27	2:1
3 (ГБО через 24 ч 0,02 МПа, n=12)	71,15 <sup>1,4</sup> 63,55 - 76,54	28,85 <sup>1,4</sup> 23,46 - 36,45	2,5:1
4 (ГБО через 3 ч 0,1 МПа, n=6)	37,17 <sup>2,3</sup> 30,32 - 42,73	62,83 <sup>2,3</sup> 57,27 - 69,68	0,6:1
5 (ГБО через 24 ч 0,1 МПа, n=9)	57,12 <sup>2,3,4</sup> 51,18 - 61,43	42,88 <sup>2,3,4</sup> 38,57 - 48,82	1,3:1

Примечания: 1- p < 0,05 по сравнению с группой №2;  
2- p < 0,05 по сравнению с группой №3;  
3- p < 0,05 по сравнению с группой №4.

Применение так называемых «малых» доз ГБО (избыточное давление кислорода 0,02 МПа) более благоприятно. В зоне риска миокарда экспериментальных животных происходит увеличение объема ишемизированной ткани за счет снижения объема некротизированной. Это означает, что возрастает объем ткани миокарда, пострадавшей в результате ишемии, но способной к восстановлению. На наш взгляд, эти результаты подтверждают формирующиеся в последние годы представления о большей эффективности низкодозового ГБО. Показано [28], что 40-минутная экспозиция кислорода при давлении 0,03 МПа у здоровых добровольцев достоверно снижает показатели окислительного стресса; Kim С.Н. с соавт. [27] считают, что инфаркт-лимитирующие эффекты ГБО связаны с активацией антиоксидантных механизмов, в частности, активацией каталазы, поскольку в присутствии ингибитора каталазы положительные эффекты ГБО отменяются.

Следующий момент, на который следует обратить внимание, – время проведения ГБО. Рассматривая варианты начала процедуры ГБО от момента воспроизведения ИМ, обращает на себя внимание не совсем обычное обстоятельство. При приблизительном равенстве зон риска у всех животных (с тенденцией к ее уменьшению у животных, подвергшихся воздействию ГБО) зона некроза достоверно меньше у крыс, которым проводили «отсроченную» процедуру ГБО (то есть, через 24 часа): соотношение зон ишемии и некроза в группе 3 составила 2,5:1 против 2:1 для группы 2, при ГБО 0,2 МПа – 1,3:1 (группа 5) и 0,6:1 (группа 4). Однозначно интерпретировать эти данные сложно; они вступают в определенное противоречие с патофизиологическими представлениями о необходимости максимально более раннего насыщения кислородом ишемизированной ткани. Возможным объяснением данного феномена могут служить представления о том, что с помощью красителя ТТС участки некротизированной ткани отчетливо определяются через 6 часов после острой окклюзии коронарной артерии у крыс, а затем в течение 48 часов происходит распространение «некротической волны» с окончательным (по гистологическим данным) формированием зоны некроза [34]. Логично представить, что повышение парциального давления кислорода в крови может ограничить зону некроза даже при использовании через 24 часа. А.Г.Резник [11] указывает, что донекротическая стадия острого ИМ (то есть, когда при морфологическом исследовании очаг некроза в миокарде не определяется) продолжается до 24 часов. Другим возможным объяснением могут послужить особенности экспериментального протокола: в группах №№ 3 и 5 планиметрический анализ проводили в течение нескольких часов после окончания сеанса ГБО, а в группах 2 и 4 – через 24 часа после сеанса ГБО. Однако последнее предположение не очень согласуется с наблюдениями L. dos Santos с соавт. [31], которые не нашли существенной разницы в размерах инфаркта миокарда у крыс, измеренных тотчас же после сеанса ГБО и через 24 часа пребывания в естественных условиях. В клинике благоприятным временным окном, в течение которого есть шанс спасти кардиомиоциты от гибели, считается 12 часов. Тем не менее, в ряде исследований оно удавалось расширить до 24 часов с клинически значимым эффектом [3, 17, 12, 13]. Вне всякого сомнения, автоматически

переносить экспериментальные результаты в клинику нельзя. Заслуживает внимания работа L.C.Becker с соавт. [19], которые пришли в какой-то степени к парадоксальным результатам. Оказалось, что у собак с экспериментальным ИМ и сохраненным коллатеральным кровообращением реперфузия достоверно увеличивает зону некроза, выявляемую при электронной микроскопии. Это противоречит клиническим рекомендациям, но возможно объясняет отдельные клинические неудачи, поскольку мы не имеем возможности оценить интенсивность коллатерального кровообращения у каждого конкретного больного. С осторожностью можно высказать предположение, что повышение концентрации растворенного кислорода в крови в результате ГБО будет иметь максимальную эффективность у пациентов с развитым коллатеральным кровообращением.

Следует обратить внимание и на неоднозначность полученных отдельными исследователями результатов. Так, D.L. Sterling с соавт. [33] выявили положительные эффекты ГБО (0,15 МПа) при экспериментальном ИМ у кроликов только при условии проведения процедуры в момент ишемии и реперфузии миокарда. В тоже время, L.dos Santos с соавт. [30, 31] проводили процедуру ГБО после создания ишемии и наблюдали уменьшение зоны некроза даже через 24 часа, что близко к полученным нами результатам. Важно отметить клинические наблюдения, в которых положительные эффекты наблюдались в течение 8 месяцев [32] и 2 лет после применения ГБО [3]. Мы полагаем, что сегодня проблему применения ГБО при остром инфаркте миокарда следует рассматривать как этап накопления экспериментального и клинического материала. Гетерогенность экспериментальных и клинических моделей, различные варианты применения ГБО не позволяют сформулировать однозначные выводы, что нашло отражение в одном из последних мета-анализов [20]. Полагают, что применение ГБО при остром коронарном синдроме имеет клинические перспективы, однако существующей доказательной базы в настоящее время недостаточно для того, чтобы рекомендовать метод в широкую клиническую практику.

В целом, полученные нами результаты свидетельствуют об эффективности ГБО при необратимой обструкции коронарной артерии; о большей эффективности применения ГБО в режиме «малых доз»; о возможности применения ГБО, по крайней мере, через 1 сутки от момента возникновения острой ишемии миокарда.

#### Литература

1. Гипербарическая медицина. Практическое руководство / Под ред. Д. Матье.-М.: Бином. Лаборатория знаний, 2009, 720 с.
2. Ганц, С. Медико-биологическая статистика.- М.: Практика, 1999.-460 с.
3. Доценко, Э.А., Саливончик Д.П., Козыро В.И. Отдаленные результаты применения гипербарической оксигенации у больных острым инфарктом миокарда // Кардиология.-2007.-т.47.-№12.-с.53-56.
4. Захарова, Н.А. Электрокардиографическое исследование сердца крыс после повреждения миокарда // Бюл. эксп.биол.мед.-1958.-т. XLVI.-№12.-с.38-42.
5. Леонов, А.Н. Гипероксия. Адаптация, саногенез Воронеж: Изд. ВГМА, 2006.-с.191
6. Литвицкий, П.Ф. Динамика напряжения кислорода, перекисного окисления липидов в сердце и протективный эффект антиоксидантов при транзиторной ишемии миокарда // Кровообращение.-1982.-т.ХУ.-№.5.-с.6-11
7. Национальные клинические рекомендации. Сборник / под ред. Р.Г. Оганова. – М.:Изд.«Силиция-Полиграф», 2010.-592 с.
8. Ольбинская, Л.И., Литвицкий, П.Ф. Коронарная и миокардиальная недостаточность. М.: Медицина, 1986. – с.272.
9. Патарая, С.А. Использование гипербарической оксигенации при остром коронарном синдроме // Вопросы гипербарической медицины.-2006.-№.1.-с.28-30.
10. Положение о порядке использования экспериментальных животных в научно-исследовательских работах и учебном процессе в Белорусском государственном медицинском университете. – Минск: Изд-во БГМУ, 2006.-6с.
11. Резник, А.Г. Морфология острого инфаркта миокарда в донекротической стадии // Кардиология.-2010.-т.50.-№.1.-с.4-8.
12. Саливончик, Д.П., Доценко Э.А. // Результаты включения гипербарической оксигенации в терапию острого инфаркта миокарда



Consilium medicum.-2007.-т.9.-№11.-С.17-20.

13. Саливончик, Д.П., Доценко Э.А. Эффективность включения гипербарической оксигенации в терапию острого инфаркта миокарда // Бюллетень гипербарической биологии и медицины.-2008.-т.13.-№14.-с.4-13.

14. Серяков, В.В. Влияние гипербарической оксигенации на эффективность антиангинальных препаратов у больных со стабильной стенокардией // Кардиология.-1997.-т.37.-№12.-с.18-21.

15. Сидоренко, Г.И., Островский, Ю.П. Феномен «невозобновления кровотока» (no-reflow) и его клиническое значение // Кардиология.-2002.-т.42.-№5.-с.74-80.

16. Ухолькина, Г.Б., Костянов, И.Ю., Кучкина, Н.В., Грендо, Е.П., Гофман, Я.Б. Влияние оксигенотерапии в сочетании с реперфузией на течение острого инфаркта миокарда // Кардиология.-2005.-т.45.-№5.-с.59.

17. Хубутия, М.Ш., Газарян, Г.А., Захаров, И.В. Реперфузионная терапия в остром периоде инфаркта миокарда М.: Гэотар-Медиа, 2010.

18. Asano, G., Takashi E., Ishiwata T., Onda M., Yokoyama M., Naito Z., Ashraf M., Sugisaki Y. Pathogenesis and protection of ischemia and reperfusion injury in myocardium // J. Nippon Med. Sch.-2003.-vol.70.-N.5.-p.384-392.

19. Becker, L.C., Jeremy R.W., Schaper J., Schaper W. Ultrastructural assessment of myocardial necrosis occurring during ischemia and 3-h reperfusion in the dog // Am. J. Physiol. Heart. Circ. Physiol.-1999.-vol.277.-p.243-252.

20. Bennett, M.H., Lehm, J.P., Jepson, N. Hyperbaric oxygen therapy for acute coronary syndrome // Cochrane Database of Systematic Reviews.-2011.-Issue8.- Art. No.: CD004818.

21. Eroglu, E., Degertekin M. Evaluation of poor left ventricle: multislice computer tomography in the assessment of myocardial viability // Anadolu Kardiyol Derg.- 2008.-vol.8: Suppl.2.-p.54-9.

22. Friedwald, V.E., Gibbons, R.J., O'Neil, I. W.W., Popma, J.J., Stone, G.W., Roberts, W.C. The editor's roundtable: intracoronary hyperoxemic therapy in acute myocardial infarction // Am.J.Cardiol.-2009.-vol.104.-p.791-797.

23. Haelewyn, B., Zhu1 L., Hanouz J. L., Persehaye E., Roussel S., Ducouret P., GeArard J. L. Cardioprotective effects of desflurane: effect of timing and duration of administration in rat myocardium // British Journal of Anaesthesia.-2004.-vol.92.-N.4.-p.552-557.

24. Jia, Y.Z., Sato S. Evaluation of coronary collateral circulation in early ischemia in rat hearts. A morphological study // Nihon Ika Daigaku Zasshi.-1997.-vol.64.-N.4.-p.329-336.

25. Jian, Ye, LuoJia Yang, Rajat Sethi, John Copps, Bram Ramjiawan,

Randy Summers, Roxanne Deslauriers A new technique of coronary artery ligation: experimental myocardial infarction in rats in vivo with reduced mortality // Mol.Cell.Biochem.-1997.-vol.176.-p.227-233.

26. Johnson, L.I., Schofield L., Bouchard M., Chaves L., Poppas A., Reinert S., Zalesky, Creech J., Williams D.O. Hyperbaric oxygen solution infused into the anterior interventricular vein at reperfusion reduces infarct size in swine // Am. J. Physiol. Heart Circ.Physiol.-2004.-vol.287.-p.H2234-H2240.

27. Kim, C.-H., Choi H., Chun Y.-S., Kim G.-T., Park J.-W., Kim M.-S. Hyperbaric oxygenation pretreatment induces catalase and reduces infarct size in ischemic rat myocardium // Pflugers. Arch.-Eur.J.Physiol.-2001.-vol.442.-p.519-525.

28. Kim, S., Yukishita T., Lee K., Yokota S., Nakata K., Suzuki D., Kobayashi H. The effect of mild-pressure hyperbaric therapy (Oasis O2) on fatigue and oxidative stress// Health.- 2011.-vol.3.-N.7.-p.432-436.

29. Normann, S.J., Priest, R.E., Benditt, E.P. Electrocardiogram in the normal and its alteration with experimental coronary occlusion // Circ. Res.-1961.-vol.9.-p.282-287.

30. dos Santos L., Mello A.F.S., Antonio, E.L., Tucci, P.J.F. Determination of myocardial infarction size in rats by echocardiography and tetrazolium staining: correlation, agreements, and simplifications // Braz. J. Med. Biol. Res.-2008.- Vol.41.-N.3.-p.199-201.

31. dos Santos L., Serra A.J., Antonio E.L., Hull H.F., Tucci P.J.F. Hyperbaric oxygenation applied immediately after coronary occlusion reduces myocardial necrosis and acute mortality in rats // Clin.Exp. Pharmacol. and Physiol.-2009.- Vol.36.-p.594-598.

32. Sharifi, M., Fares W., Abdel-Karim I., Koch J. M., Sopko J. Adler D. Usefulness of hyperbaric oxygen therapy to inhibit restenosis after percutaneous coronary intervention for acute myocardial infarction or unstable angina pectoris // Am. J. Cardiol.-2004.-vol.93.-p.1533-1535.

33. Sterling, D.L., Thornton, J.D., Swafford A., Gottlieb S.F., Bishop S.P., Stanley A.W., Downey J.M. Hyperbaric oxygen limits infarct size in ischemic rabbit myocardium in vivo // Circulation.-1993.-vol.88.-p.1931-1936.

34. Vivaldi, M.T., Kloner, R.A., Schoen, F.J. Triphenyltetrazolium staining of irreversible ischemic injury following coronary artery occlusion in rats //Am.J. Pathol.-1985.-vol.121.-p.522-530.

35. Yellon, D.M., Alkhulaifi, A.M., Browne, E.E., Pugsley, W.B. Ischaemic preconditioning limits infarct size in the rat heart // Cardiovascular Research- 1992.-vol.26.-p.983-987.

Поступила 19.12.2012 г.