

DOI: <https://doi.org/10.51922/1818-426X.2023.3.70>*О. Шахин, М. А. Герасименко, В. Э. Чирак, В. Н. Гурко*

## **ПРОКСИМАЛЬНАЯ ОСТЕОТОМИЯ МАЛОБЕРЦОВОЙ КОСТИ В ЛЕЧЕНИИ МЕДИАЛЬНОГО ГОНАРТРОЗА**

*УО «Белорусский государственный медицинский университет»*

*Проксимальная остеотомия малоберцовой кости была предложена как простая и недорогая альтернатива высокой остеотомии большеберцовой кости и одномышечковому эндопротезированию коленного сустава при медиальном гонартрозе. До настоящего времени нет единого мнения относительно механизма воздействия указанной процедуры на патологический процесс. Это исследование посвящено анализу имеющихся данных о преимуществах проксимальной остеотомии малоберцовой кости и для понимания возможных механизмов ее воздействия. Существуют различные мнения авторов публикаций, которые включают теорию неравномерной осадки, теорию количества кортикалов, явление проскальзывания, концепцию конкуренции мышц, теорию динамической дистализации малоберцовой кости. Обсуждены механизмы и предложены будущие направления исследований. Текущая литература, которая в основном состоит из серии случаев, предполагает использование проксимальной остеотомии малоберцовой кости для уменьшения варусной деформации коленного сустава, а также для облегчения симптомов медиального остеоартрита коленного сустава. Однако необходимы более масштабные исследования с длительным сроком наблюдения, чтобы установить преимущества этой процедуры по сравнению с другими установленными методами лечения.*

**Ключевые слова:** *проксимальная малоберцовая остеотомия, медиальный гонартроз, высокая остеотомия большеберцовой кости, одномышечковое эндопротезирование коленного сустава.*

*O. Shahine, M. A. Gerasimenko, V. E. Chyrak, V. N. Gurko*

## **PROXIMAL FIBULAR OSTEOTOMY IN THE TREATMENT OF MEDIAL GONARTHROSIS**

*Proximal fibular osteotomy has been proposed as a simple and inexpensive alternative to high-tibial osteotomy and unicondylar knee arthroplasty. However there is no consensus existing regarding the mechanism by which it acts nor the outcome of this procedure. This study was performed to analyze the available evidence on the benefits of proximal fibular osteotomy and to understand the possible mechanisms in play. There are various mechanisms that are proposed to individually or collectively contribute to the outcomes of this procedure, and include the theory of non-uniform settlement, the too-many cortices theory, slippage phenomenon, the concept of competition of muscles, dynamic fibular distalization theory and ground reaction vector readjustment theory. The mechanisms have been discussed and future directions in research have been proposed. The current literature, which mostly consists of case series, suggests the usefulness of the procedure in decreasing varus deformity as well as improving symptoms in medial osteoarthritis. However, large randomised controlled trials with long-term follow-up are required to establish the benefits of this procedure over other established treatment methods.*

**Key words:** *proximal fibular osteotomy, medial osteoarthritis, high-tibial osteotomy, unicondylar knee arthroplasty.*

Остеоартроз (ОА) коленного сустава является наиболее распространенной формой ОА. В большинстве случаев начало развития патологического процесса происходит в медиальном отделе коленного сустава. Распространенность рентгенологических и клинических проявлений ОА коленного сустава у пожилых людей старше 60 лет оценивается в 37 % и 12 % соответственно [1, 2].

По литературным данным рентгенологические признаки гонартроза 3–4 стадии наблюдались у 34 % женщин и 31 % мужчин в возрасте старше 70 лет [3]. Распространенность составила 27 % у лиц в возрасте до 70 лет и до 44 % у лиц в возрасте старше 80 лет [3]. Среди недавно проведенных исследований распространенность рентгенологических проявлений ОА ( $\geq 2$  степени по Келлгрэну-Лоуренсу (KL)) изучалась в Швеции и составила 25,4 % среди 10 000 пациентов. Было обнаружено, что клинические проявления ОА встречались у 15,4 %, в том числе частые боли в коленях отмечались у 25,1 % этих субъектов [4]. В Южной Корее среди 2289 человек Lee et al. [5] обнаружили, что распространенность ОА коленного сустава составляет 13 %. Установлено, что факторами риска являются возраст старше 65 лет, женский пол, ожирение, артериальная гипертензия, низкая физическая активность.

Распространенность клинической симптоматики остеоартроза коленных суставов с рентгенологическими данными ОА (стадия 2 и выше) среди сельского населения Японии составляла 35,6 % и 26,5 % среди женщин и мужчин соответственно, причем почти все коленные суставы с рентгенологическими проявлениями ОА имели варусную деформацию [6]. Известно, что варусная деформация часто встречается при первичном гонартрозе, частота ее возникновения достигает 63 %, согласно данным Barrett et al. [7].

В настоящее время хирургические методы лечения медиального гонартроза включают высокую вальгизирующую остеотомию большеберцовой кости (НТО), одномышцелковое эндопротезирование коленного сустава (УКА) и тотальное эндопротезирование коленного сустава (ТКА). Проксимальная остеотомия малоберцовой кости (РФО) или верхняя частичная фибуlectомия – это процедура, которая была предложена относительно недавно для умень-

шения боли в коленном суставе у пациентов с медиальным гонартрозом и используется все большим числом хирургов-ортопедов.

### Материалы и методы

Поиск в PubMed по запросу «проксимальная остеотомия малоберцовой кости» дал 223 результата. Из них 10 исследований были непосредственно связаны с РФО, два из которых были на китайском языке. Аналогичный поиск привел к восьми статьям из Ovid Medline и 10 статьям из Embase, и все они были релевантными. Поиск в Scopus дал 204 результата, восемь из которых были релевантными.

Статьи на языках, отличных от английского, и статьи, сочетающие РФО с другими хирургическими процедурами (например, НТО, УКА), были исключены. В библиографии статей был проведен дальнейший поиск соответствующих исследований. После учета дублирования статей и дублирования результатов поиска было найдено 10 статей, в которых оценивались клинические или биомеханические эффекты РФО при медиальном ОА коленного сустава. Это также включало статьи, в которых использовался термин «верхняя частичная фибуlectомия» вместо «проксимальная остеотомия малоберцовой кости». Все эти статьи были опубликованы в течение последних 5 лет.

Изучены предполагаемые механизмы развития варусной деформации при ОА коленного сустава и механизмы клинического улучшения после РФО. Систематический обзор не проводился, так как исследований долгосрочных исходов РФО было недостаточно.

### Обсуждение

#### *Биомеханика варусного остеоартроза коленного сустава*

С увеличением степени ОА коленного сустава вальгусный угол шейки бедра уменьшается, а латеральное изгибание диафиза бедренной кости увеличивается, уменьшая угол между осью диафиза и мышцелками бедра и смещая механическую ось медиально на бедренном сегменте. Компрессия плато большеберцовой кости приводит к большей нагрузке на медиальный отдел, что, в свою очередь, ведет к деформации медиального мышцелка большеберцовой кости, особенно на ранних стадиях

ОА [8]. Искривление большеберцовой кости начинается с умеренной степени ОА и было обнаружено, что прогрессирование медиального ОА происходит в большей степени из-за медиальной компрессии на плато большеберцовой кости, чем из-за деформации диафиза большеберцовой кости [8].

Сообщается, что определяющими факторами прочности на сжатие и жесткости губчатой кости являются плотность трабекул, трабекулярная архитектура и прочность костного вещества [9]. Первичные трабекулы эпифиза ориентированы перпендикулярно суставной поверхности проксимального отдела большеберцовой кости [9].

Различий в возрастных изменениях и механических свойствах субхондральной губчатой кости медиального и латерального мыщелков большеберцовой кости нет [10]. Однако у женщин резорбция губчатой кости происходит быстрее, чем у мужчин, что подвергает их более высокому риску коллапса метафизарной губчатой кости [11, 12].

В проксимальном отделе большеберцовой кости, которая представляет собой преимущественно губчатую кость, большую часть нагрузки распределяют трабекулы, а не периферический кортикальный слой [9]. Следовательно, возрастная резорбция трабекул в проксимальном отделе большеберцовой кости приводит к риску коллапса. Малоберцовая кость, являясь преимущественно кортикальной костью, при этом не затрагивается остеопорозом.

Hvid проведено исследование о характере распределения нагрузки и прочности проксимального отдела большеберцовой кости [9]. Обнаружено, что нагрузка и, следовательно, прочность кости максимальны в центральном и переднем отделах медиального большеберцового плато, медиальная сторона воспринимает большую нагрузку по сравнению с латеральной.

Толщина кортикального слоя в проксимальном отделе малоберцовой кости с возрастом изменяется минимально, но потеря прочности более значительна в проксимальном отделе большеберцовой кости [13]. Сообщается, что нагрузки, передаваемые на малоберцовую кость, составляют от 6,5 до 16 % от общей нагрузки, приходящейся на нижнюю конечность [14]. Кроме того, нагрузка на малоберцовую кость изменялась в зависимости от по-

ложения голеностопного и подтаранного суставов. Максимальная нагрузка на малоберцовую кость возникает при полном тыльном сгибании голеностопного сустава и полной пронации подтаранного сустава [14]. Все приведенные выше исследования показывают, что нагрузка через малоберцовую кость относительно хорошо сохраняется с возрастом, и малоберцовая кость способствует поддержке латеральной колонны проксимального отдела большеберцовой кости.

#### *Характер износа при остеоартрозе коленного сустава*

Важно понимать нормальные модели изменений коленного сустава при ОА, поскольку проксимальная остеотомия малоберцовой кости направлена на то, чтобы обратить эти изменения вспять. В коленных суставах с нормальным положением и интактной передней крестообразной связкой (ПКС) износ гиалинового хряща обычно наблюдается в переднемедиальной части медиального отдела [15] и заднелатеральной части латерального отдела [16]. Характер износа соответствует характеру нагрузки на суставные поверхности проксимального отдела большеберцовой кости, описанному выше Hvid [9].

В коленных суставах с дефектом передней крестообразной связки область изнашивания гиалинового хряща шире в медиальном отделе и затрагивает заднюю часть медиального отдела. Варусная деформация была значительно выше в коленном суставе с дефицитом ПКС, а тяжесть деформации не влияла на характер износа колена [15], независимо от целостности ПКС.

#### *Происхождение проксимальной малоберцовой остеотомии*

Первое сообщение о том, что фибуэктомиа приводит к снижению давления в медиальном компартменте и увеличению давления в латеральном компартменте коленного сустава было сделано Yazdi et al. [17] в 2014 г. Коллектив авторов исследовал силы реакции суставов на трупных коленных суставах после фибуэктомии по другим причинам. К примеру, резекция малоберцовой кости по поводу несращения большеберцовой кости, резекция опухоли малоберцовой кости, забор трансплан-

тата малоберцовой кости и т. д. Авторы предположили, что выполнение фибулэктомии наряду с периартикулярной остеотомией коленного сустава может оказывать защитное действие за счет снижения давления на коленный сустав.

#### Обоснование проксимальной малоберцовой остеотомии

Вероятно, клинико-рентгенологический эффект проксимальной остеотомии малоберцовой кости обусловлен взаимодействием многих механизмов. Мы обсудим каждый из них ниже.

**Теория неравномерной «осадки».** Слово «осадка» заимствовано из области архитектуры, где наблюдается явление постепенного опускания после возведения сооружения [20]. Было обнаружено, что плотность костного вещества малоберцовой кости выше, чем у медиального плато большеберцовой кости. При остеопорозе опора латерального большеберцового плато на малоберцовую кость не позволяет латеральной стороне «оседать», создавая варусную деформацию. Это было названо неравномерной осадкой [20]. При «оседании» медиальной стороны происходит боковое соскальзывание мыщелка бедренной кости медиально при ходьбе и занятиях спортом, что усугубляет неравномерную осадку из-за чрезмерных нагрузок на медиальную сторону [18].

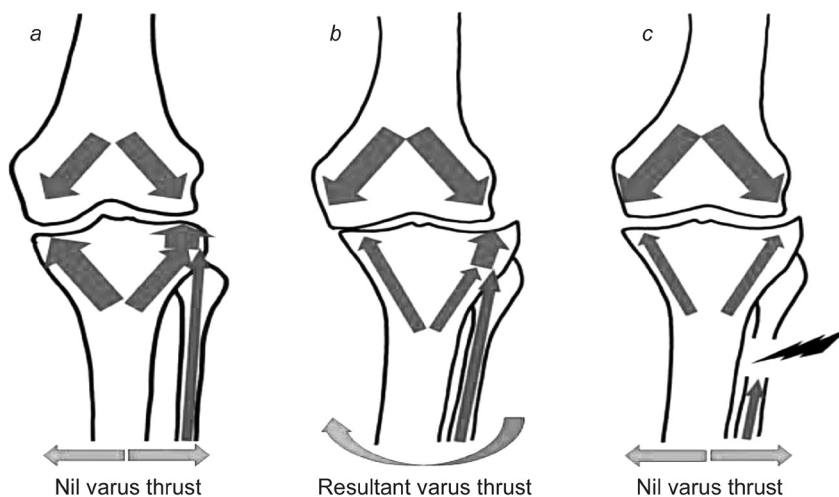
Обоснование PFO заключается в том, что при удалении этой опоры малоберцовой кости латеральная сторона большеберцового плато «оседает», равномерно нагружая проксимальный отдел большеберцовой кости и приводя

к коррекциварусной деформации коленного сустава, тем самым облегчая симптомы и уменьшая деформацию.

В клинических исследованиях было обнаружено, что варусная деформация уменьшилась после PFO [18, 19, 24]. Когда непрерывность малоберцовой кости нарушается, нагрузки на латеральную колонну проксимального отдела большеберцовой кости увеличиваются, что приводит к «оседанию» на латеральной стороне [21, 24] (рисунок).

Значение «оседания» было изучено Dong et al. [20] и было обнаружено, что он отрицательно связан с тазобедренным и коленным углом НКА (Hip-knee angle) и положительно связан с KL-Оценкой (kellegren and Lawrence grade) OA коленного сустава. Величина осадки определялась как расстояние от самой нижней точки медиального мыщелка большеберцовой кости в переднезадней проекции коленного сустава от перпендикуляра, проведенного через самую высокую точку латерального мыщелка большеберцовой кости [20] к механической оси большеберцовой кости. Было обнаружено, что варусное отклонение увеличивает прогрессирование гонартроза [25]. Чем больше варус, тем больше шансов на прогрессирование, и, следовательно, уменьшение варуса с помощью PFO снижает прогрессирование OA.

**Теория большого количества кортикалов.** Другая теория заключается в том, что медиальный мыщелок поддерживается одним кортикальным слоем костной ткани, тогда как латеральный мыщелок поддерживается одним



Иллюстрация, демонстрирующая распределение нагрузки в коленном суставе. Стрелки, направленные вниз, показывают нагрузку на мыщелки бедра. Стрелки, направленные вверх, показывают нагрузку на медиальный и латеральный мыщелки большеберцовой кости и малоберцовую кость (a – нормальное колено, b – варусное колено, c – после проксимальной остеотомии малоберцовой кости (PFO))



кортикальным слоем большеберцовой кости и двумя кортикальными слоями малоберцовой кости, что затрудняет балансировку нагрузки, когда медиальная сторона коллапсирует в коленном суставе с варусной деформацией и интактной малоберцовой костью [22] (рисунок).

На рисунке показаны нагрузки на проксимальный отдел большеберцовой кости и малоберцовую кость в нормальном коленном суставе (a), варусном коленном суставе (b) и после PFO (c). A – нормальное колено – медиальная нагрузка на большеберцовую кость и совокупная латеральная нагрузка (большеберцовая + малоберцовая) равны друг другу (обозначены стрелками одинакового размера), следовательно, нет варусного или вальгусного толчка; с – более старое колено с артритом – возрастная резорбция трабекул в большеберцовой кости вызывает снижение несущей способности большеберцовой кости (обозначено стрелками меньшего размера). Малоберцовая кость, будучи кортикальной костью, не подвержена трабекулярной резорбции. Следовательно, результирующая нагрузка выше на латеральной стороне и слабее на медиальной стороне, что приводит к коллапсу трабекул на медиальной стороне и, следовательно, к варусной деформации; С – колено после PFO – трабекулярная плотность и, следовательно, несущая способность медиального и латерального мыщелков большеберцовой кости равны. Латеральный опорный эффект малоберцовой кости прерывается хирургическим путем, тем самым устраняя варусную деформацию.

**Феномен соскальзывания.** После развития варусной деформации из-за неравномерной усадки мыщелков большеберцовой кости бедренная кость соскальзывает в медиальную сторону, что видно на обзорных рентгенограммах пациентов с медиальным гонартрозом. Это явление называется венечным большеберцово-бедренным подвывихом или феноменом скольжения.

#### *Концепция конкуренции мышц*

Huang et al. [26] предположили, что существует конкуренция мышц между двуглавой мышцей бедра и малоберцовыми мышцами после высокой остеотомии малоберцовой кости. Он обнаружил, что мышечная активность увеличилась в длинной головке двуглавой мышцы бедра и уменьшилась в длинной малоберцовой

мышце на стороне, оперированной сразу после высокой остеотомии малоберцовой кости. Это объясняет немедленное улучшение угла НКА (Hip knee angle) от более варусного до более нейтрального сразу после высокой остеотомии малоберцовой кости. Этот вывод является важным и объясняет немедленное облегчение боли после операции, поскольку нельзя ожидать, что коррекция угла будет очевидной сразу после резекции малоберцовой кости.

**Теория динамической дистализации малоберцовой кости** Qin et al. [27] в своем проспективном исследовании 67 PFO обнаружили, что значительное клиническое улучшение после операции было пропорционально степени дистализации малоберцовой кости и углу наклона проксимального большеберцово-малоберцового сустава. Авторы предполагают, что после PFO проксимальный отдел малоберцовой кости больше не подвергался сжимающим силам передачи веса от дистального отдела малоберцовой кости. Однако мышцы, прикрепленные к проксимальному отделу малоберцовой кости, такие как камбаловидная и длинная малоберцовая мышцы, тянули головку малоберцовой кости в дистальном направлении, и сила растяжения одновременно передавалась от головки малоберцовой кости на латеральный мыщелок бедренной кости, тем самым расширяя латеральную суставную щель. Эта теория была подтверждена тем фактом, что чем больше дистальное смещение головки малоберцовой кости, тем лучше была коррекция варусной деформации и тем значительнее облегчение клинической симптоматики.

#### *Хирургическая техника проксимальной остеотомии малоберцовой кости*

В отличие от высокой остеотомии большеберцовой кости хирургические методы остеотомии малоберцовой кости более ограничены. Различные доступы использовались для резекции сегмента малоберцовой кости на 6–10 см ниже головки малоберцовой кости.

Huang X. и др. [26] рекомендуют удаление 1-сантиметрового сегмента малоберцовой кости на расстоянии 7–8 см от головки малоберцовой кости путем доступа к нему через межмышечное пространство между длинным разгибателем пальцев и длинной малоберцовой мышцей/короткой малоберцовой мышцей под местной анестезией. Другие использова-

ли доступ между малоберцовой и камбаловидной мышцами и удаляли 2-сантиметровый сегмент на 6–10 см ниже головки малоберцовой кости [20, 30].

На хирургический подход в первую очередь должны влиять ход общего малоберцового нерва и усилия по минимизации повреждения нерва или его ветвей. Соответственно, выбор хирургического доступа к малоберцовой кости и зона резекции малоберцовой кости имеют первостепенное значение.

В исследованиях остеотомии малоберцовой кости, сопровождающей остеотомию высокой большеберцовой кости, было показано, что наиболее безопасно иссекать малоберцовую кость из дистальной половины. В этой зоне на стыке проксимальных двух третей и дистальной трети малоберцовой кости наблюдалась наименьшая частота паралича малоберцового нерва без ущерба для стабильности голеностопного сустава [31, 32].

Когда необходима остеотомия в проксимальной половине, ее следует выполнять через разрез кзади от коронарной плоскости, чтобы избежать поражения малоберцового нерва и его ветвей, находящихся кпереди от коронарной плоскости [32].

В настоящее время неясно, дает ли резекция проксимального отдела малоберцовой кости какие-либо преимущества по сравнению с резекцией малоберцовой кости из дистальной половины у пациентов, перенесших изолированную остеотомию малоберцовой кости по поводу медиального гонартроза.

### Результаты

В литературных источниках сообщалось об увеличении вальгусного отклонения коленного сустава на  $5^\circ$  после проксимальной остеотомии малоберцовой кости через 1 год. Huang W. и др. изучали изменения походки после этой процедуры и сообщили об увеличении отведения бедра на  $5\text{--}7^\circ$  и  $5\text{--}8^\circ$  наружной ротации бедра через 3 месяца после операции [21]. Дистальное смещение бедренной кости также увеличилось на 2–10 мм. Хотя это в некоторой степени полезно для коррекции варусной деформации, варусная деформация должна быть вызвана деформацией проксимального отдела большеберцовой кости, а не дистального отдела бедренной кости [21].

Рентгенограммы через 1 год показали увеличение вальгусного отклонения коленного сустава и улучшение состояния медиальной суставной щели в сообщениях многих авторов [21, 27]. Механизм, с помощью которого эти изменения происходят после PFO, не ясен, но теории обсуждались ранее.

Wang X. и др. [24] сообщили о результатах лечения 46 пациентов, перенесших PFO (Proximal fibular osteotomy), с последующим наблюдением в течение 12 месяцев. Послеоперационных осложнений не выявлено, продолжительность операции  $32 \pm 9$  мин. Облегчение боли наблюдалось у всех 46 пациентов со значительным снижением оценки по визуальной аналоговой шкале (VAS) и улучшением подшкалы колена и функции по шкале Американского общества коленного сустава. При заключительном осмотре рентгенограммы показали увеличение медиальной суставной щели и явную коррекцию варусной деформации нижней конечности у восьми пациентов.

Liu B. и соавт. сообщили о 84 пациентах, перенесших 111 PFO (Proximal fibular osteotomy) с последующим наблюдением в течение 1 года. Это одна из крупнейших серий исследований, о которых сообщалось, с точки зрения числа пациентов. Большинство составляли женщины (94 коленных сустава), средний возраст  $59 \pm 8,8$  лет; в 94 случаях степень KL (Kellegren and Lawrence grade) составляла 3 или 4. Рентгенологические оценки включали степень KL (Kellegren and Lawrence) угол НКА (Hip-knee angle) и СР (condyle plateau angle), ширину суставной щели и величину «осадки». Авторы пришли к выводу, что факторами, влияющими на послеоперационный клинический исход после PFO, были клиническая оценка по шкале Knee Society Score (KSS), угол СР (мышцелковоплато) и медиальная ширина суставной щели. Факторы, влияющие на функциональный результат, включали возраст, баллы по VAS (Visual analog score) и KSS (Knee society score), угол НКА (Hip-knee angle) и расчетное значение. В качестве объективных рентгенологических данных можно использовать угол НКА и расчетное значение в качестве важной основы для отбора пациентов для PFO. Они также обнаружили, что вероятность функциональной удовлетворенности увеличивается на 7 % с каждым годом увеличения возраста [30].

Utomo D. N. и др. изучали исходы PFO у 15 пациентов с гонартрозом 4-й стадии. Средний возраст составил  $61 \pm 8$  лет. Рентгенологическая оценка включала стадию ОА, тибioфemorальный угол, соотношение суставных щелей (соотношение медиальной и латеральной щелей). Исходы оценивались с использованием шкалы оценки результатов травмы колена и остеоартрита (KOOS – оценка боли, оценка симптомов, оценка повседневной активности (ADL), спорта и качества жизни (QOL)), краткой формы (SF)-12 и Оксфордской шкалы коленного сустава, а также вышеуказанных рентгенологических параметров. Авторы сообщили об улучшении всех показателей и рентгенологических параметров. Однако, они не проводили статистических исследований для оценки значимости своих результатов [33].

Yang Z. Y. и др. сообщили о результатах PFO у 110 пациентов, в том числе 76 женщин. Средний возраст составил 59,2 года, а средний период наблюдения – 49,1 месяца (24–189 месяцев). Исходами оценивались рентгенографические параметры, включая бедренно-большеберцовый угол FTA (Femoro-tibial angle) и суставную щель. Вторичными критериями исхода были оценка по VAS, возраст, пол, тяжесть ОА и KSS. При заключительном осмотре было отмечено значительное снижение FTA, латеральной суставной щели и оценки по VAS, а также увеличение медиальной суставной щели и KSS. У четырех пациентов после операции было онемение в ноге (у двух пациентов с CPN (Общий малоберцовый нерв) и у двух повреждений поверхностного малоберцового нерва), и все они разрешились в период от 3 до 10 месяцев. У шестнадцати пациентов была слабость, но все они вернулись к норме к 4 неделям [18].

Zou G. и др. в своем проспективном сравнительном исследовании между 40 пациентами с PFO и 52 пациентами с НТО по поводу одностороннего варусного ОА коленного сустава обнаружили значительное сокращение времени операции, периоперационного кровотечения, времени до полной нагрузки, оценки боли по VAS, FTA (Феморо-тибиального угла) и осложнения и значительное увеличение оценки Японской ортопедической ассоциации в группе PFO (Proximal fibular osteotomy). Хотя авторы заключают, что краткосрочные и долгосрочные хирур-

гические эффекты PFO при варусном остеоартрите коленного сустава превосходят эффекты НТО (High tibial osteotomy); они рекомендуют НТО при выраженной варусной деформации коленных суставов [34].

*Прогностические факторы для лучшего результата после проксимальной малоберцовой остеотомии*

Liu B. и др. в своем исследовании определили, какие факторы повлияли на исход после PFO. Они пришли к выводу, что пациенты с почти нормальным углом НКА (Hip-knee angle) показали лучшие результаты в отношении функции сустава, что может быть связано с тем, что PFO может только частично исправить варусную деформацию плато большеберцовой кости. У пациентов с более высоким углом НКА, указывающим на тяжелый ОА, где также часто наблюдается деформация мыщелка бедра, PFO не был эффективен. Для данной варусной деформации пациенты с более высоким значением усадки чувствовали себя лучше после PFO. Это можно объяснить тем, что чем выше величина осадки, тем значительнее эффект латеральной поддержки малоберцовой кости и тем лучше исход PFO (Proximal fibular osteotomy). В то время как дооперационный KSS был единственным независимым фактором, связанным с клинической удовлетворенностью пациентов, угол НКА (Hip-knee angle) и значение осадки были радиологическими факторами, которые, как было установлено, были независимыми факторами, связанными со значительным функциональным улучшением. Авторы рекомендовали использовать угол НКА и расчетное значение для отбора пациентов [30].

**Осложнения**

Сообщалось о параличе малоберцового нерва после проксимальной остеотомии малоберцовой кости из-за близости нерва к проксимальному отделу малоберцовой кости. Yang Z. Y. и др. [18] сообщили о параличе поверхностного малоберцового нерва в 1,8 % случаев и в 1,8 % случаев паралича поверхностного малоберцового нерва, которые полностью выздоравливали между 3 и 10 месяцами. Они также сообщили, что около 14,5 % имели слабость, которая нормализовалась в течение 4 недель.

В одном из исследований изучался риск повреждения CPN (Commonperonealnerve) при остеотомии малоберцовой кости в сочетании с НТО и было обнаружено, что разветвление CPN и иннервация мышц происходят в проксимальном отделе нерва, а максимальный риск повреждения CPN возникает при резекции малоберцовой кости в проксимальном отделе на протяжении 15 см (24 % по сравнению с 3 % при проведении в дистальной половине). Они рекомендовали остеотомию в дистальной половине малоберцовой кости, чтобы избежать этого осложнения. Но для того, чтобы PFO была эффективной, было обнаружено, что уровень остеотомии, который был наиболее эффективным, находился между 6 и 10 см от проксимального конца малоберцовой кости. Остеотомия ниже этого уровня не может разгрузить латеральное плато большеберцовой кости, поэтому следует соблюдать осторожность, чтобы избежать повреждения нерва [32].

Другой рекомендацией является выполнение доступа кзади от коронарной плоскости, так как подход к малоберцовой кости кпереди от коронарной плоскости увеличивает вероятность повреждения нерва [32]. Наблюдение заключалось в том, что иннервация длинного разгибателя большого пальца стопы (EHL-extensor hallucis longus) была нарушена в некоторых случаях, поскольку существует тенденция к иннервации этой мышцы отдельными одиночными или множественными небольшими ветвями,

которые берут начало проксимально [32, 35]. Установлено, что он постоянно выделяется на 9 см ниже головки малоберцовой кости [31]. При вовлечении только EHL (extensor hallucis longus) длинного разгибателя большого пальца стопы прогноз лучше, чем при сопутствующей сенсорной потере. Восстановление задерживается, если есть потеря чувствительности, связанная со слабостью EHL [31]. Одной из причин повышенного риска поражения этих нервов является снижение подвижности нервов, поскольку они связаны с надкостницей большеберцовой кости соединительной тканью [36]. При отведении следует соблюдать осторожность, чтобы избежать тракции или прямого повреждения этого нерва [37].

Проксимальная остеотомия малоберцовой кости представляется привлекательным вариантом при медиальном остеоартрозе коленного сустава. Литературные данные ограничиваются небольшими сериями случаев и сообщают о хороших результатах лечения боли, включая коррекцию варусной деформации при медиальном гонартрозе. Необходимы дальнейшие исследования, чтобы установить место PFO в алгоритме лечения медиального гонартроза, прежде чем его можно будет рекомендовать для рутинного клинического использования.

*Со списком используемой литературы можно ознакомиться в редакции.*

*Поступила 15.03.2023 г.*