

ВЛИЯНИЕ АЦЕТАТА СВИНЦА НА РАЗВИТИЕ ПЕЧЕНИ КРЫС

УО «Белорусский государственный медицинский университет»

Изучена структура печени потомства белых крыс в условиях действия низкой дозы ацетата свинца (1 мг/кг/сут) во времени беременности самки и на протяжении лактационного периода. Отмечена реакция со стороны микроциркуляторного русла – расширение синусоидных гемокapилляров, лимфоцитарная инфильтрация в области портальных зон, полнокровие центральных вен. Обнаружено нарушение формирования печеночных балок у 2-х недельных экспериментальных крысят. Наиболее выраженные отклонения от нормы наблюдаются в первые недели постнатальной жизни. Морфометрический анализ ядер гепатоцитов у экспериментальных животных в раннем постнатальном онтогенезе не выявил увеличение их площади, наблюдаемое у контрольных животных. У 1,5-месячных экспериментальных животных структурная организация печени практически не отличается от контроля, однако площадь ядер статистически значимо меньше, по сравнению с контрольными особями.

Ключевые слова: ацетат свинца, печеночная долька, гепатоциты, kariометрия.

T. A. Vylegzhanina

THE INFLUENCE OF LEAD ACETATE ON DEVELOPMENT OF LIVER OF RATS

The structure of the liver of posterity of white rats under the conditions of acting the low dose of acetate of lead (1 mg/kg/day) in the time of pregnancy of female and for the duration of lactation period is studied. Is noted reaction from the side of microcirculation bed – expansion of sinusoid hemocapillary, lymphocytic infiltration into the portal zones, the plethora of central vein. The damage of formation of hepatic plates in the 2nd weekly experimental young rats is discovery. The most explicit deviations from the control are observed in the first weeks of the postnatal life. The morphometric analysis of nuclei of the hepatocytes in experimental animals in the early postnatal ontogenesis did not reveal the increase in their area observed in control animal. In 1.5 monthly experimental animals the structural organization of the liver in practice is not differed from control; however, the area of nuclei it is statistically meant less, in comparison with control individuals.

Key words: acetate lead, liver lobule, hepatocytes, kariometria.

В процессе беременности женщины испытывают негативное влияние многочисленных неблагоприятных факторов внешней среды, даже не находясь во вредных условиях труда. Рождение здорового потомства, способного эффективно адаптироваться к условиям окру-

жающей среды, во многом зависит от становления органов и систем в процессе эмбриогенеза. Воздействие токсических факторов в течении беременности часто оказывает негативное влияние на процессы эмбриогенеза. Среди наиболее опасных техногенных загрязнителей окружающее среды приоритетное положение занимает свинец и его производные. Известно, что высокие концентрации этого вещества вызывают выраженные изменения, как в организме матери, так и появившегося потомства. Экспериментально показано, что введение ежедневно свинца в высокой концентрации (45 мг/кг) беременным крысам вызывает выраженные ультрамикроскопические изменения в плаценте, нарушается гемато-плацентарный барьер [7]. Известно, что свинец способен проходить через гемато-плацентарный барьер [8], более того в период беременности наблюдается мобилизация свинца, ранее депонированного в организме матери [9].

В то же время эффект низких концентраций свинца на организм матери и потомства изучен недостаточно. Для выявления эффекта низких концентраций свинца на развивающийся организм естественной моделью может служить система мать-новорожденный.

Цель данной работы – изучить структуру печени потомства белых крыс в раннем постнатальном онтогенезе в условиях действия низких концентраций ацетата свинца на материнский организм в период беременности и лактации.

Материалы и методы

Эксперименты проведены на беспородных белых крысах с начальной массой 200–240 г и их потомстве в различном возрасте постнатального развития. Контрольные и экспериментальные группы животных находились в обычных условиях вивария: естественное освещение, стандартный рацион и питьевой режим. С первого дня беременности и на протяжении периода лактации (первые две недели после появления потомства) самки получали ацетат свинца в дозе 1 мг/кг веса. Согласно литературным данным, эта доза относится к низким концентрациям свинца, не вызывает видимой патологии потомства [2]. Выбор печени в качестве объекта исследования обусловлен следующим: 1) печень является одним из органов депо свинца; 2) в эмбриогенезе в печени сочетаются два гистогенетических процесса – гемопоз и формирование собственно клеток печени – гепатоцитов, холангиоцитов; 3) печень, как и ряд других органов, обеспечивает поддержание гомеостаза в организме путем детоксикации и метаболизма ксенобиотиков.

Для гистологического исследования брали кусочки печени крысят в различные сроки постнатальной жизни. Экспериментальный материал распределен по 3-м сериям, в каждой серии было по 5 животных.

1 серия эксперимента – новорожденные крысята в первый день постнатальной жизни; 2 серия – 2-х недельные крысята, которые на всем протяжении постнатальной жизни вскармвливались материнским молоком (в этот период самки получали ацетат свинца); 3 серия – крысята в возрасте 1.5 мес., которые начиная с 3 недельного возраста находились на самостоятельном вскармливании без добавления свинца. К каждой группе экспериментальных животных была подобрана группа контрольных животных по 5 особей в каждой.

Во всех экспериментальных сериях мертворожденных крысят не было. Средняя масса крысят при рождении в экспериментальной группе не отличалась от контрольной группы. Материал брался после легкого эфирного наркоза и последующей декапитации. Полученные образцы фиксировались в 10% формалине и обрабатывались для последующей окраски гематоксилином – эозином.

Каждый исследуемый случай подвергался обзорной микроскопии, оценивался общий характер строения печени, особенности стромального и паренхиматозного компонентов, наличие или отсутствие очагов кроветворения, наличие или отсутствие вторичных изменений (кровоизлияния, некроз, воспаление), состояние микроциркуляторного русла. Для оценки уровня морфофункциональной активности гепатоцитов применяли морфометрические исследования – кариометрию.

В каждом случае брались 20 случайно выбранных поля, в которых проводили морфометрию ядра по программе **Scion Image**, измерению подвергались 150 ядер. Весь цифровой материал, полученный в результате проведенного кариометрического исследования, обрабатывался методами математической статистики. Вероятность различия между двумя средними при малых выборках определяли по таблице Стьюдента с соблюдением условия ($n_1 + n_2 - 2$). При определении степени вероятности допускали точность $P < 0,05$.

Результаты и обсуждение

Микроскопически печень новорожденных крысят в контроле не имеет четкого дольчатого строения. Соединительно-тканые прослойки практически не развиты, порталные зоны не выяв-

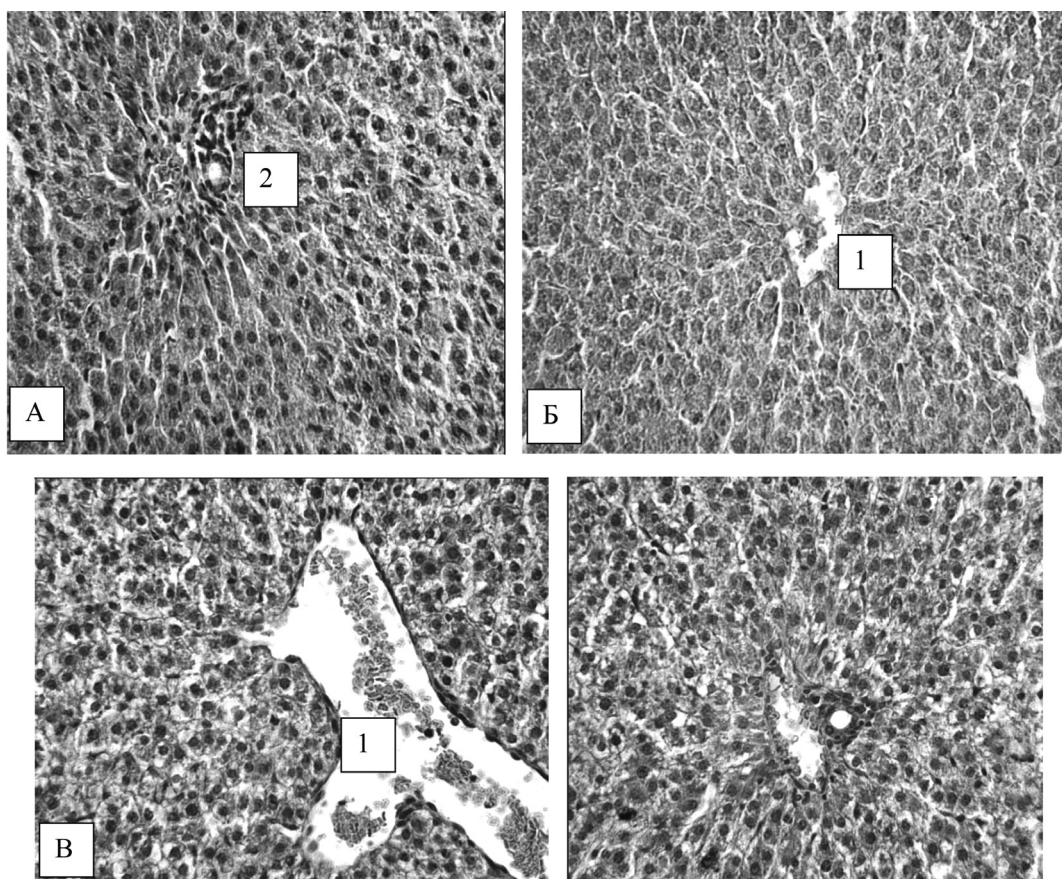


Рис. 1. Печень новорожденных крысят в контроле и эксперименте: А, Б – печень новорожденного крысенка в контроле, В, Г – печень потомства при затравке свинцом самки в период беременности. Стрелка – очаги кроветворения, 1 – центральная вена, 2- синусоидный капилляр. Окраска гематоксилин-эозин, ув. x 250

ляются. Определяется будущая центральная вена с эритроцитами. Синусоидные капилляры неравномерно расширены и не имеют четкой радиальной ориентации. Обнаружены очаги экстраваскулярного кроветворения, в которых определяются лейкоциты, эритроциты, мегакариоциты (рис. 1. А, Б). У грызунов кроветворение в печени прекращается в первые 2–4 суток постнатального онтогенеза, а по некоторым данным к 2-недельному возрасту [1]. Гепатоциты не образуют четких, радиально расположенных балок. Чаще всего они формируют извитые ряды клеток без четкой ориентации. Дифференцированные гепатоциты крупные полигональной формы клетки, цитоплазма оксифильна, иногда вакуолизирована. В некоторых клетках видны фигуры митоза.

У контрольных крысят в возрасте 2-недель границы печеночных долек еще плохо различимы, не завершено развитие соединительнотканного компонента печени. Однако появляются признаки формирования печеночных балок, вырисовывается радиальное расположение капилляров внутри формирующейся дольки, определяются триады, в которых отчетливо выявляется

междольковая вена и междольковый желчный проток, междольковая артерия (рис. 2, А, Б). Ядра клеток крупные, округлые, с гиперхромными ядрышками. Очаги кроветворения отсутствуют. Обнаружение в этот период постнатального развития очагов кроветворения свидетельствует о незрелости органа. Известно, что только с затуханием процесса кроветворения в печени капилляры подвергаются значительной перестройке – формируется радиальное расположение.

Во взрослом организме среди гепатоцитов существует функциональная специализация, связанная с метаболизмом углеводов, липидов и ксенобиотиков. Предполагается, что специализация гепатоцитов отсутствует в пренатальный период развития организма и формируется постепенно в течение его постнатального развития [6]. Этот феномен имеет важное адаптивное значение: разделение метаболических функций между субпопуляциями клеток в условиях физиологического покоя и является целесообразным. Показано, что момент затухания гемопоэза в печени может служить сигналом к созреванию печени [8]. Таким образом, можно полагать, что у 2-х недельных контрольных крысят происходит не толь-

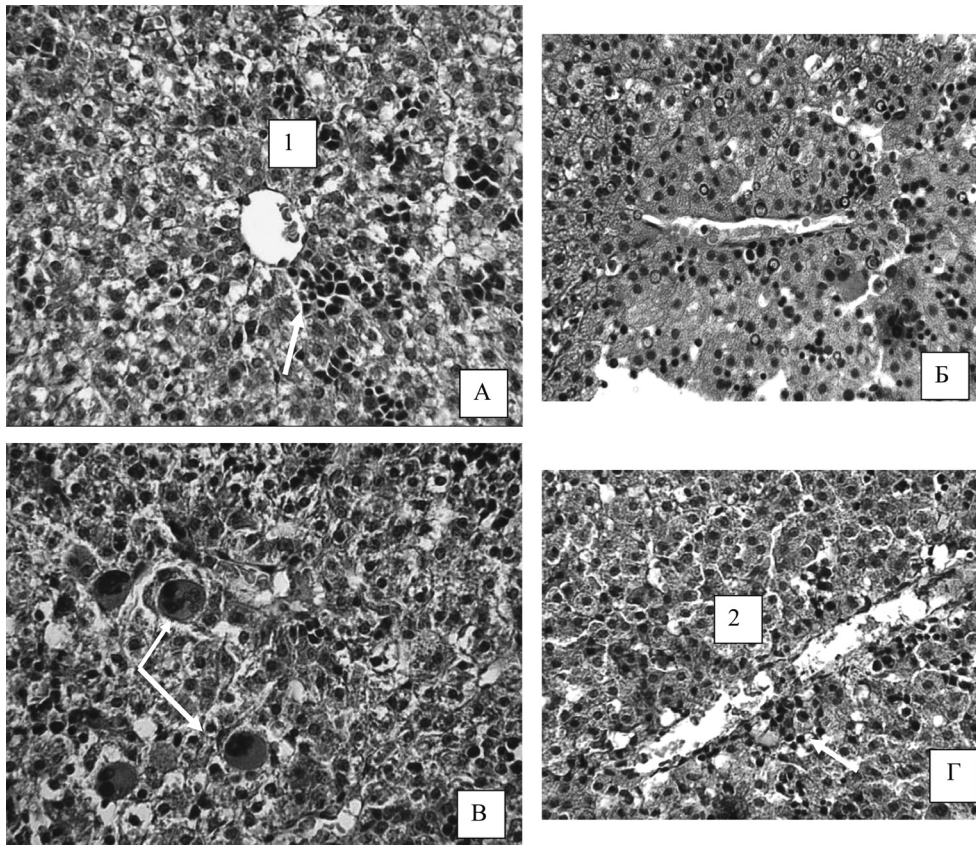


Рис. 2. Печень 2-х недельных крысят в контроле и опыте. А, Б – печень 2-х недельного крысенка в контроле; В, Г – печень 2-х недельного экспериментального крысенка. 1 – центральная вена, 2 – триада. Окраска гематоксилин – эозином, ув. x 250

ко формирование долек печени, но начинается специализация гепатоцитов.

У полуторамесячных животных печень имеет все характерные черты зрелой печени. Эти данные согласуются с общими закономерностями гистогенеза печени лабораторных животных и человека, описанные ранее другими исследователями [1, 5].

Анализ динамики кариометрических данных в трех контрольных группах показал, что в процессе формирования и созревания печеночных балок происходит увеличение площади ядра гепатоцитов (табл. 1). При этом у полуторамесячных животных различия площади ядра становятся статистически значимыми относительно новорожденных. По данным литературных источников от рождения до 2-х недельного возраста у грызунов рост печени происходит за счет деления клеток. Дальнейшее увеличение печени связано с увеличением клеточного и ядерного объема, при этом количество клеток практически не изменяется [5].

Структурная организация печени новорожденных крысят, родившихся от самок, которые получали свинец во время беременности, при визуальной оценки существенно не отличается

от контрольных. Дольки не определяются, соединительно-тканые прослойки не просматриваются, балки не сформированы, четко выявляется лишь центральная вена. Сосуды микроциркуляторного русла расширены по сравнению с контрольными образцами, полнокровны (см. рис. 1, В, Г). В паренхиме органа встречаются островки с гемопозитическими клетками, среди которых определяется значительно большее количество (по сравнению с контролем) гигантских многоядерных клеток – мегакариоцитов. Гепатоциты больших

Таблица 1. Площадь ядер гепатоцитов в различные возрастные периоды в контроле и при действии свинца

	Новорожденные	2-х недельные	1,5 месячные
Контроль $\bar{X} \pm S_x$	23,92 ± 2,47	22,48 ± 1,53 P > 0,2*	27,22 ± 0,63 P < 0,02*
Опыт $\bar{X} \pm S_x$	25,02 ± 2,04 P = 0,05**	24,79 ± 2,96 P > 0,1* P > 0,05**	24,77 ± 1,95 P > 0,5* P < 0,05**

\bar{X} – среднее значение, S_x – стандартное отклонение, * – сравнение значений между возрастными группами, ** – сравнение между контролем и опытом в соответствующей возрастной группе.

■ Оригинальные научные публикации

размеров с оксифильной цитоплазмой образуют скопления клеток, окруженные синусоидными капиллярами. Среди гепатоцитов встречаются клетки с митозом. Хроматин в ядрах гепатоцитов деспирализован, встречаются ядрышки.

У 2-х недельных крысят в образцах печени очаги кроветворения не определяются, печеночные балки выражены не четко, центральные вены расширены, полнокровны. Следовательно, как и у контрольных животных, гистоархитектоника печени не достигла уровня взрослых животных. Однако на фоне формирующего балочного строения печеночных долек наблюдаются участки декомпозиции печеночных балок (рис. 2, В, Г). Обнаружены порталы, в которых, как и в контрольных образцах, четко определяются междольковые желчные протоки, междольковые вены. Встречается лимфоцитарная инфильтрация порталов.

Гистоархитектоника печени 1,5 месячных экспериментальных животных, которые с 3 недели постнатального развития получали обычный рацион без добавок свинца, имела характерную для взрослых структуру печеночных долек. Тем не менее, микроскопически выявлены полнокровные центральные вены, расширенные синусоидные капилляры, двуядерные клетки.

Измерение ядер и определение их площади показало, что у новорожденных экспериментальных животных отмечено статистически значимое увеличение площади ядер относительно контроля (см. табл. 1). Данные кариометрического исследования показали, что у экспериментальных животных в процессе постнатального развития при формировании печеночных долек не наблюдается динамика увеличения площади ядер гепатоцитов, которая наблюдалась у контрольных животных. При этом зафиксировано статистически значимое уменьшение площади ядер гепатоцитов 1,5 месячных опытных животных относительно контрольных.

Таким образом, действие антропогенного фактора – свинца на систему мать-плод приводит к нарушению нормального гистогенеза тканей печени. Наблюдается реакция со стороны микроциркуляторного русла – расширение синусоидных гемокапилляров, лимфоцитарная инфильтрация в области порталов, полнокровие центральных вен, отсутствует динамика изменений ядер гепатоцитов. В возрасте 1,5 мес, структура органа в основном свойственна контрольным образцам, однако при этом размеры ядер опытных новорожденных крысят значительно меньше контрольных.

Анализ литературных данных о действии различных химических поллютантов, в том числе и свинца, на формирование, созревании печени, показал однотипный характер изменений в структурной организации долек печени, который отличается лишь в количественном отношении [3, 4]. Можно полагать, что наблюдаемая реакция, не является специфической, а является общебиологической ответной реакцией на действие антропогенных факторов при взаимоотношении плода и материнского организма.

Литература

1. Верин, В. К. Дифференцировка гепатоцитов и холангиоцитов в эмбриональном и постнатальном периодах онтогенеза крыс / В. К. Верин // АГЭ. – 1982. – Т. 82, вып. 2. – С. 25–29.
2. Вылегжанина, Т. А. Морфофункциональная характеристика реакций некоторых органов репродуктивной и симпатoadреналовой систем на действие ацетата свинца: материалы III международной научной конференции «Ксенобиотика и живые системы» / Т. А. Вылегжанина, Т. Е. Кузнецова, Е. Л. Рыжковская. – Минск: «Издательский дом БГУ», 2008. – С. 25–27.
3. Литвинов, Н. Н. Структурно-функциональные изменения в печени беременных крыс и их плодов при действии кадмия, бензола и нитрата свинца / Н. Н. Литвинов, Т. Г. Ламентова, В. И. Казачков // Гигиена и санитария. – 1991. – № 5. – С. 19–22.
4. Пономарев, Б. Л. Влияние антропогенных факторов химического производства на развитие печени эмбрионов и плодов человека / Б. Л. Пономарев [и др.] // Бюллетень сибирской медицины. – 2010. – № 6. – С. 67–70.
5. Проценко, Е. С. Морфометрические и морфофункциональные показатели печени доношенных новорожденных от здоровых матерей с физиологически протекавшей беременностью / Е. С. Проценко, Н. А. Ремнева // Весник проблем биологии и медицины. – 2013. – Т. 2(99), вып. 1. – С. 269–274.
6. Усынин, И. Ф. Адаптивная роль функциональной гетерогенности гепатоцитов / И. Ф. Усынин // Бюллетень СО РАМН. – 2007. – № 5. – С. 17–23.
7. Шубина, О. С. Влияние свинцовой интоксикации на морфофункциональное состояние плацента-плод / О. С. Шубина, Ю. В. Киреева // Вестник ОГУ. – 2008. – № 6(88). – С. 118–121.
8. Guo, Y. Relationship between hematopoiesis and hepatogenesis in the midtrimester fetal liver characterized by dynamic transcriptomic and proteomic profiles / Y. Guo, J. Zhang // PloSone. – 2009. – Vol. 4, № 10. – P. 7641.
9. Li P.J. Transfer of lead via placenta and breast milk in human / Li P. J. [and oth.] // Biomed environ Sci. – 2000. – Vol. 13(2). – P. 85–89.
10. Manton, W. I. Release of lead from bone in pregnancy and lactation / W. I. Manton [and oth.] // Environ Res. – 2003. – № 92(2). – P. 139–51.

Поступила 15.01.2015 г.