

А.А. Кандыбо, О.И. Дулуб

Полисегментарное поражение позвоночника и спинного мозга при анкилозирующем спондилоартрите

ГУ БелНИИТО, г. Минск

Анкилозирующий спондилоартрит (болезнь Бехтерева)- тяжелое инвалидизирующее заболевание, сопровождающееся выраженными нарушениями функции позвоночника и всей опорно-двигательной системы. Формирование единого костного конгломерата позвонков на протяжении нескольких отделов или всего позвоночника обуславливает особенности последствий травматического воздействия при анкилозирующем спондилоартрите. Возникающие при этом переломы позвоночника можно сравнивать с повреждениями длинных трубчатых костей. Линии переломов проходят в различных плоскостях, вследствие крайней нестабильности повреждения наблюдаются первичные и вторичные смещения отломков.

Данные литературы свидетельствуют о том, что вне зависимости от характера травмирующего агента, особенностей поражения и длительности заболевания болезнью Бехтерева наиболее слабой областью для повреждения у пациентов с анкилозирующим спондилоартритом является шейный отдел позвоночника (2, 4). Несмотря на наличие сопутствующего остеопороза наблюдаются моносегментарные повреждения, при этом степень выраженности повреждения невральных структур часто оказывается весьма тяжелой. Однако, возникновение вертебро-спинального конфликта в условиях срезающего разнонаправленного воздействия на спинной мозг смещающихся относительно друг друга краниального и каудального отделов анкилозированного позвоночника, к удивлению, сохраняет определенные шансы на частичное восстановление утраченных неврологических функций.

Полисегментарные повреждения спинного мозга, характеризующиеся наличием двух и более очагов и находящиеся друг от друга на расстоянии одного или нескольких сегментов с наличием между ними структурно не измененных участков спинного мозга, являются достаточно редкими. Выявление многоуровневого повреждения позвоночника и спинного мозга носит при этом нередко отсроченный характер как в силу тяжести общего состояния пациента в момент первичного обследования (подавляющее большинство таких повреждений – результат тяжелых кататравмы или ДТП), так и вследствие наличия картины полного нарушения проводимости с краниально расположенного очага повреждения спинного мозга.

Материал и методы

Представляет клинический и научный интерес наблюдение за больным с анкилозирующим спондилартритом и развитием полисегментарного вертебро-спинального повреждения в грудо-поясничном и поясничном отделах позвоночника.

Пациент К-ов, 40 лет, служащий. Травму получил в результате падения с высоты 2 этажа в состоянии алкогольного опьянения. При осмотре в

Белорусском НИИ травматологии и ортопедии пациент повышенного питания (130 кг). Фиксированные грудной и поясничный отделы позвоночника. Выраженный болевой синдром при осмотре пояснично-крестцового отдела позвоночника. Рентгенография поясничного отдела позволила выявить перелома-вывих анкилозированного позвоночника на уровне L4 позвонка. Наличие нижней параплегии, отсутствие всех видов чувствительности с L1 сегмента спинного мозга по проводниковому типу, отсутствие рефлексов с нижних конечностей, развитие острой задержки мочи позволило заподозрить также повреждение грудно-поясничного отдела позвоночника. Дополнительное рентгенографическое обследование грудно-поясничного отдела подтвердило наличие перелома-вывиха анкилозированного позвоночника на уровне Th10 позвонка.

Оценка повреждения (неврологический статус и выраженность деформации позвоночника и позвоночного канала) свидетельствовала о развитии полисегментарного вертебро-спинального повреждения с наличием доминирующего очага в поясничном отделе спинного мозга, обусловленного перелома-вывихом позвоночника на уровне Th10 позвонка. В связи с этим было принято решение о выполнении декомпрессивно-стабилизирующего вмешательства на уровне краниального очага поражения спинного мозга и стабилизирующей операции на уровне каудального очага его поражения.

В первые 8 часов с момента травмы после предоперационной подготовки выполнены задне-боковая декомпрессия спинного мозга на уровне Th10-Th11 сегментов позвоночника, задний спондилодез Th8-L1 пластинами ЦИТО и задний спондилодез L3-S1 контрактором БелНИИТО (Рис. 1 и 2). Во время оперативного вмешательства выявлен сплошной костный блок с замещением связочных структур костной тканью и анкилозированием дугоотростчатых суставов. Перелом оссификата наступил между Th10-Th11 сегментами позвоночника. Осуществлена циркулярная декомпрессия спинного мозга с устранением заднего сдавления на уровне дуги Th10 позвонка, бокового сдавления дугоотростчатыми сочленениями, частично резецированы дорзальные отделы тела Th11 позвонка. Рассечены зубовидные связки, появилась пульсация мозга. Фиксация позвоночника достигнута пластинами ЦИТО. Шов раны. Доступ к пояснично-крестцовому отделу. Несмотря на наличие полного поперечного перелома между L3 и L4 сегментами позвоночника, смещение краниального и каудального отделов позвоночника относительно друг друга незначительно. Фиксация позвоночника осуществлена контрактором БелНИИТО с приданием максимальной компрессии и устранением подвижности в сегменте.

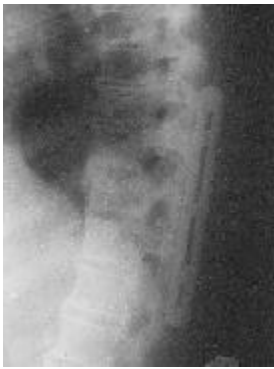

Рис. 1. Боковая рентгенограмма грудно-поясничного отдела позвоночника после его фиксации пластинами ЦИТО.

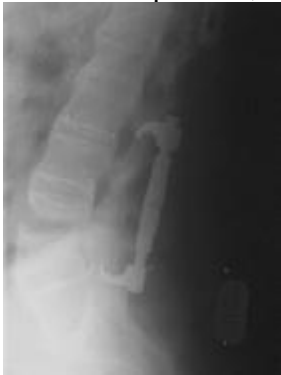

Рис. 2. Боковая рентгенограмма поясничного отдела позвоночника после его фиксации контрактором БелНИИТО.

На первые сутки после операции отмечено появление суставно-мышечного чувства в нижних конечностях за исключением стоп, в дальнейшем его полное восстановление. В течение двух недель с момента операции восстановление произвольных сокращений мышц внутренней группы правого бедра, а к месяцу с момента операции – и полезной двигательной активности всех сегментов нижних конечностей, с несколько более быстрым темпом их восстановления слева. Частично восстановился контроль за функцией тазовых органов. Активное реабилитационное лечение с использованием кинезотерапии. К 4 месяцам с момента травмы дальнейшее восстановление силы мышц в проксимальных отделах нижних конечностей; гипотрофия мышц, более выраженная в дистальных отделах, нижний парапарез смешанного характера. Самостоятельно передвигается с использованием ходунков.

Компьютерно-томографическое исследование, выполненное спустя год после травмы, установило наличие горизонтального сросшегося перелома на уровне Th10 сегмента позвоночника с отсутствием деформации дурального мешка (Рис. 3), отсутствие консолидации горизонтального перелома на уровне L4 сегмента позвоночника, наличие деформации позвоночного канала на этом уровне за счет оссификации в зоне перелома.

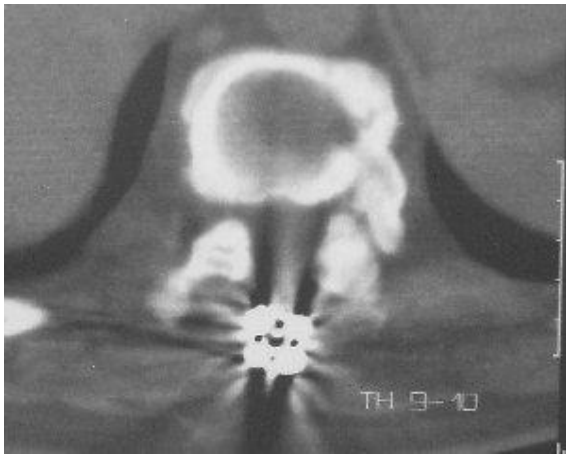


Рис. 3. Аксиальный скан на уровне Th10 позвонка. Отсутствие стеноза позвоночного канала.

Наблюдение за пациентом в динамике показало на прогрессирующее нарастание вторичного неврологического дефицита. К 1 году 4 месяцам с момента травмы он начал предъявлять жалобы на нарастание слабости и спастики в нижних конечностях, затрудненное мочеиспускание. При осмотре-сила мышц бедер 5 баллов, тыльное сгибание стоп 2 балла, подошвенное сгибание стопы справа с силой 4 балла, слева 3,5 балла. Справа ахиллов рефлекс с клонусоидом, патологические рефлекссы Бабинского, Россолимо. Слева ахиллов рефлекс не вызывается. Гиперестезия с L2 сегмента спинного мозга справа и с L4 сегмента слева по проводниковому типу.

Контрольное компьютерно-рентгеномографическое исследование выявило нарастание оссификации в области повреждения на уровне L4 сегмента позвоночника, в особенности в зоне дугоотростчатых сочленений, с выраженным увеличением стеноза позвоночного канала и ступенеобразной его деформацией. Сформировался неоартроз L4-L5 сегмента позвоночника. (Рис. 4, 5).

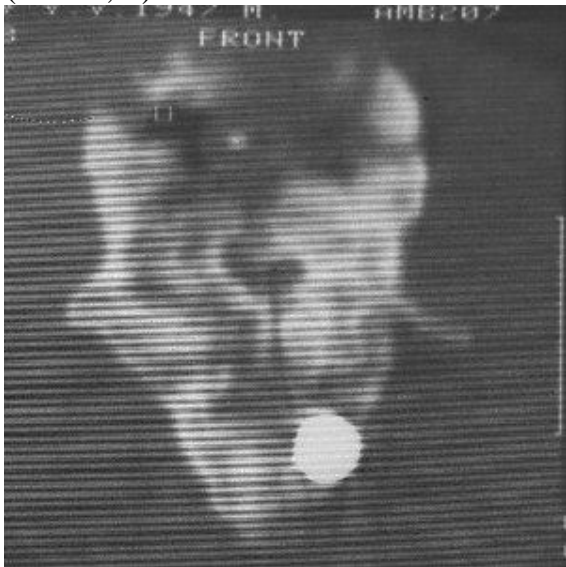


Рис. 4. Аксиальный скан на уровне L4 позвонка. Выраженная оссификация и вторичный стеноз позвоночного канала.

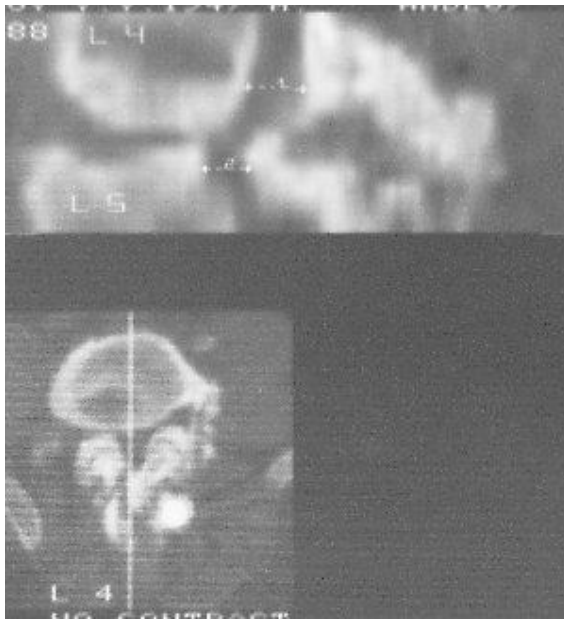


Рис. 5. Сагиттальная реконструкция КТ-изображений поясничного отдела позвоночника. Сформированный псевдоартроз на уровне L4-L5 сегментов позвоночника.

Выполнены удаление контрактора, задне-боковая декомпрессия дурального мешка на уровне L4 сегмента позвоночника. Контрактор выделен из костной и рубцовой ткани. Путем удаления оссификатов достигнута полноценная декомпрессия дурального мешка. Подвижности в сегменте не выявлено, в связи с чем дополнительная фиксация позвоночника не осуществлялась, хотя при сохранении нестабильности показана фиксация (3).

В течение 2 месяцев увеличение силы мышц в дистальных отделах нижних конечностей, выраженное уменьшение спастики в нижних конечностях, восстановление контроля за функцией тазовых органов. Дальнейшее наблюдение за пациентом свыше 2 лет показало на отсутствие каких-либо ухудшений в неврологическом статусе или прогрессирования снижения функции позвоночника.

Результаты и обсуждение

Таким образом, полисегментарные вертебро-спинальные повреждения требуют детального неврологического и визуализирующего обследований, при необходимости дополняемых электрофизиологическими методиками. Это позволяет избежать диагностических ошибок, уточнить характер поражения спинного мозга и его распространенность, обеспечить выбор оптимальной тактики лечения.

Сочетание повреждений поясничного отдела спинного мозга с повреждением корешков конского хвоста, как правило, создает серьезные диагностические трудности. Обширность поражения костных структур в поясничном отделе позвоночника, участие в патогенезе повреждения тракционного механизма, сопровождается и распространенностью поражения корешков конского хвоста спинного мозга с частым возникновением надсегментарной

симптоматики (дистантных поражений проводникового и сосудистого характера).

Первично доминирующий очаг поражения поясничного отдела спинного мозга в процессе лечения и в результате возникновения вторичного вертебро-спинального конфликта на уровне L4 сегмента позвоночника сменился в нашем наблюдении доминированием поражения корешков конского хвоста. Инверсия доминирующего очага произошла в результате сочетанного влияния компримирующего воздействия на структуры спинного мозга и нарушения спинального кровообращения (а. Демпрож-Готтерона). Ввиду возможного изменения характера вертебро-спинального или спинального поражения на фоне активно проводимых лечебно-восстановительных мероприятий, хирургического лечения необходимо тщательное наблюдение за такими пострадавшими на протяжении не только раннего, но и позднего периодов травматической болезни спинного мозга (1).

Таким образом, коррекция лечебной тактики с активным использованием хирургического вмешательства обусловила изменение динамики восстановительных процессов и улучшение исхода лечения в позднем периоде травматической болезни спинного мозга у пациента с тяжелой первичной деформацией позвоночника и полисегментарным сочетанным поражением позвоночника и спинного мозга.

Литература

1. Дулуб, О.И., Быстримович, И.В. Хирургические аспекты реабилитации вертебро-спинальных осложнений в позднем и резидуальном периодах травматической болезни спинного мозга // Актуальные проблемы медико-социальной экспертизы и реабилитации. Тезисы докладов научно-практич. конфер. с межд. участием. Минск, 2005, С. 37.
2. Норкин, И.А., Чехонацкий, А.А., Нинель, В.Г., и др. Лечение перелома шейного отдела позвоночника при болезни Бехтерева // Хирургия позвоночника, 2007, №2, с. 23-25.
3. Рерих, В.В., Рахматиллаев, Ш.Н. Лечение псевдоартроза анкилозированного груднопоясничного отдела позвоночника при болезни Бехтерева // Хирургия позвоночника, 2004, №3, с. 84-88.
4. Cornefjord, M., Alemany, M., Olerud, C. Posterior fixation of subaxial cervical spine fractures in patients with ankylosing spondylitis // Eur. Spine J., 2005, Vol. 14, N