

Оптимизация направлений комплексного лечения больных с вросшим ногтем

Кафедра военно-полевой хирургии военно-медицинского факультета БГМУ, ЛПУ "3-я клиническая больница им. Е.В. Клумова" г. Минска

Приведены результаты комплексного лечения 157 пациентов с различными формами вросшего ногтя. В лечении больных использован комплексный подход, включающий усовершенствованный способ анестезии, два варианта разработанного авторами оперативного вмешательства, способы местной профилактики инфекционных осложнений. Созданный способ позволил улучшить непосредственные и отдалённые результаты лечения, снизив частоту рецидива вросшего ногтя до 1,3%.

Y.M. Gain, O.V. Popkov, S.A. Alekseev, V.G. Bogdan

Directions of patient's with rooted-in nail complex treatment

The results of the complex treatment 157 patients with different forms of ingrown toenail were considered. In treatment of illness a complex approach is used, including advanced way to anesthesia, two variants designed author operative interference, ways of the local preventive maintenance of the infectious complications. The created way has allowed to perfect direct and remote results of the treatment, having reduced a relapse of ingrown toenail before 1,3%.

Вросший ноготь - сложный патологический комплекс, возникающий вследствие ряда причин и сопровождающийся совокупностью морфологических и функциональных изменений со стороны ногтей пальцев стоп, их мактриксов и мягких тканей. Эта патология является одной из наиболее частых причин обращения к хирургам в амбулаторных условиях - от 0,5 до 10% больных [1, 2, 3]. Несмотря на отсутствие официальной статистики, общеизвестно, что данное заболевание встречается намного чаще, чем остеомиелит, флегмоны или абсцессы нижних конечностей. Не существует единой, общепризнанной тактики, при этом заболевании. Консервативные, в том числе и ортопедические, приемы лечения вросшего ногтя по Дюпюитрену, Шмидену и их многочисленным модификациям (Д.И. Муратову, А.М. Ариевичу, Л.Т. Шецирули, и др.) очень травматичны, обезображивают ногтевую фалангу, нарушают анатомо-функциональную целостность пальца и к тому же в 20-50% случаев приводят к рецидивам. Главная причина неудовлетворительных исходов большинства операций, по мнению большинства специалистов, заключается в том, что методика их выполнения основана на укоренившихся неверных взглядах относительно этиологии и патогенеза вросшего ногтя, согласно которым ноготь будто бы врастает в ткани боковых околоногтевых валиков. В действительности же, ногтевая пластинка растет только в длину, ширина же ее генетически детерминирована [1]. Ввиду большого числа факторов, способствующих развитию вросшего ногтя, существует огромное количество способов его лечения: консервативных (противовоспалительных, антимикробных, противогрибковых мероприятий); ортопедических (применение прокладок между ногтем и околоногтевым валиком, использование жёстких направителей роста ногтя); хирургических (от банального удаления ногтевой пластины различных краевых резекций ногтя с пластикой околоногтевых валиков). К настоящему времени описано

более 150 методик только хирургического лечения вросшего ногтя [1]. Для уменьшения частоты рецидива после различных вариантов иссечения ростковой зоны применяют краевую химическую абляцию матрикса - воздействия на неё 80-90%-ым фенолом (процедура предложена Otto Boll в 1945 году) [6, 7, 11], фенол-алкогольной композицией [4, 10, 12], 20%-ным хлоридом железа [11], 10%-ной гидроокисью натрия [5]. При этом частота рецидива вросшего ногтя снижается до 1,1-5,5%. Вместе с тем, сообщается о побочном действии ряда химических веществ, применяемых для химической абляции матрикса, в частности, об ожогах и токсическом действии [8]. Высокая эффективность отмечается при дополнении клиновидной резекцией электрокоагуляцией зоны матрикса [13] или вейпоризации его с помощью СО₂-лазера [9]. Вместе с тем, все описанные методики не лишены недостатков, при их использовании отмечаются рецидивы заболевания. Это диктует необходимость разработки и внедрения новых, более эффективных, способов хирургического лечения вросшего ногтя и профилактики инфекционных осложнений.

Материал и методы

Нами разработан способ комплексного лечения вросшего ногтя, включающий две новые методики хирургического лечения заболевания, а также методы местной иммунокоррекции и антибактериальной терапии, позволяющие уменьшить частоту послеоперационных инфекционных осложнений. В большинстве случаев при наличии воспалительных изменений со стороны околоногтевых валиков перед операцией проводили консервативное лечение в течение 7-10 дней, включающее ежедневные ванночки с перманганатом калия, растворами ромашки, шалфея, алоэ, коры дуба, а также с использованием мыльно-содовых растворов; ежедневные многократные обработки воспалённых тканей 5%-ным раствором йода либо раствора бриллиантовой зелени; компрессы с 40% этиловым спиртом или 25%-ным димексидом. Способ применяли у больных в амбулаторно-поликлинических условиях, а также при госпитализации пациентов в стационар. Обезболивание пальца осуществляли путём комбинированного использования двух способов - проводниковой и местной инфильтрационной анестезии ультракаином Д-С. Перед проведением анестезии проводили внутрикожные или скарификационные пробы на индивидуальную переносимость препарата. При проведении анестезии соблюдали следующая последовательность. Жгут на основание пальца не накладывали. Первое место введения - середина основной фаланги первого пальца стопы со стороны поражения (со стороны врастания ногтя). В зависимости от толщины пальца медленно вводили от 2 до 4 мл препарата. При этом кончик иглы проводили по направлению снаружи внутрь к нервно-сосудистому пучку пальца (можно вкол иглы и её продвижение по направлению к сосудисто-нервному пучку производить и со стороны тыльной поверхности пальца - сверху-вниз). Перед введением анестетика поршень шприца оттягивали назад (для подтверждения нахождения иглы вне просвета кровеносного сосуда). Второе место введения - аналогичное первому, но с противоположной стороны (вводится 2-3 мл препарата). Третье место введения - в подушечку пальца (по наружно-подошвенной поверхности), ниже зоны воспалительного инфильтрата околоногтевого валика. При этом медленно вводили 1,5-2 мл раствора ультракаин. При двухстороннем врастании ногтя, аналогично третьему месту, анестетик вводили с противоположной стороны. Таким образом, для анестезии использовали от 5,5 до 8 мл ультракаина Д-С. Во всех случаях, полная анестезия пальца (включая ногтевую

фалангу) наступала через 5-8 минут. Длительность послеоперационной анестезии при данном способе введения ультракаина составила 6,2+1,13 часов.

Разработанный первый вариант хирургического вмешательства (Т-образная пластика) предусматривает изменение конфигурации околоногтевого валика и ногтевой пластины (с расширением ногтевого ложа) без воздействия на зону роста (рис. 1). Этот вариант вмешательства выполняли в случае первичного врастания ногтя, а также в случаях рецидива заболевания, если первичная операция выполнена на мягких тканях, либо использованы варианты операции без резекции ростковой зоны (операция Дюпюитрена, пластики по Мелешевичу, Бартлетту, Гисту, Соколову и др.). Таких операций выполнено 59.

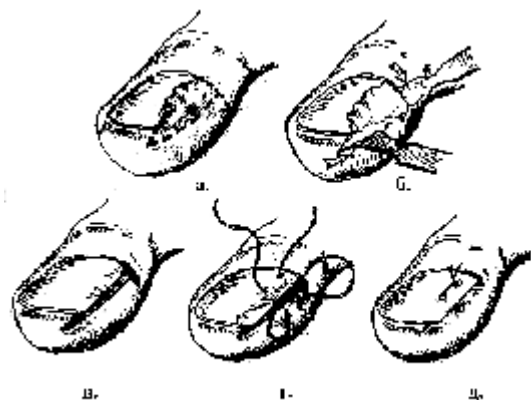


Рис. 1. Этапы операции при вросшем ногте по первому варианту разработанной методики - Т-образная пластика (пояснения в тексте)

При этом остроконечным скальпелем делали разрез от середины эпонихия перпендикулярно оси пальца на его боковую поверхность. Разрез продлевали на 2-3 мм ниже середины высоты этого сегмента пальца. Отступя от конечной части разреза 2-3 мм, делали горизонтальный разрез тканей по направлению к кончику пальца таким образом, чтобы в блок удаляемых тканей вошёл гипертрофированный околоногтевой валик с гипергрануляциями, пиогранулёмами и рубцами (а-б). Глубина разреза достигала надкостницы ногтевой фаланги пальца. Разрез продолжали на 1-2 мм дистальнее края ногтевой пластины. От края ногтевой пластины делали углообразный разрез, замыкающий конфигурацию блока удаляемых тканей (в). После удаления тканей, остроконечными ножницами дополнительно производили иссечение подкожной клетчатки в зоне резекции. При значительном изгибе края ногтевой пластины (более 45°) зажимом моделировали кривизну пластины. Накладывали шов, который имел следующую конфигурацию: вкол делали со стороны ногтевой пластины, отступя от края ногтя 0,5-1 см (выкол у основания раны после резекции тканей), затем вкол производили со стороны края образованного кожного угла с выколом на коже через 2-3 мм. Далее иглу проводили под ноготь и выкол осуществляли вблизи зоны первичного введения лигатуры (г). Иногда накладывали второй шов у наружного угла ногтевой пластины, соединяя края раны в этой зоне. Основной шов завязывали на ногтевой пластине. После завязывания лигатур происходило перемещение латерального кожного лоскута под край ногтевой пластины (д). При этом создаются условия для дальнейшего роста ногтевой пластины в длину без патологического воздействия на мягкие ткани пальца. При толстой

ногтевой пластине и выраженной углообразной её деформации, на 3-4 дня под край пластины подкладывали марлевую турунду, смоченную антисептиком. Швы снимали на 7-10 сутки.

Разработанный второй вариант хирургического вмешательства использовали у 98 пациентов только при рецидиве вросшего ногтя с выраженными воспалительными изменениями в околоногтевом валике, когда первичная операция выполнена по способу, предусматривающему краевую резекцию ростковой зоны ногтя (операция типа Шмидена). При этом производили фигурную резекцию воспалительно-измененного околоногтевого валика, ногтевой пластины с изменённой зоной роста и последующей дополнительной краевой девитализацией матрикса с помощью радиоволнового скальпеля (рис. 2). После латеральной отслойки гипертрофированного и воспалённого околоногтевого валика производили продольный разрез вдоль ногтевой пластины с её краевой резекцией (а). Разрез проводили в проксимальном направлении, с продлением его через эпонихий на задний ногтевой валик до 3-5 мм за зону роста. В дистальном направлении разрез продлевали на подушечку пальца на 3-4 мм. Далее в проксимальной части раны делали боковой разрез под углом в 45° через ткани латерального околоногтевого валика длиной до 0,3-0,5 см и далее - разрез, параллельный самой первой линии рассечения тканей (так, чтобы в зону удаления попадали все изменённые ткани с гипергрануляциями, рубцовыми тканями и пиогранулёмами). Последний разрез соединяли с раной на подушечке пальца (б). При осмотре сверху образовавшаяся рана напоминает собой параллелепипед (в). При выполнении разрезов лезвие остроконечного скальпеля держали строго перпендикулярно рассекаемой поверхности. Глубина рассечения тканей достигала надкостницы дистальной фаланги пальца. Особую тщательность иссечения соблюдали в проксимальном остром углу параллелепипеда для радикального удаления ростковой зоны и при иссечении подкожной клетчатки в зоне латерального валика. Проксимальную часть зоны краевой резекции ткани дополнительно обрабатывали радиоскальпелем "СургитронТМ" (фирмы "Ellman International", США) с частотой генерации энергии 3,8-4 мгц и выходной мощностью 30-40 вт для девитализации ростковой зоны (г). При этом дополнительно использовали режим фульгурации (бесконтактной нежной коагуляции и стерилизации раны) с целью улучшения процесса её заживления. При отсутствии радиоскальпеля возможно применение аппарата диатермокоагуляции или высокоэнергетического СО₂-лазера ("Ланцет" и др.). Для восстановления анатомических соотношений накладывали специальный П-образный внеочаговый шов: вкол иглы - сверху в проксимальной части ногтевой пластины (на 4-5 мм от края), выкол - из-под края ногтевой пластины, далее - вкол, отступя от раны на 2-3 мм, и проведение нити параллельно её краю с выколом на кожу, затем - вкол под край ногтевой пластины с выколом через её толщю наружу (д). Принципиальным моментом является то, что нигде нить не проходит через область раневого дефекта. При затягивании её край раны погружается под резецированную ногтевую пластину. Завязывание узлов проводили на ногтевой пластине (е). Накладывали дополнительный узловый шов под свободным краем ногтя. Рану укрывали асептической повязкой. Швы снимали на 8-10 сутки. При двухстороннем врастании ногтя аналогичная операция выполняется с двух сторон. П-образный шов при этом проводится над оставшейся частью ногтевой пластины. Группу контроля в обеих сериях составили 79 пациентов, которым произведена операция Шмидена. Поскольку операции всегда выполнялись в условиях

воспаления (в том числе, и гнойного) тканей в послеоперационном периоде использовали два метода профилактики инфекционных осложнений.

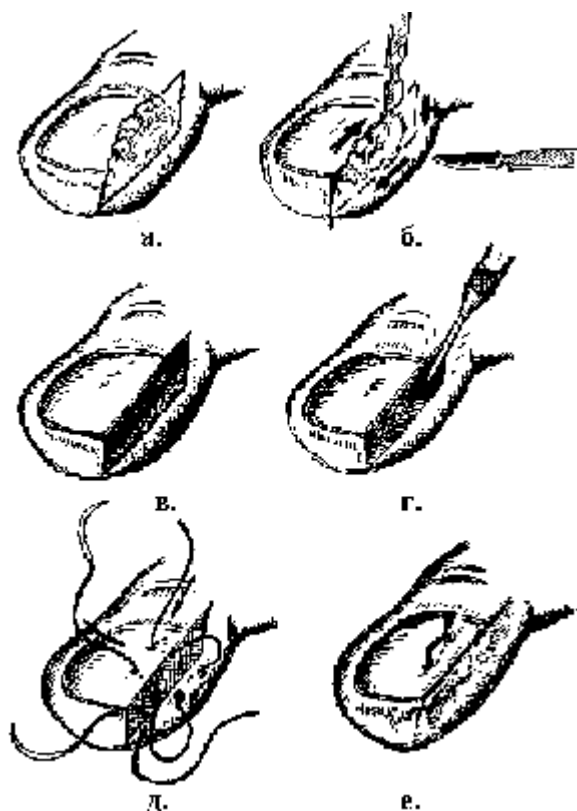


Рис. 2. Этапы операции при втором варианте разработанного способа хирургического лечения вросшего ногтя.

Первый разработанный способ профилактики инфекционных осложнений заключался в размещении на ране первого пальца стопы после пластической операции по поводу вросшего ногтя биодеструктирующего препарата комплексного действия "Оксицеланим". Препарат выпускается отечественной промышленностью (завод "Медпрепараты", г. Борисов, концерна "Белбиофарм") в виде салфеток трикотажного полотна белого с жёлтым оттенком цвета размером 7,5 x 10,5 см, упакованных в пакеты из полиэтиленцеллофановой плёнки. Антибактериальный эффект препарата обусловлен включением в его состав представителя группы аминогликозидов - гентамицина сульфата, продуцируемого *Micromonospora purpurea* и является смесью гентамицинов С1, С2 и С1А. Бактериостатический эффект этого антибиотика обусловлен ингибированием матричного синтеза белка микроорганизмов за счёт присоединения его к L6-белку 50 S-рибосомной единицы. Гентамицин проявляет антимикробный эффект в отношении грамположительных и грамотрицательных микробов, в т.ч. протей, кишечной палочки, сальмонелл и других. Действует на штаммы стафилококка, устойчивые к пенициллину. Гемостатический эффект "Оксицеланима" обусловлен окисленной целлюлозой. Способность препарата оказывать стимулирующее действие на иммунитет обусловлено содержанием в нём тимогена - вещества, относящегося к группе так называемых тимических гормонов. Являясь неспецифическим стимулятором клеточной базы иммунитета, тимоген активизирует процесс дифференциации пре-Т- клеток в зрелые Т-лимфоциты, повышая содержание последних в крови пациента; нормализует уровень Т-супрессоров в случае его отклонения в ту или иную сторону. При биодеградации (разрушении после

имплантационного использования) препарат на протяжении 18-24 суток продуцирует в окружающие ткани свои ингредиенты - гентамицин и тимоген, осуществляя, таким образом, пролонгированный эффект иммуностимуляции и подавляя жизнедеятельность ряда микроорганизмов в зоне его применения. Этот способ применён у 39 пациентов. При этом во время перевязок салфетка не убиралась (она плотно фиксировалась к ране, которая заживала под ней без признаков гнойного воспаления). Другие препараты антимикробного действия в этой группе пациентов не использовали. Контрольную группу составили 35 пациентов, которым после аналогичного хирургического вмешательства на вросшем ногте перорально использованы антибиотики - линкомицин 300 мг дважды в сутки и метронидазол 400 мг дважды в сутки (средняя продолжительность профилактического приёма антибиотиков составила 5,9+1,24 суток).

Второй разработанный способ профилактики инфекционных осложнений после операции по поводу вросшего ногтя осуществляли путём непрямого фракционного эндолимфатического введения в первый палец стопы комбинации лекарственных препаратов (45 наблюдений). Он основан на установленном феномене эндолимфатического поступления лекарственных препаратов, вводимых в подкожную клетчатку в компетентных зонах, что обеспечивает длительное регионарное терапевтическое воздействие на патологический очаг. Способ заключается во фракционном эндолимфатическом введении лекарственной комбинации, состоящей из 1,7 мл ультракаина, 1,0 мл 0.005%-ного раствора имунофана (гексапептида 4-го поколения, иммуномодулятора) и 300 мг антибиотика линкосамидного ряда - линкомицина. При этом выполнялось введение обозначенной лекарственной комбинации в подкожную клетчатку основной фаланги заинтересованного пальца (в середину латеральной поверхности). Данную комбинацию вводили с обеих сторон пальца сразу после оперативного вмешательства и, с интервалом в 24 часа, всего 2-3 раза (в зависимости от выраженности воспалительных изменений со стороны мягких тканей).

Результаты и обсуждение

Проведен анализ результатов лечения 59 пациентов с вросшим ногтем, оперированных по первому варианту разработанного оперативного лечения. При этом все пациенты ранее не подвергались операциям по поводу вросшего ногтя, или до этого им выполняли экстирпацию ногтевой пластины по поводу травм пальца или гнойных заболеваний пальца. После оперативного лечения ограничение двигательного режима (в пределах квартиры) имело место в среднем 1,45+0,36 суток. В контрольной группе ограничение двигательного режима отмечалось на протяжении более длительного промежутка времени - 3,6+0,45 суток ($p < 0,05$). Разрешение болевого синдрома отмечено на 3,1+0,9 день (в контрольной серии - на 4,2+0,96 день). Воспалительные изменения после выполнения разработанного оперативного вмешательства имели место у 5 (17,9%) пациентов (при этом в большинстве случаев они носили негнойный характер). В контрольной серии подобные осложнения зарегистрированы в 16,8% наблюдений. На протяжении 6 месяцев и до 2 лет прослежены результаты лечения 29 пациентов основной группы. Признаков рецидива болезни не отмечено ни в одном случае.

Изучены причины рецидива вросшего ногтя у 156 пациентов, оперированных в ряде лечебно-профилактических учреждений г. Минска с использованием отдельных хирургических способов. При анализе результатов обследования и ревизии

медицинской документации установлено, что наибольшая частота рецидивов отмечена после операции Дюпюитрена (простого удаления ногтевой пластины) - 84 наблюдений (53,8%). Остальные рецидивы возникли при выполнении операции: типа Bartlett - 25 (16%), типа Gist - 18 (11,5%), типа Cheyn - 16 (10,3%), по методу Шмидена - 7 (4,5%) и по методу Мелешевича-I, II - 6 (3,9%). При этом 69 человек (44,2%) оперированы два и более раз по поводу данного заболевания.

Установлено, что даже при выполнении методики, дающей минимальное количество рецидивов (в соответствии с литературными данными), существуют факторы, которые ведут к возврату болезни. Среди них можно выделить: а) невыполнение рекомендаций по соблюдению ограничительного режима (травмы зоны операции, ношение тесной обуви непосредственно вскоре после вмешательства); б) инфекционные осложнения в раннем послеоперационном периоде; в) онихомикоз; г) операции в условиях нарушенного кровообращения тканей и костные деформации (облитерирующие заболевания артерий, диабетическая ангио- и нейропатия, остеофиты и деформации ногтевой фаланги); д) неправильное выполнение методики операции (в частности, недостаточное иссечение поражённых тканей и нерадикальное удаление ростковой зоны в области врастания ногтя при операциях типа Шмидена).

Для коррекции выявленных изменений при рецидиве вросшего ногтя выполнено 98 операций по второму варианту разработанного хирургического лечения. Воспалительные осложнения зафиксированы в 2 случаях (2%). Все зарегистрированные осложнения были обусловлены недостаточной санацией гнойно-воспалительных изменений в области окологтевых валиков в предоперационном периоде. Достоверного влияния проводимой антибактериальной терапии на частоту воспалительных послеоперационных осложнений не установлено. Прослежены отдалённые результаты от 6 месяцев до 2 лет - лишь в одном случае зафиксирован ложный рецидив вросшего ногтя вследствие недостаточно радикального иссечения ростковой зоны в самом начале освоения методики (1%). 28 пациентам (с многочисленными рецидивами заболевания и развитием хронических воспалительных изменений пальца выполнены операции с устранением зоны роста ногтя - типа Иванова, Кочева, Чашникова. Данные варианты операций сопровождались длительным болевым синдромом, заживлением раны по типу вторичного натяжения у 12 (42,9%) пациентов в течение 28,3+3,57 дней. У 39 пациентов после операции по поводу вросшего ногтя использован первый способ профилактики инфекционных осложнений с аппликацией на рану салфетки "Оксицеланим". Во время перевязок салфетка не убиралась (она плотно фиксировалась к ране, которая заживала под ней без признаков гнойного воспаления). Другие препараты антимикробного действия в этой группе пациентов не использовались. Контрольную группу составили 35 пациентов, которым после аналогичного хирургического вмешательства на вросшем ногте перорально использованы антибиотики - линкомицин 300 мг дважды в сутки и метронидазол 400 мг дважды в сутки (средняя продолжительность профилактического приёма антибиотиков составила 5,9+1,24 суток). В результате использования комбинации нагноение раны после хирургического вмешательства зарегистрировано в 1 случае (2,6%). В контрольной группе нагноение отмечено у 4 (11,4%) пациентов. Купирование болевого синдрома отмечено в основной группе на 4,11+0,95 день (в контрольной группе - на 4,75+1,04 сутки). Средняя продолжительность лечения в основной группе составила 10,3+2,98 дней, в контроле - 13,2+3,66 дней.

Второй метод профилактики инфекционных осложнений использован в комплексном лечении 45 больных с вросшим ногтем. При этом пациентам выполнены хирургические вмешательства на пальце с ликвидацией врастания ногтевой пластины. Среднее количество введений лекарственных комбинаций составило $2,45 \pm 0,75$. Контрольную группу составили 39 пациентов, которым после аналогичного хирургического вмешательства на вросшем ногте перорально использованы антибиотики - линкомицин 300 мг дважды в сутки и метронидазол 400 мг дважды в сутки (средняя продолжительность профилактического приёма антибиотиков составила $5,9 \pm 1,24$ суток). В результате использования комбинации нагноение раны после хирургического вмешательства зарегистрировано в 2 случае (4,4%). В контрольной группе нагноение отмечено у 5 (12,8%) пациентов. Купирование болевого синдрома отмечено в основной группе на $3,8 \pm 0,99$ день (в контрольной группе - на $4,75 \pm 1,04$ сутки). Средняя продолжительность лечения в основной группе составила $9,25 \pm 2,11$ дней, в контроле - $13,2 \pm 3,66$ дней.

Выводы

- 1). Разработанные варианты хирургического лечения вросшего ногтя при их дифференцированном применении позволяет минимизировать частоту возникновения рецидива заболевания, уменьшить вероятность развития гнойно-воспалительных осложнений.
- 2). При рецидиве заболевания должны быть учтены все факторы, приведшие к возврату болезни. Выбор способа хирургической коррекции рецидива вросшего ногтя определяется анатомическими особенностями пальца и морфологическими изменениями мягких тканей. В качестве одного из способов операции целесообразно использовать трапециевидную резекцию гипертрофированного околоногтевого валика и ногтевой пластинки с краевой радиооблацией зоны роста и инвагинационной пластикой мягких тканей.
- 3). Повысить эффективность хирургического лечения вросшего ногтя позволяет рациональная предоперационная подготовка зоны операции с уменьшением выраженности воспалительных изменений тканей околоногтевой зоны до оперативного вмешательства.
- 4). Усовершенствованные направления профилактики инфекционных осложнений путём местных иммунокоррекции и антибактериального воздействия, позволяют локально влиять на весь комплекс патогенетических факторов развития нагноения, существенным образом уменьшая его вероятность после хирургического лечения.

Литература

1. Мелешевич А.В., Мелешевич М.В. Хирургическое лечение вросшего ногтя: Руководство для врачей. -Гродно: ГОУТ, 1993.- 80 с.
2. Пермяков П.Е. Сравнительная оценка некоторых способов хирургического лечения вросшего ногтя: Дис ... канд. мед. наук / Астраханская государственная медицинская академия (АГМА) . - Астрахань, 1999.- 112 с.
3. Рецидив врастания ногтя. Причины и методы лечения / С.Д. Трухманов, С.Б. Сингаевский, Е.Н. Демин и др. // Амбулаторная хирургия.- 2004.- № 1-2 (13-14).- С. 80-81.
4. Buckley D. Segmental phenolic ablation for ingrown toenails in general practice // Ir. Med. J.- 2000.- Vol. 93 (8).- P.242-244.

5. Chemical matrixectomy with 10% sodium hydroxide for the treatment of ingrowing toenails / E. Ozdemir, S. Bostanci, P. Ekmekci, E. Gurgey // *Dermatol. Surg.*- 2004.- Vol.30, N 1.- P.26-31.
6. Herold N., Houshian S., Riegels-Nielsen P. A prospective comparison of wedge matrix resection with nail matrix phenolization for the treatment of ingrown toenail // *J. Foot Ankle Surg.*- 2001.- Vol.40 (6).- P.390-395.
7. Ingrown nails: a comparison of the nail matrix phenolization method with the elevation of the nail bed-periosteal flap procedure / H. Mori, T. Umeda, K. Nishioka et al. // *J. Dermatol.*- 1998.- Vol.25 (1).-P.1-4.
8. Sugden P., Levy M., Rao G.S. Onychocryptosis-phenol burn fiasco // *Burns.*- 2001.- Vol.27, N 3.- P.289-292.
9. Takahashi M., Narisawa Y. Radical surgery for ingrown nails by partial resection of the nail plate and matrix using a carbon dioxide laser // *J. Cutan. Laser Ther.*- 2000.- Vol/ 1, N 2.- P.21-25.
10. Miller M.A., Brodell R.T. The treatment of the splitting nail with phenol alcohol partial nail matrixectomy // *Dermatol. Surg.*- 1996.- Vol.22, N 4.- P.388-390.
11. Minimizing postoperative drainage with 20% ferric chloride after chemical matrixectomy with phenol / A.B. Aksakal, C. Atahan, P. Oztas, S. Oruk // *Dermatol. Surg.*- 2001.- Vol.27, N 2.- P.158-160.
12. Felton P.M., Weaver T.D. Phenol and alcohol chemical matrixectomy in diabetic versus nondiabetic patients. A retrospective study // *J. Am. Podiatr. Med. Assoc.*- 1999.- Vol.89, N 8.- P.410-412.
13. Zuber T.J., Pfenninger J.L. Management of ingrown toenails / *Am. Fam. Physician.*- 1996.- Vol.53, N 2.- P. 499