

А.И. Волотовский¹, В.Г. Гончаренко²

Программа визуализации в диагностике внутрисуставных повреждений запястья

УО «Белорусский государственный медицинский университет»¹,

УЗ «6-я Городская клиническая больница» г. Минска¹

1Объединенный институт проблем информатики НАН Беларуси²

На основании DICOM-серий рентгеновской компьютерной томографии в период 2008-2010 годов в Республиканском центре хирургии кисти УЗ «6-я городская клиническая больница» г. Минска разработана и внедрена в лечебно-диагностический процесс компьютерная программа визуализации патологии запястья. Трехмерное моделирование проведено 60 пациентам с внутрисуставными повреждениями костей и связок запястья. Применение программы дало возможность путем сегментации и выделения отдельных частей запястья оптимизировать процесс диагностики и обеспечить условия для более эффективного предоперационного планирования.

Ключевые слова: программа визуализации, диагностика, компьютерная томография, запястье, ладьевидная кость, перелом, предоперационное планирование

Совершенствование методов диагностики внутрисуставных повреждений запястья в раннем посттравматическом периоде является одним из актуальных направлений научных исследований в области хирургии кисти. Особенно большое значение эффективность диагностического процесса имеет для амбулаторно-поликлинического уровня оказания помощи, куда пациент чаще в первую очередь и обращается. Ведь травма запястья в большинстве случаев возникает после падения с опорой на разогнутую под прямым углом кисть и представляет собой изолированное повреждение, практически не нарушающее функциональную способность опорно-двигательной системы пострадавшего в целом. Внимательного изучения обстоятельств получения травмы, тщательного клинического осмотра и стандартного рентгенологического обследования, как правило, вполне достаточно для того, чтобы травматолог поликлиники мог выявить характер повреждения. Но, анализ рентгенограмм, даже на фоне типичных клинических проявлений, нередко сопровождается диагностическими ошибками, так как наложение контуров костей запястья на большинстве проекций плоскостных рентгеновских снимков (тангенциальный или суммационный эффект) может приводить к их неправильной интерпретации [1,5]. С другой стороны, четкие клинические симптомы в ряде ситуаций не находят подтверждения на рентгенограммах. Внедрение в клиническую практику рентгеновской компьютерной томографии (РКТ) и магнитно-резонансной томографии (МРТ) создало условия для повышения качества диагностического процесса и уровня оказания специализированной помощи пациентам [14].

Правда, несмотря на расширение сети компьютерных и магниторезонансных томографов в столице и областных центрах нашей республики, возможности проведения исследований и их оценки для врача поликлиники все-таки до сих пор ограничены. В связи с этим давно существует необходимость разработки и применения дополнительных компьютерных технологий, позволяющих виртуально переместить компьютерный томограф в кабинет врача-клинициста поликлиники и стационара, предоставляющих травматологу-ортопеду возможность для анализа данных РКТ не только по заключению врача лучевой диагностики.

Целью работы было совершенствование системы диагностики внутрисуставных повреждений костей и связок запястья путем использования компьютерных технологий.

МАТЕРИАЛЫ И МЕТОДЫ

В процессе работы по созданию медицинской технологии оказания помощи при внутрисуставных повреждениях костей и связок запястья в Республиканском центре хирургии кисти 6-й клинической больницы г. Минска в период с 2008 по 2010г. была оказана помощь 150 пациентам в возрасте от 16 до 55 лет, преимущественно мужского пола – 133. Женщин было – 17. Распределение по нозологическим группам отражено в таблице 1.

Таблица 1 - Распределение больных по типу травматического повреждения.

Нозология	п, пациентов	%
Переломы костей запястья и нарушения репаративной регенерации	108	72,0
Нестабильность запястья, в том числе адаптивный коллапс на фоне аваскулярного некроза полулунной кости	36	24,0
Аваскулярный некроз костей без коллапса запястья	3	2,0
ДОО	1	0,7
Кисты и опухоли костей запястья	2	1,3
Всего	=SUM(ABOVE) 150	=SUM(ABOVE) 100

У 60 пациентов в лечебно-диагностическом процессе была использована РКТ с мультипланарной 3D реконструкцией. В группу были включены пострадавшие с различными формами нестабильности (23 человека), включая адаптивный коллапс на фоне аваскулярного некроза полулунной кости, с аваскулярным некрозом полулунной кости без явлений адаптивного коллапса (2 человека), с переломами ладьевидной кости со смещением в различные сроки после травмы (33 человека), с подозрением на кисту трехгранной кости (один человек), с остеоартрозом сочленений запястья (один человек). Была отработана наиболее оптимальная последовательность изучения компьютерных срезов в зависимости

от клинической картины и предполагаемого диагноза внутрисуставной патологии запястья [2].

С целью дальнейшего совершенствования процесса диагностики, планирования и проведения хирургического лечения внутрисуставных повреждений и заболеваний запястья нами совместно со специалистами Объединенного института проблем информатики НАН Беларуси на основе DICOM-серий томографий пациентов в течение 2008-2010 годов была разработана и применена в лечебно-диагностическом процессе компьютерная программа визуализации патологии запястья с измерительным модулем.

Результаты

Методика компьютерного моделирования.

Инструменты компьютерной программы предоставили возможность в соответствии с особенностями конкретной клинической ситуации и желанием травматолога-ортопеда после загрузки DICOM-серии рентгеновской компьютерной томографии проводить маркировку костей и, используя возможность сегментации, выделять и осматривать кость или соединения группы костей после виртуального удаления «ненужных отделов» запястья. Первым этапом в создании трехмерной модели является маркировка элементов запястья. При этом каждую отдельную кость или группу костей помечают маркерами соответствующего индекса, за которыми закреплен определенный цвет. Процесс маркировки начинают с пястных костей. Затем последовательно маркируют оставшиеся элементы запястья, пястных костей и костей дистального отдела предплечья.

После маркировки программа генерирует объемную трехмерную модель запястья, где каждая помеченная маркерами кость или кости выделяются в уникальный объект определенного цвета, с которым можно работать независимо от других элементов запястья (Рис.1).

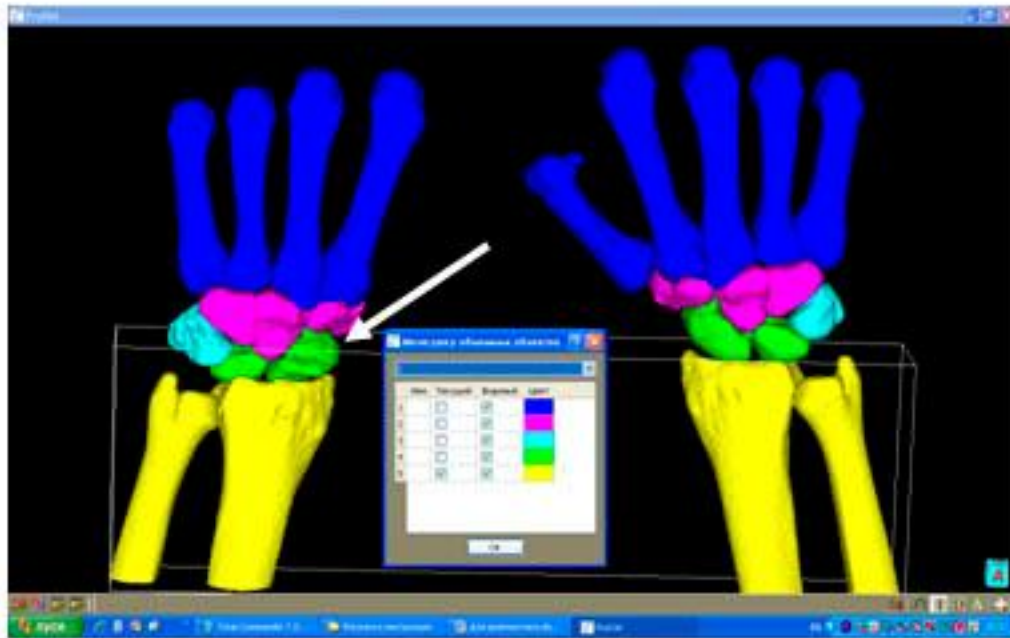

Рисунок 1. Трехмерная модель запястья, стрелкой указан перелом ладьевидной кости слева, справа нормальное анатомическое строение запястья

Сгенерированную модель с помощью инструментов программы можно перемещать во всех плоскостях. Все элементы запястья осматривают с разной степенью увеличения. Сегментация и выделение отдельных участков запястья обеспечивают точное пространственное определение вида и степени смещения костных фрагментов, характер деформации суставных поверхностей при нестабильных переломах ладьевидной и других костей, а также позволяют определить направление перемещения отломков по отношению друг к другу в ходе предстоящей открытой репозиции (Рис.2).

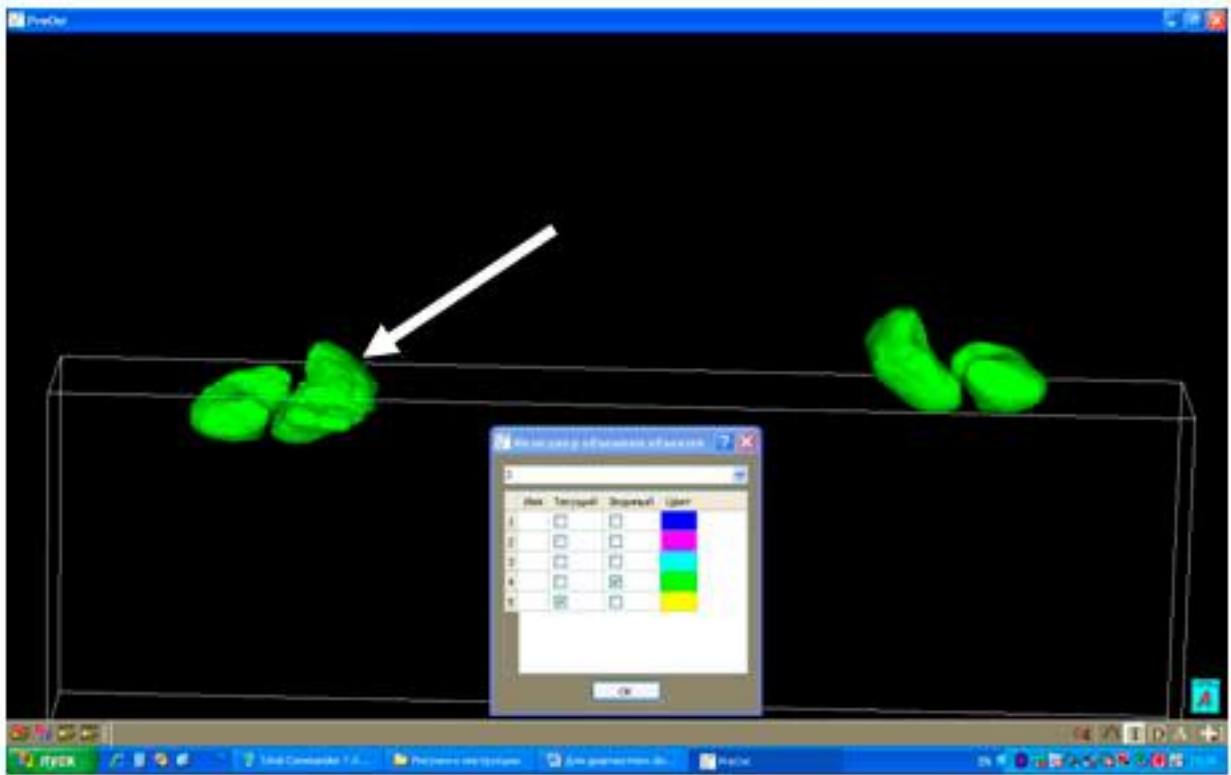


Рисунок 2. Сегментация ладьевидной и полулунной костей запястья

Выделение проксимального ряда костей запястья без лучевой и локтевой костей визуализирует запястный компонент суставной поверхности лучезапястного пространства. Возможность выведения такой проекции дает наиболее эффективную сравнительную оценку взаиморасположения костей данного сегмента запястья и отображает даже незначительные патологические изменения в виде частичного повреждения внутренних межкостных связок запястья (Рис.3).

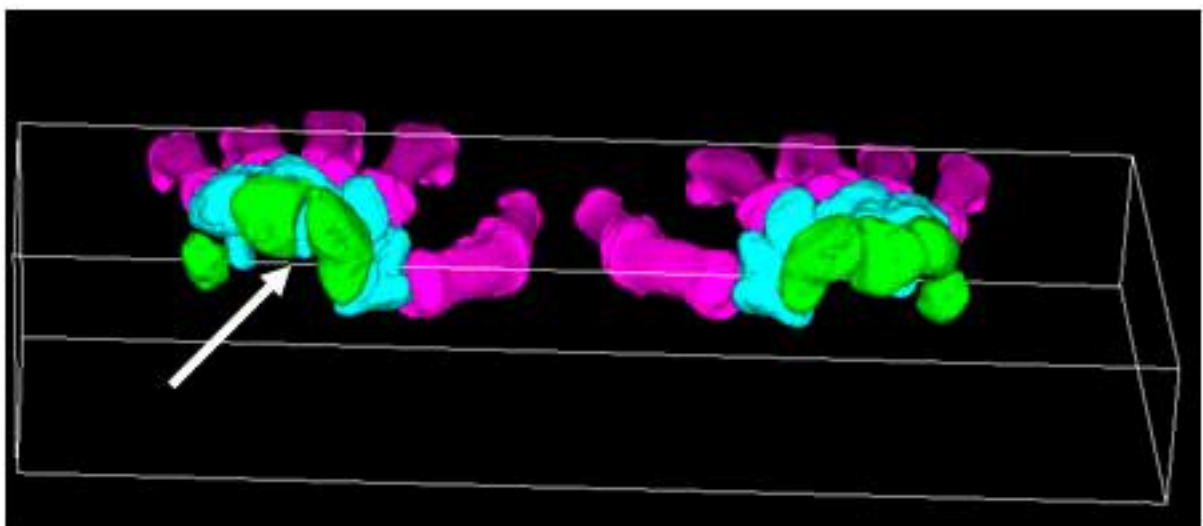


Рисунок 3. Расширение ладьевидно-полулунного промежутка на фоне частичного повреждения внутренней ладьевидно-полулунной связки, указано стрелкой

Способность программы перемещать модель запястья в произвольных направлениях создает врачу всесторонний обзор патологически измененного сегмента в сравнении со здоровой конечностью, в том числе и в тангенциальной проекции для визуализации, к примеру, крючка крючковой кости, оценки размеров карпального канала и взаимоотношений между рядами костей запястья (Рис. 4).




Рисунок 4 – Визуализация запястья в тангенциальной проекции, костные структуры, образующие карпальный канал, указаны стрелкой

Измерительный модуль в предоперационном планировании.

Определение различных показателей, характеризующих нормальное состояние элементов запястья, осуществляется в режиме отображения проекции максимальной интенсивности или рентгеновского изображения. Для обеспечения процесса маркировки программа отображает объекты сразу в трех проекциях перед выполнением измерений.

Объект типа «Маркер» в измерительном модуле предназначен для указания положения любого точечного анатомического ориентира. Все другие типы объектов измерений используют список предварительно заданных маркеров. Создание маркеров осуществляется установкой курсора в нужную точку модели и нажатием на левую кнопку мыши. В режиме отображения проекции максимальной интенсивности маркер задаётся в два этапа: сначала указывается положение маркера в одной из трех проекций, затем указывается положение этого же маркера в какой-либо другой проекции. Маркеры, установленные в проксимальной и дистальной части кости, могут быть использованы для создания оси кости, измерения длины кости по ходу ее оси, а также определения углов между заранее заданными осями костей в диалоговом окне «Менеджер измерений».

Далее выбирают маркеры, через которые должна проходить искомая ось. Левый кнопкой мыши выделяют инструмент «Ось» и в появившейся вкладке выделяют маркеры, обозначающие проксимальный и дистальный концы кости. Используя оси двух костей, измеряют один из основных показателей, характеризующих правильное взаиморасположение костей запястья – ладьевидно-полулунный угол. Для этого в диалоговом окне «Менеджер измерений» выбирают вкладку

«Углы» и указываю тип инструмента 1 (Ось 1) и инструмента 2 (Ось 2), после чего программа выдает искомое значение (Рис.5).

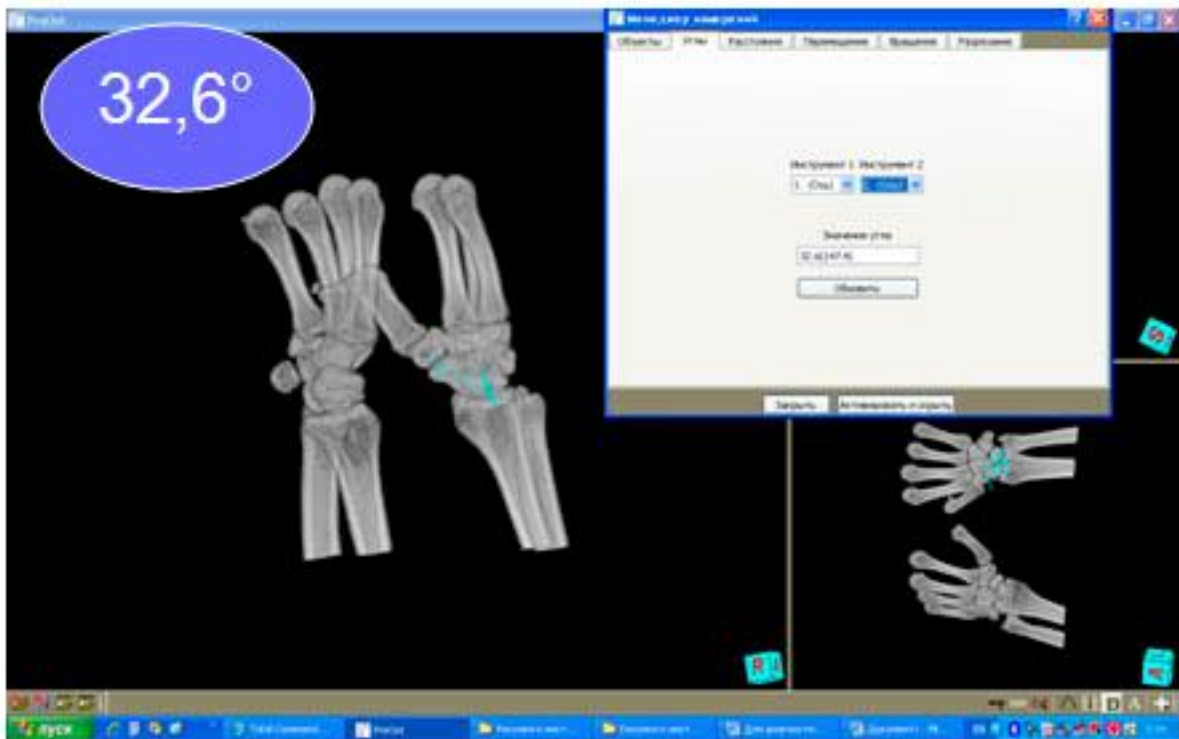

Рисунок 5. Определение значения ладьевидно-полулунного угла

Для определения длины кости в диалоговом окне «Менеджер измерений» выбирают вкладку «Расстояния» и указывают тип инструмента 1 (Маркер 1) и инструмента 2 (Маркер 2), после чего программа определяет значение длины искомой кости (Рис.6).

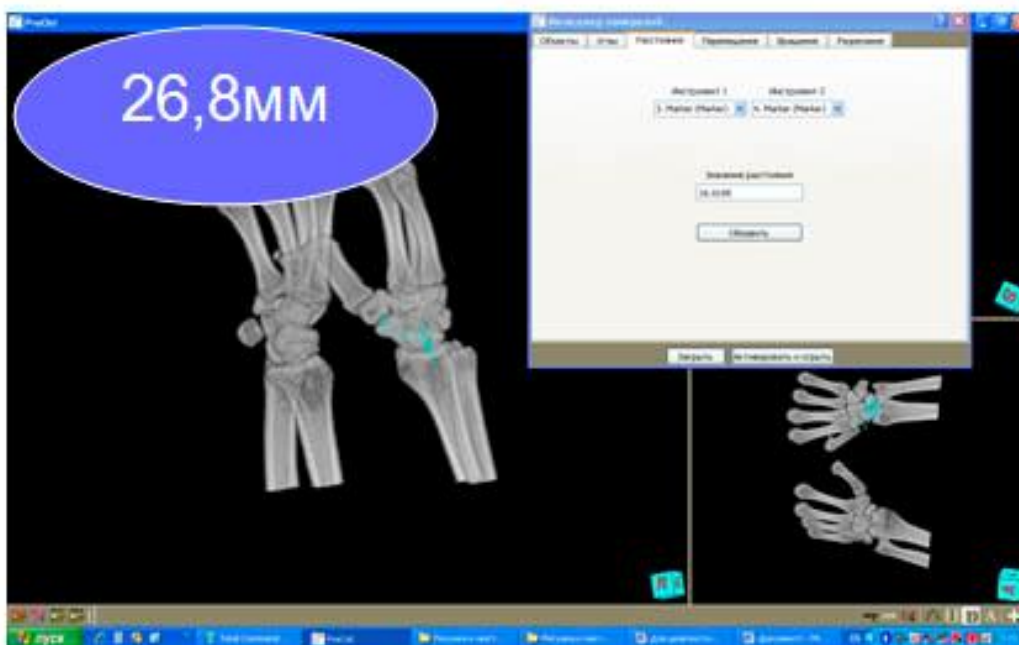


Рисунок 6. Определение длины ладьевидной кости

С помощью инструментов программы визуализации проведено предоперационное планирование выбора металлической конструкции в хирургическом лечении переломов костей запястья у 10 пациентов с помощью внутреннего остеосинтеза компрессирующими канюлированными винтами. Кроме того, у 12 пациентов с застарелыми переломами и ложными суставами ладьевидной кости сравнительная оценка длины поврежденной и здоровой кости позволила предварительно определить предполагаемые размеры костного дефекта, развившегося в результате резорбции костного вещества на фоне отсутствия адекватного лечения и продолжавшейся функциональной активности.

Обсуждение

В клинической практике оценку функциональных нарушений после повреждений запястья традиционно проводили на основании данных клинического и рентгенологического исследования, причем точность выявления патологии во многом зависела от интерпретации врача рентгенолога и клинициста [6,10]. С одной стороны, случаи отсутствия рентгенологических признаков, к примеру, перелома ладьевидной кости при наличии абсолютных клинических симптомов составляют не более 3% [11]. В такой ситуации назначают предварительное консервативное лечение с выполнением через 10 дней повторных рентгенограмм. Но, к сожалению, отсутствие позитивных признаков на рентгенограмме и соответствующее заключение врача рентгенолога становится основанием для отказа от лечебных мероприятий, что в последующем приводит к неблагоприятным последствиям для функционального будущего поврежденной кисти. С другой стороны, существуют повреждения, например коронарные переломы ладьевидной кости, которые выявить на стандартных рентгенограммах практически не возможно [3]. Постоянные трудности при клинико-рентгенологическом обследовании, которое к тому же только частично позволяет пространственно оценить патологические изменения в запястье, побудили исследователей к поиску методов более тонкой оценки степени нарушения целостности кости. Достаточно простым является панорамное рентгенологическое исследование запястья. Метод обладает преимуществами перед стандартной рентгенограммой за счет полипроекционной оценки анатомической области [12]. Несмотря на все преимущества, панорамное исследование также имеет плоскостной характер и не нашло применения в клиниках нашей республики. Высокой степенью чувствительности (до 95%) в случаях рентген негативных переломов обладает сцинтиграфия. Но стать золотым стандартом в диагностике повреждений запястья методике не позволил ее инвазивный характер и достаточно высокая стоимость исследования [6]. Внедрение в лечебно-диагностический процесс РКТ и МРТ значительно повысило точность диагностики. Подтверждение диагноза обеспечивает своевременное начало адекватного лечения, а исключение костной патологии позволяет отказаться от ненужной предварительной иммобилизации и своевременно провести восстановительное лечение по поводу повреждения запястья легкой степени. РКТ получила более широкое распространение в

лечебно-диагностическом процессе, так как установками оснащены большинство клиник, оказывающих экстренную травматолого-ортопедическую помощь, и исследование значительно дешевле МРТ [4]. РКТ обладает высокой степенью чувствительности (до 99%) и точностью (91-95%) в выявлении внутрисуставных повреждений костей запястья [5]. Кроме того, объемная 3D-реконструкция, проводимая в сравнении со здоровой конечностью, предоставляет возможность оценивать исследуемый объект в различных плоскостях в зависимости от его пространственного расположения [9,13]. В настоящее время РКТ-изображения считаются золотым стандартом в ортопедии для диагностики и выполнения измерений. Однако у врача возникают некоторые сложности в интерпретации и манипуляции с трехмерными объектами на стандартном двумерном экране монитора. Учитывая изложенное, разрабатываемые компьютерные системы должны предоставлять пользователям возможность планирования в режиме рентгеновских проекций, смоделированных на основе данных РКТ-изображений, и в то же время позволять выполнять измерения в трехмерном режиме, строить трехмерные модели костей, планировать и моделировать этапы реконструктивных оперативных вмешательств [7,8].

Наши исследования были направлены на разработку и последующее внедрение в практику компьютерной программы, позволяющей повысить практическую ценность объемной реконструкции запястья в процессе выявления патологии. Программа визуализации не только обеспечила процесс реконструкции патологически измененного запястья в трехмерном режиме, но и позволила осуществлять сегментацию и выделение определенных отделов запястья, измерять основные показатели (расстояния, углы), характеризующие данную анатомическую область в норме и патологии. Используя инструменты программы, мы получили возможность до операции осмотреть кости запястья со стороны лучезапястного и межзапястного пространства, виртуально удалив проксимально или дистально расположенные участки предплечья или кисти. Путем визуализации ладьевидной и полулунной кости перед операцией была проведена оценка степени деформации суставной поверхности ладьевидно-полулунно-головчатого сочленения, «невидимого» для врача при других методах обследования, что дало дополнительную информацию в планировании этапов реконструкции посттравматических изменений. Детальное изучение патологических изменений на объемной модели в целом и на ее отдельных фрагментах также создало условия для оптимизации пространственной ориентации хирурга в момент выполнения оперативного вмешательства. В итоге, в отличие от 3D-реконструкции на компьютерном томографе, программа в трехмерном режиме способствовала проведению более четкой оценки анатомических нарушений, определение всех типов смещений отломков, локализации мелких костных фрагментов при переломах костей или переломовывихах, а также позволила в более полном объеме охарактеризовать нарушения взаимоотношений костей при различных вариантах нестабильности. Таким образом, программа визуализации обеспечивает эффективную диагностику внутрисуставных повреждений запястья, так может быть

использована для предоперационного планирования путем предварительной оценки необходимых хирургических этапов открытого устранения смещения отломков при переломах и восстановления правильных взаимоотношений между рядами костей запястья.

Литература

1. Анисимов, В. Н. Хирургия повреждений кистевого сустава / В. Н. Анисимов, А. Б. Строганов, С. А. Лунин. Н. Новгород: «Вектор-Тис», 2003. 100 с.
2. Волотовский, А. И. Возможности рентгеновской компьютерной томографии в диагностике повреждений костей и связок запястья / А. И. Волотовский, Н. О. Михасевич // Медицинский журнал. 2010. № 3. С. 57–60.
3. Acute coronal plane scaphoid fracture and scapholunate dissociation from an axial load: a case report / A. Y. Shin [et al.] // J. Hand Surgery. 2005. Vol. 30A, № 2. P. 366–373.
4. Computed Tomography for Triage of Suspected Scaphoid Fractures / J. M. Ty, [et al.] // HAND. 2008. № 3. P. 155–158.
5. Computed Tomography of Suspected Scaphoid Fractures / L. Adey [et al.] // J. Hand Surgery. 2007. Vol. 32A, № 1. P. 61–65.
6. Diagnostic Strategy for Suspected Scaphoid Fractures in The Presence of Other Fractures in the Carpal Region / F. J. P Beeres [et al.] // J. Hand Surgery. 2006. Vol. 31B, № 4. P. 416–418.
7. FRACAS: a system for computer-aided image-guided long bone fracture surgery / L. Joskowicz [et al.] // Computer Aided Surgery. 1999. Vol. 3, № 6. P. 271–288.
8. Kiefer, H. Orthopilot total hip arthroplasty workflow and surgery / H. Kiefer, A. Othman // Orthopedics. 2005. Vol. 28, 10(Suppl). P. s1221–s1226.
9. Kinematics of the Wrist Using 2D and 3D Analysis: Biomechanical and Clinical Deductions / E.-J. Camus [et al.] // Surg. Radiol. Anat. 2004. № 26. P. 399–410.
10. Radiographically Occult Scaphoid Fractures: Value of MRI Imaging in Detection / M. J. Breitsenseher [et al.] // Radiology. 1997. Vol. 203, № 1. P. 245–250.
11. Richards, R. S. Scaphoid fractures / R. S. Richards, J. H. Roth // Canadian J. Plastic Surgery. 1996. Vol. 4, № 3. P. 143–149.
12. Scaphoid Fractures and Nonunions: A Comparison Between Panoramic Radiography and Plain X-Rays / J. D. Berna [et al.] // J. Hand Surgery. 2006. Vol. 31B, № 3. P. 328–331.
13. Study of Carpal Bone Morphology and Position in Three Dimensions by Image Analysis from Computed Tomography Scans of the Wrist / F. Canovas [et al.] // Surg. Radiol. Anat. 2004. № 26. P. 186–190.
14. Three-Dimensional Computed Tomography Reconstruction of the Carpal Tunnel and Carpal Bones / C. H. Buitrago-Téllez [et al.] // Plastic and reconstructive Surg. 1998. Vol. 101, № 4. P. 1060–1064.