

*Р. Г. Ашуров, А. И. Антоненко, Л. П. Пархач,
И. Д. Пашковская, В. С. Терехов*

ПРИМЕНЕНИЕ СОВРЕМЕННЫХ МЕТОДОВ НЕЙРОВИЗУАЛИЗАЦИИ В ОПРЕДЕЛЕНИИ АНАТОМО-ФУНКЦИОНАЛЬНЫХ ОСОБЕННОСТЕЙ ВНУТРИМОЗГОВЫХ ОПУХОЛЕЙ

*ГУ «Республиканский научно-практический центр
неврологии и нейрохирургии»*

У пациентов с внутричерепными новообразованиями проведена оценка эффективности магнитно-резонансной спектроскопии (МРС) и диффузионно-тензорной трактографии (ДТТГ) для характеристики предполагаемой морфологии глиальных опухолей головного мозга (ОГМ) и их анатомо-функциональных взаимоотношений с двигательными трактами центральной нервной системы (ЦНС). Метод МРС позволил устанавливать степень злокачественности нейроэпителиальных опухолей путем определения соотношения метаболитов холина и креатинина. ДТТГ характеризовала влияние ОГМ на структуры ЦНС и, тем самым, уменьшала риск развития неврологических нарушений при хирургической резекции ОГМ. Методами диффузионно-взвешенной и фазово-контрастной МРТ исследованы выраженность и распространение перитуморального отека при внутримозговых новообразованиях различной степени злокачественности.

Ключевые слова: *опухоль головного мозга различной степени злокачественности, нейровизуализация, перитуморальный отек.*

*R. G. Ashurov, A. I. Antonenko, L. P. Parhach,
I. D. Pashkovskaya, V. D. Terechov*

UTILISING OF MODERN METHODS OF NEUROVISUALIZATION FOR ANATOMIC AND FUNCTIONAL PECULIARITY OF BRAIN TUMORS

To increase diagnostic performance in preventive surgical resection of neuroepithelial brain tumors in patients was estimated the possibility of magnetic resonance spectroscopy (MRS) and diffusion-tensor imaging fiber tractography (DTTG) in assessment of tumors morphology, aberrant brain motor zone and fiber connections of white-matter tract. MRS allowed, by comparison of brain metabolites concentration (especially choline and methionine), to estimate vitality of neuronal tissue, proliferation and malignancy of cerebral neoplasms. DTTG helped neurosurgeons, by resection of tumors, to diminish the risk of neurological complications and to remove pathological lesions located in eloquent motor area. The methods of phase-contrast T₂ weighted mode and the diffusion-weighted mode have been used to study the brain water metabolism in tumors of different degrees of malignancy.

Keywords: brain tumors, neuroimaging, malignancy of cerebral neoplasms. brain water exchange.

Современные хирургические технологии удаления ОГМ развиваются по пути использования на дооперационном этапе новых методов нейровизуализации. Это, наряду с использованием интраоперационного нейромониторинга, способствует максимальной резекция новообразований с одновременным снижением риска развития неврологического дефицита [1–3]. В нейровизуализационной диагностике ОГМ обычно используются рентгеновская компьютерная томография (РКТ) и магниторезонансная томография (МРТ), которые, в целом, позволяют определять локализацию, положение, форму, структуру и размеры новообразований. Однако установление гистологических и биологических особенностей ОГМ остается за пределами возможностей этих методов. Все большее значение приобретает информация о функциональной активности патологических состояний головного мозга с помощью диффузионно-взвешенной МРТ, фазово-контрастной МРТ и МРС. Метод МРС открыл возможности неинвазивного бесконтактного изучения количественной информации о характере региональных и очаговых метаболических процессов в центральной нервной системе (ЦНС) и позволил различать опухолевые и неопухолевые мозговые образования, оценивать степень злокачественности ОГМ [4–6].

Внедрение ДТТГ позволило идентифицировать функционально значимые проводящие пути белого вещества мозга и их топографо-анатомические отношения в норме и при патологии. С помощью ДТТГ стало возможным планировать операционный доступ и объем удаления внутри-мозговых опухолей с учетом расположения проводящих путей и их вовлечения в патологический процесс (в виде деформации, смещения, инвазии) для максимального удаления новообразования с минимальными послеоперационными последствиями [7, 8]. Не менее важно установить функциональные взаимоотношения новообразований с двигательными центрами коры и проводящими путями головного мозга, чему способствует метод функциональной МРТ (фМРТ). Новые методы нейровизуализации (диффузионно-взвешенная и фазово-контрастная МРТ) позволяют уточнить диагностические критерии церебрального отека, которые могут быть использованы для оптимизации лечения пациентов с новообразованиями головного мозга, в том числе для коррекции объема нейрохирургического вмешательства [9, 10].

Цель исследования: изучить возможности современных методов нейровизуализации (магнитно-резонансной спектроскопии, диффузионно-тензорной трактографии, диффузионно-взвешенной и фазово-контрастной томографии) в оценке степени злокачественности мозговых новообразований, их влияния на анатомические структуры центральной нервной системы и на развитие мозгового отека.

Материал и методы

Все обследованные пациенты с ОГМ подвергались хирургическому вмешательству с целью максимального удаления новообразований. Пациентам до операции производились исследования на Магнитно-резонансном томографе Discovery MR750w 3.0T фирмы General Electric (USA) на основе использования сверхпроводящего магнита с напряженностью поля 3.0 Тесла. После стандартных МРТ исследований выполнялась протонная магнитно-резонансная спектроскопия (МРС) для дифференциации опухолевых и неопухолевых заболеваний, гистологических типов ОГМ и определения степени их злокачественности. В полученных спектрах получали данные о содержании ряда органических веществ, участвующих в обменных процессах ЦНС: N-ацетил аспартата (NAA), холина (Cho) и креатина (Cr).

Для нейровизуализационной идентификации речевых и моторных зон мозга выполнялась фМРТ. Визуализация проводящих путей (трактов) осуществлялась методом ДТТГ. Это позволило идентифицировать функционально значимые тракты белого вещества мозга, их траекторию, а также топографо-анатомические отношения с ОГМ. После реконструкции цветowych карт и «построения» проводящих путей в аксиальной, фронтальной и сагиттальной проекциях выстраивалось трехмерное изображение комиссуральных трактов (соединяющих большие полушария), ассоциативных путей (между корковыми структурами в полушарии) и проекционных трактов (соединяющих корковые и стволовые структуры).

У пациентов с ОГМ изучался водный метаболизм и динамика потоков спинно-мозговой жидкости (СМЖ), что достигалось с помощью диффузионно-взвешенной МРТ и функциональной фазово-контрастной МРТ. Непосредственно перед процедурой МРТ обеспечивалась синхронизация нейровизуализационных измерений с фазами

сердечного цикла с помощью сенсорного устройства, которое надевалось на палец пациента и подключалось к аппарату МРТ. Для исследования данных функциональной фазово-контрастной МРТ регистрировались графики изменения объёмных скоростей ликвора в Сильвиевом водопроводе. Проводились измерения площади опухоли и сопутствующего отека на снимках аксиальной проекции головного мозга. Рассчитывались отношение площади отека к площади опухоли.

Результаты и обсуждение

Общую серию наблюдений при МРС составили 91 пациент с глиальными опухолями головного мозга, прошедших обследование и лечение в клинике РНПЦ неврологии и нейрохирургии МЗ РБ в 2013–2017 гг. Мужчин было 52 (57,1 %), женщин 39 (42,9 %). Возраст пациентов варьировал от 20 до 77 лет. Результаты МРС сопоставлялись с данными патоморфологического исследования операционного материала согласно гистологической классификации Grade I–IV. Проводился анализ спектрограмм, построение параметрических карт и карт цветного картирования распределения метаболитов и их соотношений.

Установлено статистически значимое повышение значений соотношений Cho/NAA и Cho/Cr при возрастании степени злокачественности глиальных опухолей между четырьмя группами. Так, выявлено достоверное ($p = 0,02$) увеличение соотношения Cho/NAA с 1,45 (0,83–1,98) в группе пациентов с Grade I до 2,13 (1,21–3,9) в группе пациентов с высокой степенью анаплазии (Grade IV). Аналогичное достоверное ($p = 0,001$) изменение соотношения показано между исследованными группами: у пациентов с Grade I соотношение Cho/Cr составило 1,23 (1,03–1,47), у пациентов с Grade IV произошло повышение до 2,21 (1,42–3,34). Данное возрастание происходило за счет увеличения уровня Cho в нервной ткани головного мозга пациентов в группах с высокой степенью злокачественности ОГМ, что подтверждает общие закономерности, характерные для опухолевых процессов. При сравнении значений соотношения NAA/Cr между группами выявлено достоверное ($p = 0,01$), но разнонаправленное изменение значений между четырьмя группами (таблица 1).

Таблица 1. Соотношение основных метаболитов в опухолевой ткани и степень анаплазии при глиальных опухолях головного мозга, Me (LQ–UpQ)

Степень анаплазии	Соотношение исследуемых метаболитов		
	Cho/NAA	Cho/Cr	NAA/Cr
Grade I (n = 16)	1,45 (0,83–1,98)	1,23 (1,03–1,47)	0,95 (0,72–1,21)
Grade II (n = 31)	1,45 (1,17–2,16)	1,32 (1,14–1,92)	0,93 (0,78–1,14)
Grade III (n = 18)	1,89 (1,54–3,81)	1,62 (1,21–1,85)	0,65 (0,59–0,91)
Grade IV (n = 26)	2,13 (1,21–3,9)	2,21 (1,42–3,34)	1,12 (0,82–1,32)
p – доверительная вероятность по критерию Крускала–Уоллиса	= 0,02	= 0,001	= 0,01

При сравнении уровней соотношений исследованных метаболитов в группах пациентов с низкоккачественными (Low grade) и высококкачественными (High grade) ОГМ выявлено статистически значимое повышение Cho/NAA ($p = 0,003$) и Cho/Cr ($p = 0,0005$) у пациентов с высо-

Таблица 2. Соотношение основных метаболитов в опухолевой ткани в группах пациентов с низкоккачественными и высококкачественными глиальными опухолями, Me (LQ–UpQ)

Степень анаплазии	Соотношение исследуемых метаболитов		
	Cho/NAA	Cho/Cr	NAA/Cr
Low grade Grade I–II (n = 47)	1,45 (1,08–2,11)	1,32 (1,1–1,66)	0,93 (0,78–1,15)
High grade Grade III–IV (n = 44)	1,98 (1,46–3,86)	1,68 (1,36–3,5)	0,95 (0,6–1,23)
p – доверительная вероятность по критерию Манна–Уитни	= 0,003	= 0,0005	= 0,67

кой степени злокачественности опухолевого процесса (таблица 2).

Так, в группе с высококкачественным течением ОГМ установлен высокий уровень соотношения Cho/NAA – 1,98 (1,46–3,86) по сравнению с группой с низкоккачественным течением ОГМ – 1,45 (1,08–2,11), $p = 0,003$. Также показано повышение соотношения Cho/Cr до 1,68 (1,36–3,5) в группе с высококкачественным течением ОГМ по сравнению с группой с низкоккачественным течением ОГМ, в которой соотношение Cho/Cr составляло 1,32 (1,1–1,66), $p = 0,0005$. Достоверной разницы между группами с низкоккачественными и высококкачественными ОГМ в уровне соотношений NAA/Cr не выявлено. С помощью МРС представлялось возможным определить наиболее жизнеспособные участки опухоли, подходящие для биопсии.

По данным ДТТГ для внутримозговых новообразований была характерна инфильтрация и разрушение части волокон проводящих путей в зоне локализации новообразования, деструкция волокон в области ОГМ, смещение траектории их хода из-за воздействия опухоли. При локализации ОГМ в области функционально значимых проводящих путей отмечалось разрушение волокон в зоне опухолевого роста, уменьшение их количества в проводящих путях (трактах). ДТТГ выявляла изменение хода функционально значимых трактов белого вещества головного мозга и выраженность поражения их волокон при внутримозговых глиальных опухолях различной степени анаплазии. Метод способствовал определению хода проводящих путей в зонах расположения глиом; визуализировать их смещение, деформацию и прорастание опухоли. ДТТГ позволила изменять стратегию лечения, заранее планировать операционный доступ и объем удаления внутримозговых опухолей, более тщательно выполнять нейрохирургическую операцию с минимальным неврологическим дефицитом и лучшим исходом лечения. Предоперационному планированию при удалении новообразований вблизи речевых зон способствовала функциональная магнитно-резонансная томография, которая, однако, могла успешно выполняться только при адекватном поведении пациента в процессе нейровизуализационного исследования.

Универсальной патофизиологической реакцией головного мозга на прогрессирование опухоли является развитие отека. Диффузионно-взвешенная МРТ визуализация позволила получить представление о топографии распределения и диффузии СМЖ, в тканях головного мозга. Исследование областей распространения перитуморального отека и определение величин коэффициентов

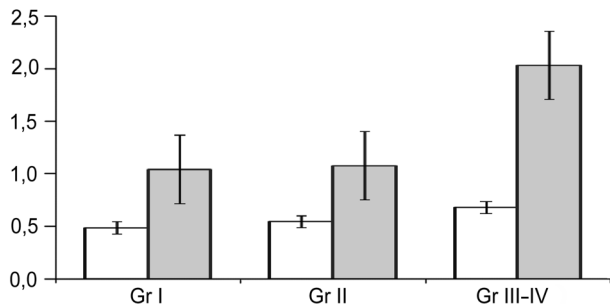


Рисунок. Диаграмма значений коэффициентов асимметрии потока СМЖ в Сильвиевом водопроводе и отношений S_f/S_0 при опухолях различной степени злокачественности. Белые столбики – показатель асимметрии потока; столбики серого цвета представляют данные величин отношения площади отека к площади опухоли. По оси ординат – безразмерные значения коэффициентов асимметрии потока и отношения площадей.

Gr I, Gr II, Gr III–IV – степень злокачественности опухоли

асимметрии течения СМЖ в Сильвиевом водопроводе у 31 пациента продемонстрировало связь между степенью злокачественности опухоли, выраженностью перифокального отека и величиной коэффициентов асимметрии потока. Средний показатель асимметрии потоков у обследованных пациентов составил: Gr I = $1,04 \pm 0,315$, Gr II = $1,07 \pm 0,274$, Gr III–IV = $2,03 \pm 1,854$. Показатель S_0/S_t по группам составил: Gr I = $0,48 \pm 1,044$, Gr II = $0,54 \pm 0,239$, Gr III–IV = $0,68 \pm 0,162$. Результаты исследований графически отображены на рисунке.

Таким образом, при МРС установлена достоверная разница в соотношении метаболитов Cho/NAA ($p = 0,02$), Cho/Cr ($p = 0,001$) и NAA/Cr ($p = 0,01$) в глиальных ОГМ различной степени анаплазии. Значения соотношений Cho/NAA и Cho/Cr последовательно увеличивались в зависимости от повышения степени злокачественности ОГМ. Наиболее достоверным в определении степени злокачественности ОГМ было соотношение метаболитов Cho/NAA и Cho/Cr в опухолевой ткани. Чем выше степень анаплазии ОГМ, тем большее значение имели данные соотношения метаболитов в мозговом новообразовании.

Данные ДТТГ способствовали выбору оптимального хирургического доступа и установлению пределов допустимого объема резекции ОГМ. Хирургическая тактика определялась степенью поражения основных функционально значимых проводящих путей. При их смещении без нарушения целостности волокон осуществлялось максималь-

но возможное удаление ткани новообразования в пределах, ограниченных проводящими путями головного мозга.

Исследование водного обмена головного мозга по параметрам течения спинно-мозговой жидкости в Сильвиевом водопроводе с применением функциональной фазово-контрастной и диффузно-взвешенной магнитно-резонансной томографии позволяло выявить дополнительные диагностические критерии развивающегося отека-набухания головного мозга у пациентов с внутримозговыми опухолями различной степени их злокачественности.

Литература

1. *Gonzales-Darder, J. M.* Multimodal navigation in the functional microsurgical resection of intrinsic brain tumors located in eloquent motor area / J. M. Gonzales-Darder, P. Gonzales-Lopes, F. Talamantes // *Neurosurg. Focus.* – 2010. – Vol. 28, № 2. – С. 5.
2. *Duffau, H.* The necessity of preserving brain functions in glioma surgery: the critical role of intraoperative awake mapping / H. Duffau // *World Neurosurg.* – 2011. – Vol. 76, № 6. – С. 525–526.
3. *Intraoperative high frequency ultrasound in intracerebral high-grade tumors / C. Serra [et al.]* // *Ultraschall Med.* – 2012. – Vol. 33, № 7. – С. 306–312.
4. *Магнитно-резонансная спектроскопия* / под ред. Г. И. Труфанова, Л. А. Тютина. – СПб.: «ЭЛБИ-СПб.», 2008. – С. 239.
5. *A Systematic Literature Review of Magnetic Resonance Spectroscopy for the Characterization of Brain Tumors / W. Hollingworth [et al.]* // *Am. J. Neuroradiol.* – 2006. – Vol. 27. – С. 1404–1411.
6. *Determination of histopathological tumor grade in neuroepithelial brain tumors by using spectral pattern analysis of in vivo spectroscopic data / S. Herminghaus [et al.]* // *J. Neurosurgery.* – 2013. – Vol. 98. – С. 74–81.
7. *White matter integrity assessed by diffusion tensor tractography in a patient with a large tumor mass but minimal clinical and neurosurgical deficits / M. Bozzali [et al.]* // *Funct. Neurol.* – 2012. – Vol. 27, № 4. – С. 239–246.
8. *Role of diffusion tensor magnetic resonance tractography in predicting the extent of resection of glioma surgery / A. Castellano [et al.]* // *Neurol. Oncol.* – 2012. – Vol. 14, № 2. – С. 192–202.
9. *Титовец, Э. П.* Новый концептуальный подход к рассмотрению водного обмена, головного мозга, церебрального отека, гипоксии и ишемии / Э. П. Титовец, Л. П. Пархач // Молекулярные, мембранные и клеточные основы функционирования биосистем: сб. статей междунар. науч. конф. – Минск, 2014. – Ч. 1. – С. 339–341.
10. *West, J.* Novel whole brain segmentation and volume estimation using quantitative MRI / J. West, J. B. Warntjes, P. Lundberg // *Eur. Radiol.* – 2012. – Vol. 22. – С. 998–1007.