

СОВРЕМЕННЫЕ МЕТОДЫ ДИАГНОСТИКИ И ЛЕЧЕНИЯ ПОВРЕЖДЕНИЙ ТРЕУГОЛЬНОГО ФИБРОЗНО-ХРЯЩЕВОГО КОМПЛЕКСА ЗАПЯСТЬЯ

УО «Белорусский государственный медицинский университет»,
Городской клинический центр травматологии и ортопедии,
УЗ «6-я городская клиническая больница», г. Минск

Повреждения треугольного фиброзно-хрящевого комплекса представляют собой редкую и наиболее сложную для диагностики и лечения травматическую патологию запястья и кисти. Проведен анализ лечения 7 пациентов с болевым синдромом в локтевой части запястья после повреждения ТФХК в Республиканском центре хирургии кисти 6-й городской клинической больницы г. Минска в период 2006-2011г.г. Представлены основные этапы диагностики, современные подходы к оказанию специализированной травматологической помощи.

Ключевые слова: *треугольный фиброзно-хрящевой комплекс, треугольный суставной диск, связки, запястье, артроскопия, диагностика, хирургическое лечение.*

A.I. Volotovskiy

MODERN METHODS OF DIAGNOSIS AND TREATMENT OF INJURIES OF THE TRIANGULAR FIBROCARILAGE COMPLEX OF THE WRIST

Traumatic lesions of the triangular fibrocartilage complex are rare and most difficult to diagnose and treat traumatic pathology of the wrist and hand. There was analyzed the results of treatment of 7 patients after TFCC tears of the wrist in the Republic Centre of the Hand Surgery of the Clinic №6 of Minsk during the period of 2006-2011. The main stages of diagnosis, current approaches to providing specialized trauma care are presented.

Key words: *triangular fibrocartilage complex, triangular fibrocartilage disc, ligaments, arthroscopy, wrist, diagnostics, surgical treatment.*

Травматические повреждения локтевой части запястья являются наиболее сложными для диагностики патологическими состояниями в дистальном отделе верхней конечности. Многообразие возможных вариантов нарушений, в первую очередь мягкотканых анатомических структур, нечеткие данные стандартного рентгенологического метода обследования, все в целом затрудняет установление диагноза и нередко приводит к диагностическим ошибкам и выбору неправильной тактики лечения. К рентгенонегативным образованиям данной части запястья относится треугольный фиброзно-хрящевой комплекс (ТФХК), включающий связки, сухожилия и треугольный суставной диск (ТСД), располагающийся внутрисуставно на головке локтевой кости и чем-то напоминающий дискоидный наружный мениск коленного сустава [3,10].

Цель работы-разработка лечебно-диагностического алгоритма у пациентов с болью в локтевой части запястья и подозрением на повреждение треугольного фиброзного хрящевого комплекса запястья.

Материал и методы

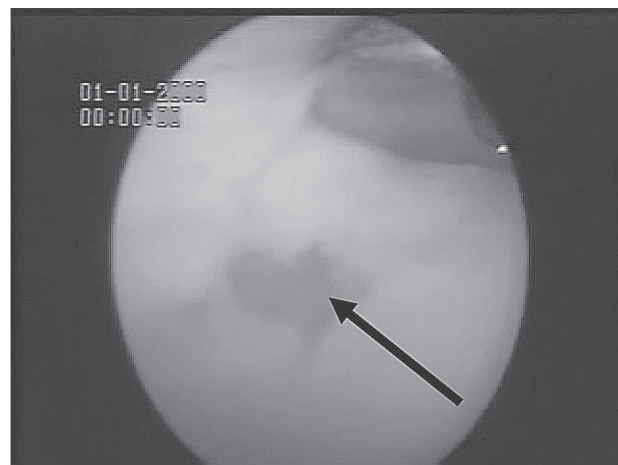
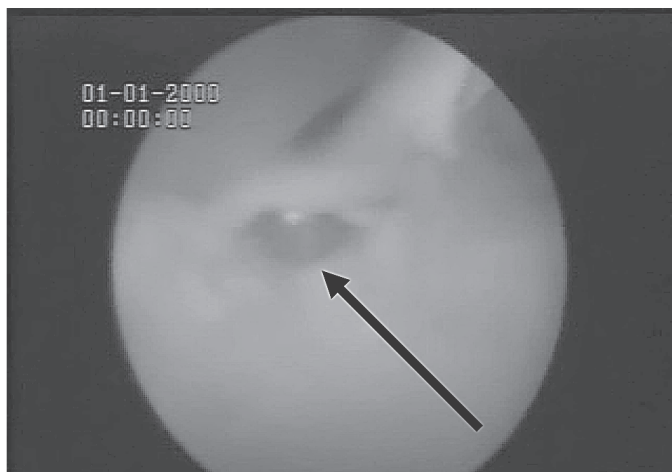
В структуре пострадавших, обратившихся в Республиканский центр хирургии кисти (6-я городская клиническая больница г. Минска) в период с 1996 по 2011 годы с травмами запястья, повреждения треугольного фиброзно-хрящевого комплекса у, составили 1,2% (7 пациентов). Возраст пациентов был в диапазоне от 21 года до 72 лет. Во всех клинических случаях выявленные травматические повреждения имели застарелый характер и не были диагностированы при первичных осмотрах на амбулаторном уровне.

Пациенты предъявляли жалобы на боли в локтевой части запястья, возникшие после падения с опорой на кисть, находившуюся в положении разгибания и супинации. Болевой синдром усиливался при движениях в запястье, а также при попытке сжатия кисти в кулак или попытке удержать в руке тяжелый предмет.

Клиническими проявлениями патологического состояния были болезненность при пальпации по тыльной, локтевой боковой и ладонной поверхности локтевого края запястья, положительные клинические тесты Regan и Kleinman [5].

В диагностике использовали рентгенограммы запястья в прямой, боковой и косой (положение супинации под углом 45°) проекциях. В 4-х случаях была выполнена рентгеновская компьютерная томография (РКТ) запястья с 3D реконструкцией, магнитно-резонансная томография (МРТ) у одного пациента. В связи с отсутствием костной патологии на фоне клинических симптомов повреждения 6-ти пациентам была выполнена артроскопия запястья по стандартной методике [1,2].

В одном случае, у пациента 72 лет с ревматоидным артритом и выраженным синовитом сочленений запястья, в течение 2-х месяцев страдавшего от выраженных болей в локтевой части запястья было применено открытое хирургическое вмешательство. Состояние запястья у пациента резко ухудшилось после чрезмерной одномоментной нагрузки на дистальную часть верхней конечности в результате попытки удержания на весу очень тяжелого предмета. Возникла резкая боль, усилился отек, появились щелчки в запястье при пронационно-супинацион-



А.

Б

Рисунок 1. Артроскопическая картина повреждения ТСД: А. Лоскутное повреждение тип 1А; Б. Внешний вид после резекции поврежденного участка

ных движениях. После выполнения рентгенограмм и МРТ были заподозрены: повреждение ТФХК и признаки нестабильности в дистальном лучелоктевом сочленении. Учитывая хронический синовит с преимущественным распространением отека на локтевую часть запястья, было выполнено открытое оперативное вмешательство, был обнаружен застарелый разрыв дистальных лучелоктевых связок и полное разрушение ТСД. Произведена частичная синовэктомия в локтевой части запястья, пластика связок дистального лучелоктевого сочленения фрагментом сухожилия длинной ладонной мышцы, дополнительно трансартрикулярная фиксация лучелоктевого сочленения спицами.

В послеоперационном периоде у пациентов применяли иммобилизацию верхней конечности тыльной гипсовой шиной от головок пястных костей до верхней трети плеча, в положении сгибания и супинации в локтевом суставе, кисть фиксировали в исходном положении. Обездвиживание конечности осуществляли, как правило, в течение 4-х недель, в последнем случае – после освобождения локтевого сустава продлили иммобилизацию конечности в лучезапястном суставе до 6 недель, после чего удалили спицы.

После окончания иммобилизации всем пациентам назначали курс восстановительного лечения, включающий физиотерапевтические процедуры, направленные на ликвидацию постиммобилизационной контрактуры и восстановление амплитуды движений в запястье и силы кисти.

Результаты и обсуждение

В результате выполненной артроскопии в группе пациентов были выявлены различные типы повреждения ТФХК по Palmer [2,3,10], не потребовавшие в дальнейшем применения дополнительных травматичных хирургических методик. В 2-х случаях был диагностирован разрыв ТСД тип 1D, повреждение типа 1А было выявлено в 3-случаях и 2А у одного пациента. По поводу разрыва типа 1А была выполнена артроскопическая резекция поврежденного участка ТСД (Рис 1АБ). Во время артротомии, выполненной у одного пациента, был отмечено полное разрушение ТСД на фоне ревматоидного артрита, что в итоге и привело к повреждению других элементов ТФХК.

У всех пациентов были получены благоприятные ближайшие и отдаленные результаты лечения. Осложнений после оперативных вмешательств не было, во всех случаях наблюдали первичное заживление послеоперационной раны и восстановление функции верхней конечности в сроки от 2-х до 5-ти недель после прекращения иммобилизации.

Отдаленные результаты были оценены в сроки от 6 месяцев до 4-х лет после лечения. Использовали модифицированную шкалу Mayo [11]. Отличные результаты получены в 5 случаях, хорошие у 2 пациентов (среднее значение балла шкалы $90,7 \pm 2,8$). Для более углубленного изучения исходов с учетом различных функциональных аспектов верхней конечности, а также субъективных ощущений пациентов, дополнительно применили вопросник неспособностей верхней конечности DASH [9]. Ответы показали удовлетворенность пациентов проведенным лечением и последующим восстановлением функции запястья и кисти. Оценочный балл у пациентов в среднем составил $5,8 \pm 1,7$, который демонстрирует высокий уровень функциональной адаптации верхней конечности.

Особенности анатомического строения локтевого отдела запястья, к которым можно отнести прочность связок трехгранно-полулунной и крючковидно-полулунной связок, устойчивость к внешним нагрузкам ТФХК, меньшую амплитуду движений в межкостных сочленениях по сравнению с лучевой половиной и определяют специфику повреждений анатомических образований локтевой части запястья. Особую роль в стабильности локтевого края запястья играет ТФХК, имеющий сложное анатомическое строение (Рис.2).

ТФХК представляет собой мягкотканое анатомическое образование, располагающееся между головкой локтевой кости и костями проксимального ряда локтевой части запястья. Элементы ТФХК располагаются внутри и вне суставной полости, охватывают пространство от локтевого края дистального метаэпифиза лучевой кости и шиловидного отростка локтевой кости до костей проксимального ряда запястья. ТФХК считают основным стабилизатором дистального лучелоктевого сочленения, и название данной структуры подчеркивает как анатомические, так и функциональные взаимоотношения его элементов. ТФХК включает ТСД или мениск запястья, ладонную и

тыльную лучелоктевые связки, локтевую коллатеральную связку, ладонные локте-полулунную и локте-трехгранную связки и сухожилие локтевого разгибателя кисти [2,10]. Особенности кровоснабжения элементов ТФХК играют первостепенную роль для планирования лечебных мероприятий при различных формах повреждения. Питание осуществляется терминальными ветвями ладонной и тыльной межкостных артерий. Ладонная, локтевая и тыльная части диска имеют достаточное кровоснабжение, в то время как центральная и лучевая его часть испытывают определенный дефицит питания, что определяет неодинаковую степень репаративных возможностей в различных участках ТСД. Т.е. разрывы локтевой части диска у шиловидного отростка локтевой кости, к примеру, имеют лучшую перспективу для заживления, по сравнению с центром ТСД [1,2].

Несмотря на мягкотканый характер всех элементов комплекса, стандартные рентгенограммы запястья при его повреждениях должны производиться в обязательном порядке. Особенностью обследования является выполнение снимков в строго нейтральной позиции, как в прямой, так и боковой проекции. Отклонение от этого правила может привести к неправильной оценке отношения между лучевой и локтевой костью запястья. Изме-

стно, что пронация предплечья приводит к кажущемуся увеличению локтевого варианта, а супинации наоборот уменьшает его на рентгенограмме [10]. Таким образом, неправильное позиционирование верхней конечности во время рентгенологического обследования может привести к неверной интерпретации симптомов патологических состояний, приводящих к локтевой боли в запястье, например, синдрома локтевой гиперпрессии при плюс-варианте локтевой кости.

На прямой рентгенограмме оценивают взаиморасположение костей и рядов костей запястья, параллельность линий Gilula, значение запястно-пястного коэффициента, признаки нестабильности запястья. На боковой проекции передняя поверхность гороховидной кости должна проецироваться строго между передним отделом головки головчатой кости и дистальным полюсом ладьевидной кости запястья. Получить дополнительную информацию позволяют косые рентгеновские проекции. Выполнение снимка в положении супинации под углом 45° дает возможность более четко визуализировать кости локтевой части запястья, в первую очередь, трехгранную, гороховидную кости и их сочленение.

Внедрение в практику различных вариантов компьютерной томографии значительно расширило диагностические возможности врача. Особое значение в диагностике повреждений ТФХК имеет МРТ, обеспечивающая хороший уровень визуализации элементов комплекса, особенно при выполнении сравнительного исследования здоровой конечности [4,7]. Еще одной важной положительной особенностью исследования является способность оценить характер кровоснабжения костей запястья, что играет большую роль в дифференциальной диагностике разрывов ТФХК и других повреждений и заболеланий запястья (болезнь Кинбека и др.).

Одну из основополагающих ролей в диагностическом процессе патологии суставов на современном уровне развития медицины играет артроскопия [1,2]. Являясь, по сути, инвазивной методикой, она, в отличие от МРТ или артрографии, позволяет практически во всех клинических случаях установить точный диагноз и четко определить тип повреждения, требующий определенного лечебного подхода. В настоящее время, по мнению большинства специалистов в этой области, артроскопия представляет собой золотой стандарт в диагностике и лечении внутрисуставных повреждений запястья, в том числе и разрывов ТФХК [1,2,3].

Различные типы повреждения ТФХК и ТСД как основной его составной части, являются одними из наиболее частых причин болевого синдрома в локтевой части запястья.

В своей работе мы использовали классификацию повреждений по Palmer [2]. Классификация повреждений ТФХК, разработанная Palmer в 1989 году, носит фундаментальный характер и охватывает практически весь спектр возможных повреждений этой зоны запястья. Исследо-

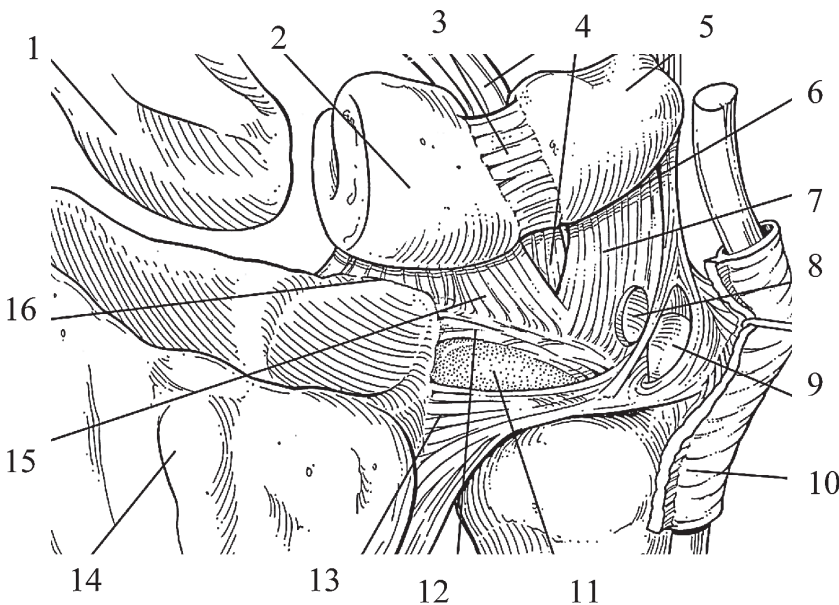


Рисунок 2. Анатомическое строение треугольного фиброзно-хрящевого комплекса запястья.

- 1- Ладьевидная кость
- 2- Полулунная кость
- 3- Полулунно-трехгранная связка
- 4- Локте-головчатая связка
- 5- Трехгранная кость
- 6- Вход в трехгранно-гороховидное сочленение
- 7- Локте-трехгранная связка
- 8- Предшиловидное углубление
- 9- Шиловидный отросток локтевой кости
- 10- Локтевой разгибатель кисти
- 11- Треугольный суставной диск
- 12- Тыльная дистальная луче-локтевая связка
- 13- Ладонная дистальная луче-локтевая связка
- 14- Бугорок Листера
- 15- Локте-полулунная связка
- 16- Короткая луче-полулунная связка

ватель подразделил повреждения ТФХК на два класса:

1. Травматические разрывы.
2. Дегенеративные повреждения.

В свою очередь классы подразделяются на подклассы.

1Травматические разрывы:

1А Перфорация центральной части диска;

1В Разрыв локтевой части диска:

-в сочетании с переломом дистального отдела локтевой кости;

-без перелома локтевой кости;

1С Разрыв тыльного и ладонного периферических участков диска;

1D Разрыв лучевого участка диска:

-в сочетании с переломом сигмовидной ямки;

-без перелома сигмовидной ямки;

2Дегенеративные повреждения:

2А Дегенеративная деструкция ТФХК;

2В Дегенеративная деструкция ТФХК в сочетании с хондромалацией суставного хряща на полулунной кости и головке локтевой кости;

2С Перфорация ТФХК в сочетании с хондромалацией суставного хряща на полулунной кости и головке локтевой кости;

2D Перфорация ТФХК в сочетании с хондромалацией суставного хряща на полулунной кости и головке локтевой кости и перфорацией трехгранно-полулунной связки;

2Е Перфорация ТФХК в сочетании с хондромалацией суставного хряща полулунной кости, костей локтевого карпального комплекса и перфорацией трехгранно-полулунной связки.

Подклассы первого класса в классификации отражают не только локализацию травматического разрыва, но и наличие сопутствующих повреждений суставного хряща. Повреждения 1А подкласса локализуются в центре диска или другими словами в горизонтальной части ТФХК. 1В подкласс включает в себя повреждения ТФХК у места прикрепления к шиловидному отростку локтевой кости. 1С подкласс представляет собой периферические разрывы ТФХК у места прикрепления связок, соединяющих локтевую кость с полулунной и трехгранной костями. К 1D подклассу относятся разрывы ТФХК у места прикрепления к лучевой кости.

Основным положением классификаций повреждений ТФХК по Palmer можно считать разделение разрывов в центральной и лучевой зоне комплекса от локтевых разрывов. Выделение типов повреждений в соответствии с не только анатомической локализацией, но и особенностями кровоснабжения ТФХК, дает хирургу возможность грамотно разработать и выполнить программу лечения.

При свежих и застарелых повреждениях в аваскулярных зонах ТФХК (1А и 1D) выполняют хирургическую обработку и удаление поврежденных участков ТСД. А при нарушении целостности ТФХК по периферии в локтевой тыльной или ладонной части (1В и 1С) проводят шов поврежденного комплекса. Основной целью шва является восстановление нормального натяжения ТФХК, воссоздание так называемого эффекта батута. В ряде ситуаций, когда поврежденные участки периферических отделов ТФХК прилегают друг к другу, возможно применение иммобилизации в течение 4-х недель [2,3].

Повреждения ТФХК часто сопровождаются переломами дистального метаэпифиза лучевой кости. Как правило, у

пациентов с длительно сохраняющимися болями в области локтевой части кистевого сустава всегда присутствует травматический анамнез. В дальнейшем выясняется, что причиной болей являлось застарелое повреждение, перфорация ТФХК с образованием тканевого лоскута, который при движениях смещался и травмировал окружающие анатомические образования сустава. Хроническая перфорация часто наблюдается у пациентов с нейтральным и плюс-вариантом локтевой кости [6,8]. Основными задачами лечения является артроскопическое удаление лоскута и сохранение оставшихся участков ТФХК, которые определяют стабильность кистевого сустава и дистального лучелоктевого сочленения.

Согласно литературным данным методика артроскопической хирургической обработки перфораций ТФХК зарекомендовала себя с наилучшей стороны. Если по ходу операции тыльная и ладонная лучелоктевые связки остаются интактными, никаких биомеханических нарушений у пациента в дальнейшем не наблюдается. По данным Richards и Roth исчезновение болей было отмечено 73% случаев, что соотносится с результатами лечения этой категории пациентов с применением хирургической методики укорачивающей остеотомии локтевой кости (78% успешных результатов) [2]. Но по степени травматизации эти две хирургические методики не сопоставимы. Артроскопическая хирургическая обработка ТФХК приводит к декомпрессии локтевой части сустава у больных с плюс-вариантом локтевой кости. В случае необходимости у данной категории больных может быть применена так называемая «wafer-методика» [2].

Суть метода заключается в артроскопической резекции дистальных 2 см головки локтевой кости. Для выполнения этой манипуляции бор шейвера вводят в полость кистевого сустава через 6R доступ. Кисть должна находиться в среднем положении между пронацией и супинацией. Суставную поверхность головки локтевой кости резецируют при помощи бора, сохраняя в целостности периферические отделы горизонтальной порции ТФХК. В итоге, оставшаяся часть ТФХК продолжает выполнять функцию стабилизатора дистального лучелоктевого сочленения при движениях в кистевом суставе.

Таким образом, болевой синдром в локтевой части запястья является показанием для комплексного обследования пациента с последовательным выполнением стандартных рентгенограмм, РКТ и МРТ, позволяющих провести эффективную дифференциальную диагностику различных типов повреждений, исключив костную патологию. Отсутствие костной патологии у пациента с характерной локализацией болей в запястье является одним из косвенных признаков повреждения ТФХК. Подозрение на ТФХК является прямым показанием к артрокопии запястья, которая наиболее эффективна как диагностическая, так и хирургическая малоинвазивная методика и обеспечивает достижение высоких результатов лечения.

Литература

1. Волотовский, А. И. Артроскопия в диагностике и лечении внутрисуставных повреждений запястья / А. И. Волотовский // Медицинский журнал. – 2009. – №2. – С.33 – 36
2. *Capsulodesis* for the treatment of chronic scapholunate instability / S.L. Moran [et al.] // The Journal of Hand Surgery – 2007. -Vol.30A. – N1. – P.16 – 23.
3. *Functional and outcome evaluation of the hand and wrist* / F.A. Schuind [et al.] // Hand Clinics. – 2003. – Vol. 19. – №3. – P. 361-369
4. Gan, B. S. Arthroscopic Treatment of Triangular Fibrocartilage Tears /

B.S.Gan, R.S. Richards, J.H.Roth // Orthopedic Clinics of North America. – 1995. – Vol.26. – N4. – P.721 – 729.

5. *Kawamura Kenji, Chung K. C. Management of Wrist Injuries // J. Plastic and Reconstructive Surgery. – 2007. – Vol.120. – №5. – P.73 – 89.*

6. *Richards, R. S. Wrist Arthroscopy: Advanced in Diagnosis and Treatment / R.S. Richards, J.H. Roth // Advanced in Operative Orthopaedics – Mosby-Year, 1993. – Vol.1 – P.203 – 225.*

7. *The Effect of Observer Experience on Magnetic Resonance Imaging Interpretation and Localization of Triangular Fibrocartilage Complex Lesions / P.E. Blazar, [et al.] The Journal of Hand Surgery – 2001.-Vol.26A. – N4. – P.742 – 748.*

8. *The Shape of The Triangular Fibrocartilage During Pronation-Supination / A. Makita [et al.] // The Journal of Hand Surgery – 2003.-Vol.28B. – N6. – P.537 – 545.*

9. *The Utility of High-Resolution Magnetic Resonance Imaging in the Evaluation of the Triangular Fibrocartilage Complex of the Wrist / H.G.Potter [et al.] // J. Bone Joint Surg. – 1997. – Vol.79-A. – №11 – P.1675 – 11684.*

10. *Ulnar-Sided Wrist Pain, Diagnosis and Treatment / A.Y. Shin [et al.] // J. Bone Joint Surg. – 2004.-Vol.86-A. – №7 – P.1560 – 1574.*

11. *Wrist pain with triangular fibrocartilage thickening / Y. Abe [et al.] // Archive Orthopedic Trauma Surgery. – 1999. – Vol.119. – P.98 – 99.*

Поступила 30.01.2012 г.