

Н.В. Рекечинская¹, С.В. Маньковская², Ю.Е. Демидчик¹, З.Э. Гедревич¹,
А.М. Писаренко¹, В.А. Кондратович¹

Опыт склерозирующей терапии доброкачественных кистозных образований щитовидной железы

*1Республиканский центр опухолей щитовидной железы,
2Институт физиологии НАН Беларуси*

Проведено лечение 107 пациентам с доброкачественными кистозными образованиями щитовидной железы. У 105 (98,1%) больных после склеротерапии этанолом отмечена положительная динамика. При этом объём кист уменьшился на 98,4%, а кистозных образований с тканевым компонентом на 79,5%. При динамическом наблюдении склерозированных образований обнаружено, что одни из них приобретали эхопризнаки характерные для аденомы, а УЗИ картина других напоминала папиллярный рак щитовидной железы. Ключевые слова: склерозирующая терапия, УЗИ, кистозные образования щитовидной железы.

Среди доброкачественной патологии щитовидной железы (ЩЖ) иногда встречаются образования, имеющие кистозные полости. Для их лечения долгое время применялась пункция очага под контролем УЗИ с аспирацией кистозного содержимого [1,3]. Однако при динамическом наблюдении таких образований оказалось, что часто происходило повторное накопление жидкостного компонента. Таким образом, в виду неэффективности консервативной терапии пациенты направлялись на хирургическое лечение.

В настоящий момент в литературе имеются многочисленные сообщения о возможности успешного лечения кист и кистозных образований ЩЖ с использованием малоинвазивного метода – склеротерапии [2,4,5]. Для этого применяется 96,6% этиловый спирт. Механизм его действия связан с развитием внутри патологического очага коагуляционного некроза и локального либо полного тромбоза мелких сосудов, с последующим фиброзированием [4,7]. Контроль УЗИ при этом виде лечения позволяет выполнить максимально возможную аспирацию кистозного содержимого, что повышает доступ этанола к стенкам полости и увеличивает эффективность методики [6]. Обязательным условием применения склерозирующей терапии следует считать доброкачественность образования ЩЖ, что всегда должно подтверждаться результатами цитологического исследования. Благодаря щадящему доступу и бережному отношению к окружающим тканям в ходе такого вмешательства, этот вид лечения сопровождается малым числом осложнений [2,7].

Материал и методы

Склеротерапия применялась при наличии в ЩЖ объёмных образований, имеющих достаточно крупные кистозные полости и вызывающих у пациента чувство дискомфорта либо создающих косметический дефект. В тех случаях, когда при УЗИ нельзя было с уверенностью исключить опухолевую природу образования, сначала проводилась диагностическая тонкоигольная пункционная аспирационная биопсия (ТПАБ), затем 96,6% этиловый спирт вводился в патологический очаг.

На базе Республиканского центра опухолей щитовидной железы с декабря 2001 по декабрь 2005 гг. проведено лечение 107 пациентам в возрасте от 14 до 85 лет, из них 90 женщин и 17 мужчин. В 34 (31,8%) случаях объёмные образования в

ЩЖ представляли собой кисты, в 73 (68,2%) кистозные полости содержали тканевой компонент.

Все процедуры склерозирующей терапии проводились под контролем ультразвукового сканера «Hitachi EUB-405» с линейным датчиком частотой 7,5 МГц. Игла (21G или 19G) вводилась в кистозную полость и осуществлялась максимальная аспирация содержимого. Затем через ту же иглу медленно вводился 96,6% этанол в объёме от 50 до 75% удаленной жидкости, что составило у разных пациентов от 1,0 до 30,0 мл. Процедура выполнялась однократно. Биоптат образований обязательно направлялся на цитологическое исследование.

После проведения лечения первый контрольный осмотр назначался через 2 месяца, второй – через 6 месяцев, далее – в зависимости от результатов предыдущих обследований.

Результаты

В нашем исследовании в 105 (98,1%) случаев после склерозирующей терапии отмечена положительная динамика. Эффективность лечения оценивалась по изменению объёма новообразования, который рассчитывался по стандартной формуле:

$$V = K * A * B * C,$$

где V – объём, A, B, C – линейные размеры очага (длина, глубина, ширина), K – коэффициент Хигедуса, равный 0,52.

Уменьшение кист и кистозных образований с тканевым компонентом происходило в интервале времени от нескольких месяцев до 2-х лет и более, в среднем – 11 месяцев. Так через 2 месяца объём склерозированных кист уменьшался в среднем на 62,3%, через 6-на 84,3% от начального; кистозных образований с тканевым компонентом – на 53,8 и 66,1%, соответственно (Рис.1а, 1б). Через год объём кист уменьшался в среднем на 98,4%, кистозных образований с тканевым компонентом на 79,5%. Из полученных данных видно, что наиболее выраженное изменение размеров наблюдалось в течение первых 2 – 6 месяцев.

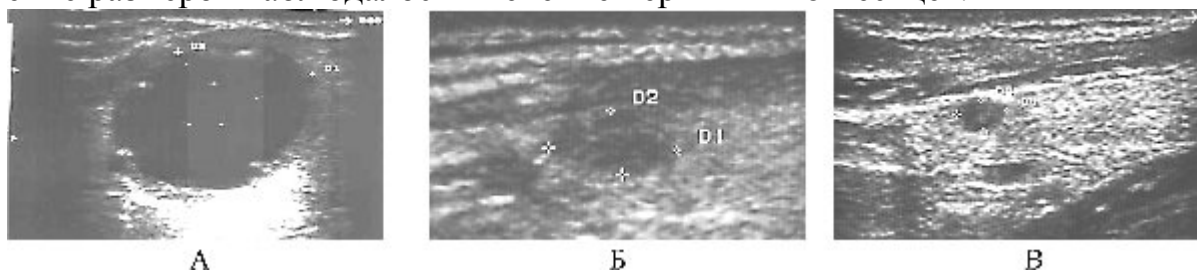


Рис.1а. Динамика регрессии кисты (А – до лечения, размер 28*22 мм; Б – через 2 мес. после введения этанола, 10*4 мм; В – через 6 мес., 5*3 мм)

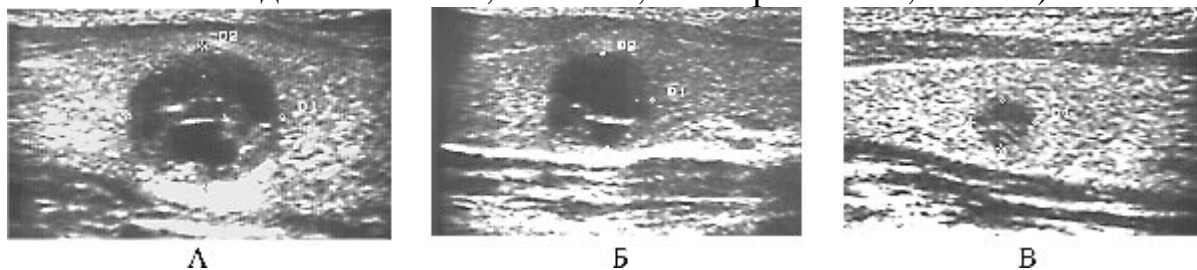


Рис.1б. Динамика регрессии кистозного образования с тканевым компонентом (А – до лечения, размер 16*13 мм; Б – через 2 мес. после введения этанола, 12*10 мм; В – через 6 мес., 7*5 мм)

Данный вид лечения оказался неэффективным у двух пациентов. В обоих случаях это были дети 13 и 14 лет с кистозными образованиями менее 20 мм в

наибольшем размере. При контрольном осмотре через 6 месяцев объёмы полостей не изменились.

К хирургическому лечению после проведения склерозирующей терапии пришлось прибегнуть в 3 (2,8%) случаях. После гистологического исследования удаленного образования у всех пациентов установлен диагноз аденоматозный зуб.

В первом случае это был подросток 15 лет, у которого имелось образование в правой доле ЩЖ с крупной кистозной полостью. После введения этанола объём очага значительно уменьшился, а затем через 6 месяцев был отмечен его рост за счёт тканевого компонента.

Второй случай – женщина 55 лет с кистозным образованием в левой доле ЩЖ размером 64*41 мм. После проведения склеротерапии он уменьшился до 42*35 мм, но сохранилось чувство дискомфорта.

В третьем случае у женщины 29 лет, хирургическое лечение проводилось через 3 года после введения этанола. При этом причиной операции был крупный очаг в другой доле ЩЖ.

Необходимо отметить, что в литературе описаны побочные эффекты, связанные с использованием метода склерозирующей терапии, такие как: транзиторная дисфония, экстратиреоидный фиброз и гематомы [5,8]. В нашей работе подобных осложнений не отмечалось. Клинически в момент введения этанола наблюдалась реакция от безболезненной либо слабого чувства распирания в области воздействия до выраженной – появление болевых ощущений с иррадиацией в различные области: нижнюю челюсть, околоушную или плечо. Обычно боль продолжалась в течение 3 – 5 минут, затем оставалось неприятное чувство в месте инъекции, и далее, в течение 2 – 3 дней, сохранялся дискомфорт в области шеи на стороне воздействия. При этом индивидуальные ощущения больных не были связаны с количеством вводимого этанола. Результаты последующих контрольных осмотров пациентов не показали каких-либо осложнений, связанных с этим видом лечения.

Учитывая, что любая патология ЩЖ наблюдается пожизненно, мы хотели бы отметить некоторые особенности ультразвукового изображения после проведения склерозирующей терапии. Через 6 – 12 месяцев после введения этанола образования часто имели УЗИ-признаки, характерные для опухолей. Некоторые из них приобретали округлую форму, сниженную эхогенность и чёткий контур в сочетании с мелкозернистой эхоструктурой, что сходно с эхопризнаками аденомы ЩЖ. Эта картина чаще встречалась после склерозирования образований с наличием в полости тканевого компонента (Рис.2).

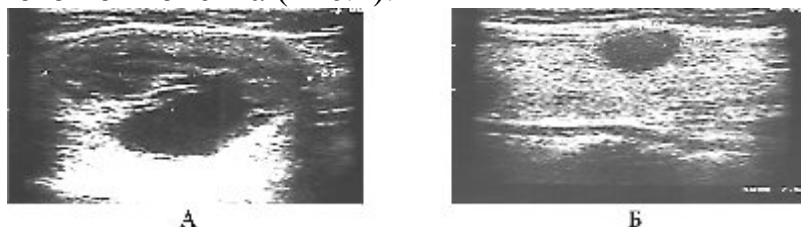


Рис.2. Ультразвуковая картина кистозного образования с тканевым компонентом (А – до лечения, размер очага 35*23 мм; Б – после применения склерозирующей терапии, размер – 12*10мм).

Другие при сниженной эхогенности приобретали нечёткие контуры, неправильную форму, иногда эхоплотные включения, что в основном наблюдалось после склеротерапии кист (Рис.3). Необходимо отметить, что такая УЗИ-картина

часто соответствует папиллярному раку ЩЖ. Несколько раз мы выполняли повторные диагностические ТПАБ таких образований, при этом получали характерный аспирационный материал. Макроскопически он представляет собой густое бесструктурное вещество от светло-жёлтого до коричневого цвета, которое при цитологическом исследовании оценивается как содержимое кистозной полости с форменными элементами крови в состоянии дегенеративных изменений.

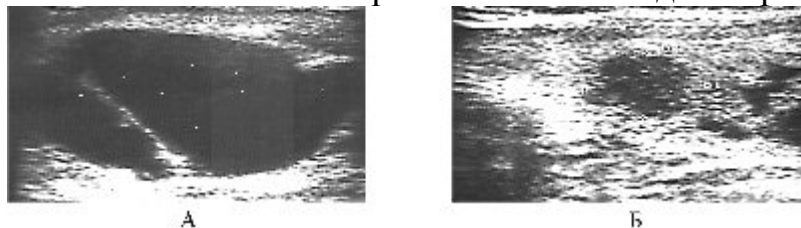


Рис.3. Ультразвуковая картина кисты (А – до лечения, размер образования 49*26 мм; Б – после склеротерапии, размер – 12*9 мм).

Следует заметить, что в клинической практике иногда возникают ситуации, при которых тиреоидные образования, имеющие нечёткий контур и неправильную форму, по данным ультразвукового исследования предварительно оцениваются как карциномы. Однако при диагностической ТПАБ получается описанный выше аспирационный материал. В таких случаях часто удается анамнестически установить наличие ранее существовавшей кисты и затем её либо самопроизвольное склерозирование, либо пункцию с неполной аспирацией жидкостного компонента.

Вывод

Склерозирующая терапия-технически простой и экономичный метод лечения доброкачественных кистозных образований ЩЖ в амбулаторных условиях. Широкое использование этой методики на практике позволит уменьшить число хирургических вмешательств на ЩЖ.

Литература

1. Александров Ю.К. Пункционные методы в диагностике и лечении заболеваний щитовидной железы.-Ярославль: МП "Диабет",-1996.-108 с.
2. Барсуков А.Н. Восемилетний опыт чрескожной склерозирующей терапии этанолом доброкачественных образований щитовидной железы // Современные аспекты хирургической эндокринологии: Материалы XI (XIII) Российского симпозиума по хирургической эндокринологии:-Санкт-Петербург, 2003.-С.20-24.
3. Бубнов А.Н., Кузьмичёв А.С., Гринёва Е.Н., Трунин Е.М. Заболевания щитовидной железы. Часть I. Узловой зоб.-СПб., 2002.-96 с.
4. Ветшев П.С., Шулутко А.М., Чилингарида К.Е. и др. О методике и результатах чрескожной склерозирующей терапии этанолом доброкачественных узловых заболеваний щитовидной железы // Современные аспекты хирургической эндокринологии: Материалы X (XII) Российского симпозиума по хирургической эндокринологии.-Смоленск, 2002.-С. 101-103.
5. Емельянов С.И., Хатьков И.Е., Кумахов Р.Б. Малоинвазивные технологии в лечении узловых новообразований щитовидной железы // Эндоскопическая хирургия.-2002.-№ 4. – С. 42-45.
6. Младенцев П.И., Резниченко С.Г., Шамров В.А. Склерозирующая терапия этанолом доброкачественных новообразований щитовидной железы под эхографическим контролем // Современные аспекты хирургической эндокринологии: Материалы X (XII) Российского симпозиума по хирургической эндокринологии.-Смоленск, 2002.-С. 250-252.

7. Martino E., Bogassi F. Percutaneous ethanol injection for thyroid diseases. // Thyroid International.-2000.-N. 5.-P. 3-9.