

*А.А.Ситник*

## **Интрамедуллярный блокируемый остеосинтез длинных трубчатых костей. Современный уровень развития**

*Белорусский государственный медицинский университет*

Внедрение в клиническую практику закрытого интрамедуллярного остеосинтеза позволило значительно улучшить результаты лечения переломов длинных трубчатых костей и снизить его инвазивность. В статье приводятся данные об эволюции метода, патофизиологии и биомеханике интрамедуллярного остеосинтеза, возможных осложнениях и рекомендуемых алгоритмах применения у пострадавших с политравмой. Ключевые слова: интрамедуллярный остеосинтез, кость, перелом.

Закрытый интрамедуллярный остеосинтез с блокированием является стандартом лечения диафизарных переломов бедра и голени в большинстве развитых стран. Использование данного метода обеспечивает малотравматичную фиксацию переломов и позволяет более раннюю нагрузку конечности массой тела.

Развитие технологии интрамедуллярного остеосинтеза заняло несколько десятилетий, при этом с каждым новым этапом расширялись показания к использованию этого метода: от относительно простых (поперечных и косых) переломов середины диафиза в начале 40-х годов XX века до около-и некоторых внутрисуставных переломов в настоящее время. Одновременно с совершенствованием имплантатов происходило и снижение травматичности вмешательств.

Столь значительное повышение эффективности метода сопровождалось, однако, усложнением техники выполнения операций и необходимостью использования дополнительного оборудования (ортопедические столы, ЭОП, гибкие сверла, репозиционный инструментарий). Знание патофизиологии перелома, механических и биологических основ остеосинтеза, хирургической техники вмешательств, возможных осложнений является непреложным условием адекватного применения метода [1].

История развития интрамедуллярного остеосинтеза

Основателем интрамедуллярного остеосинтеза по праву считается Gerhard Kuntscher. Он разработал эластичный гвоздь, имеющий в поперечном сечении форму трилистника. С помощью такого гвоздя, вводимого с поперечным и продольным напряжением, и стал возможным интрамедуллярный остеосинтез жесткой трубчатой кости. После длительных теоретических и экспериментальных работ 09.11.1939 в г. Kiel (Германия) им была выполнена первая операция интрамедуллярного остеосинтеза бедренной кости [2].

В дальнейшем развитие интрамедуллярного остеосинтеза прошло следующие этапы:

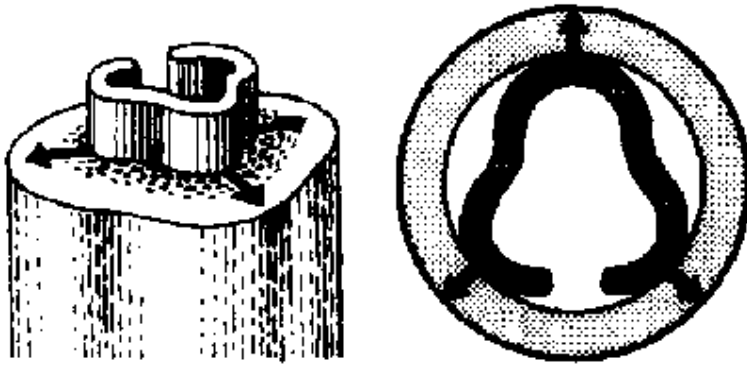


Рис.1. Гвоздь Kuntscher имел профиль трилистника, что обеспечивало его плотный контакт со стенками костномозгового канала.

1. Внедрение рассверливания костномозгового канала. Использование классического гвоздя Kuntscher ограничивалось относительно простыми переломами средней части диафиза в зоне сужения костномозгового канала. Рассверливание костномозгового канала позволило увеличить зону контакта между гвоздем и костью и, следовательно, расширить показания с включением расположенных более проксимально или дистально вдоль диафиза переломов. Рассверливание также улучшает механические свойства взаимодействия кости и имплантата, так как позволяет применение имплантатов большего диаметра. Однако процесс рассверливания сам по себе может вызывать некоторые нежелательные биологические эффекты, которые будут рассмотрены далее.

2. Применение блокирующих винтов. Дополнение гвоздей блокирующими винтами, впервые примененное Grosse and Kempf (1985) улучшило механические свойства интрамедуллярных имплантатов и расширило границы их применения до еще более проксимальных или дистальных переломов, а также до более сложных и нестабильных типов переломов. Однако, если перелом расположен слишком проксимально или дистально, или является многооскольчатым, его фиксация в основном зависит от блокирующих шурупов и в гораздо меньшей степени от контакта между отломками. Длина конструкции кость-имплантат сохраняется, так как блокирующие шурупы препятствуют укорочению. Однако наличие продольной вырезки трубчатого гвоздя не обеспечивало достаточной ротационной стабильности, особенно при использовании гвоздей малого диаметра.

3. Разработка блокируемого гвоздя, вводимого без рассверливания. Для преодоления указанных недостатков был разработан цельный (канюлированный) гвоздь. Отсутствие продольной щели позволяет значительно увеличить торсионную жесткость имплантата, но оно сопровождается снижением возможности его адаптации к форме кости. Если место введения выбрано недостаточно точно, либо форма и радиус интрамедуллярного канала отличаются от данных параметров геометрии гвоздя, введение гвоздя может стать проблематичным [2].

Особенности биомеханики интрамедуллярного остеосинтеза

С биомеханических позиций интрамедуллярный остеосинтез диафизарных переломов имеет существенные преимущества перед накостным. При использовании пластины, нагрузка, воспринимаемая костью, проходит через диафиз, далее обходит зону перелома (bypass) через пластину от дистальных до проксимальных винтов и затем вновь действует по диафизу. Таким образом пластина в большинстве случаев полностью нейтрализует внешние воздействия на зону перелома. Интрамедуллярные стержни обычно разделяют механические напряжения с костными отломками, принимая на себя лишь часть нагрузки. Далее, пластина располагается на диафизе кости эксцентрично, при этом ось прохождения нагрузки весом располагается от нее примерно на 1-2 см далее, чем при использовании интрамедуллярного гвоздя. Вышеуказанное определяет большую устойчивость интрамедуллярного фиксатора к усталостным повреждениям и позволяет более раннюю нагрузку конечности массой тела.

Выполнение блокирования гвоздя позволяет увеличить устойчивость остеосинтеза к торсионным нагрузкам и аксиальному укорочению. Стабильность фиксации при этом зависит от диаметра гвоздя, геометрии и количества блокирующих шурупов, их пространственного расположения. Устойчивость к сгибанию зависит от положения гвоздя в костномозговом канале, протяженности зоны перелома и, в зависимости от конфигурации перелома, может быть равной жесткости самого гвоздя (при оскольчатых переломах без непосредственного контакта основных фрагментов). При оскольчатых переломах осевая нагрузка первоначально воспринимается блокирующими шурупами, поэтому величина разрешаемой нагрузки должна зависеть от их количества и диаметра [3].

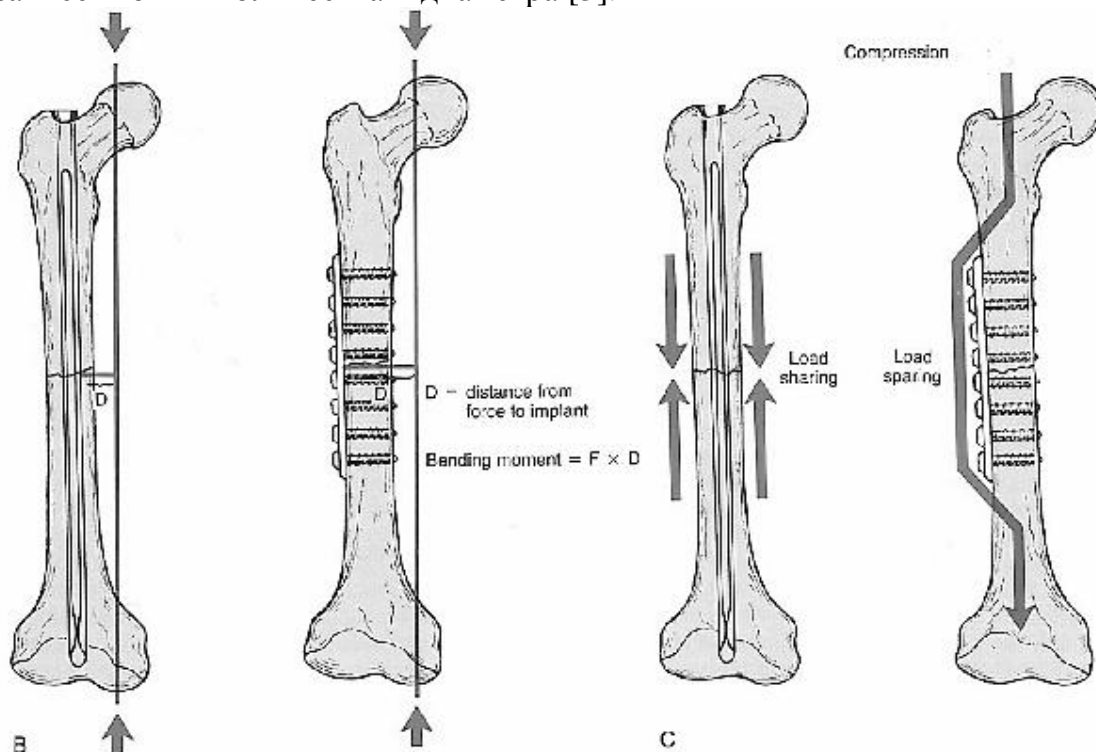


Рис. 2. Биомеханика интрамедуллярного и накостного остеосинтеза.

## Патофизиология интрамедуллярного остеосинтеза

Одним из наиболее дискуссионных вопросов интрамедуллярного остеосинтеза является рассверливание костномозгового канала. С одной стороны, рассверливание канала позволяет применять гвозди большего диаметра и тем самым улучшить механические свойства системы кость-имплантат, с другой стороны рассверливание вызывает неоднозначные биологические изменения как в зоне перелома, так и во всем организме. Выделяют местные и общие эффекты рассверливания костно-мозгового канала.

**Местные эффекты.** При прохождении гибким сверлом костномозгового канала возможно попадание его частиц (участки кости и костного мозга) в зону перелома – т.н. «первичная костная пластика». По экспериментальным данным Frolke в зону перелома попадает около 24% костного материала, получаемого в результате рассверливания [4]. Некоторые авторы наблюдали формирование новой кости вокруг таких частиц, а в продуктах рассверливания определяли жизнеспособные костные клетки.

С другой стороны, рассверливание костномозгового канала вызывает нарушения кровоснабжения внутреннего кортикального слоя, которые, по данным экспериментов на животных, восстанавливаются в течение 8-12 недель [1]. Поэтому на фоне снижения кровотока, обусловленного непосредственно травмой, особенно при тяжелых открытых переломах большеберцовой кости, после рассверливания костномозгового канала был отмечен высокий риск инфекционных осложнений (до 21%). Из-за этого применение интрамедуллярного остеосинтеза с рассверливанием при открытых переломах большеберцовой кости не рекомендуется.

Общие изменения, возникающие при рассверливании костномозгового канала, включают легочную эмболизацию, нарушения системы коагуляции, связанные с повышением температуры, и воспалительные реакции. Любой инструмент (направляющая спица, сверло, гвоздь), введенный в костномозговой канал, действует подобно поршню и выталкивает содержимое костномозговой полости либо через щель перелома в окружающие ткани, либо в венозную систему. Wenda et al. [5], измеряя интрамедуллярное давление во время операций, получили величины до 420-1510 мм Hg ст. при вмешательствах с рассверливанием, и 40-70 мм Hg ст. при использовании цельных гвоздей без рассверливания. Следует отметить необходимость многократного введения сверла в костномозговой канал (до двенадцати раз для 14 мм гвоздя).

Исследования с выполнением интраоперационной транспищеводной эхокардиографии показали наличие единичных эмболов при рассверливании костномозгового канала, чего не наблюдалось в группе без рассверливания [6]. Таким образом, интрамедуллярный остеосинтез представляет собой потенциальную угрозу для легочной системы пациентов с политравмой, так как легкие весьма чувствительны к любым дополнительным нагрузкам в период непосредственно после травмы. Результаты проходящих в настоящее время многоцентровых исследований с большим количеством пациентов

должны четко определить риск легочных осложнений при выполнении рассверливания костномозгового канала. Учитывая высокую тяжесть жировой эмболии, диагностические признаки этого осложнения приведены в таблице 1.

Таблица 1

Диагностические критерии синдрома жировой эмболии \*

<b>Большие критерии:</b> <ul style="list-style-type: none"><li>• Петехиальная сыпь</li><li>• Двусторонние симптомы дыхательных нарушений с наличием рентгенологических изменений</li><li>• Мозговая симптоматика, не связанная с черепно-мозговой травмой или другими состояниями</li></ul>
<b>Малые критерии:</b> <ul style="list-style-type: none"><li>• Тахикардия</li><li>• Пирексия (гипертермия?)</li><li>• Изменения глазного дна (жир или петехии)</li><li>• Изменения мочи (анурия, олигурия, жировые шарики)</li><li>• Внезапное падение уровня гемоглобина</li><li>• Внезапная тромбоцитопения</li><li>• Высокая СОЭ</li><li>• Шарики жира в мокроте</li></ul>

\* Достоверный синдром жировой эмболии устанавливается при наличии одного большого и трех малых критериев или двух больших и двух малых критериев [4].

При интрамедуллярном остеосинтезе без рассверливания применяются имплантаты меньшего размера. Меньшее нагревание и меньшие нарушения эндостального кровотока являются выгодными. Хотя введение более тонкого имплантата все же нарушает кровоток, это происходит в меньшей степени [7]. Наблюдается также значительно меньший некроз кости, который является важным фактором риска для развития послеоперационных инфекций.

Тем не менее, дискуссия между теми, кто рекомендует вмешательства с рассверливанием для всех пациентов с тяжелой травмой, и теми, кто озабочен ролью рассверливания в возникновении легочных расстройств у пациентов с политравмой, продолжается.

Применяемые системы для интрамедуллярного остеосинтеза

В настоящее время при переломах трубчатых костей у взрослых наиболее распространен интрамедуллярный остеосинтез с блокированием. Введение блокирующих винтов позволяет обеспечить достаточную стабильность системы кость-имплантат в отношении смещений по длине, ширине и ротационных смещений. Это позволяет отказаться от дополнительной внешней иммобилизации. У детей возможно применение техники ESIN (elastic-stable intramedullary nailing) с интрамедуллярным введением нескольких тонких стержней, однако этот метод требует отдельного рассмотрения.

Существует большое количество систем для интрамедуллярного блокируемого остеосинтеза в зависимости от производителя, зоны

применения имплантата (плечо, большеберцовая кость, проксимальный/дистальный отделы бедренной кости и др.). Каждая система имеет свои отличительные конструктивные особенности, определяющие спектр показаний к применению и детали хирургической техники.

С конструктивной точки зрения можно выделить две группы интрамедуллярных гвоздей: цельные и полые (канюлированные). Для установки канюлированных гвоздей применяется тонкий (до 4 мм) гибкий проводник, вводимый в костномозговой канал обоих отломков. Этот же проводник может использоваться для предварительного рассверливания костномозгового канала. Цельный гвоздь вводится одномоментно без проводника. Данные конструктивные особенности не определяют необходимость применения рассверливания костномозгового канала, т.е. полый гвоздь может вводиться по проводнику без рассверливания, а цельный гвоздь можно ввести после предварительного рассверливания канала.

Цельные гвозди имеют лишь небольшое механическое превосходство перед полыми в отношении своей прочности на изгиб и ротацию, однако обеспечивают важные биологические преимущества. Восприимчивость цельных и полых гвоздей к экспериментально внесенной инфекции была изучена в экспериментах на животных. Статистически достоверные экспериментальные результаты показали большую чувствительность к инфекции в группе, леченной полыми гвоздями по сравнению с группой, леченной цельными гвоздями [8].

С практической точки зрения необходимость использования цельных или канюлированных гвоздей, выполнения рассверливания определяется предпочтениями хирурга и особенностями перелома и конкретной клинической ситуации (наличие сопутствующих повреждений, срок с момента травмы до операции и др.).

Особые ситуации при интрамедуллярном остеосинтезе

Интрамедуллярный остеосинтез при политравме

Повреждение длинных трубчатых костей является значительным фактором развития травматического шока как из-за выраженного болевого воздействия, так и ввиду сопутствующей кровопотери. У пациентов с множественными повреждениями обычно рекомендуется следующая очередность окончательной стабилизации закрытых переломов: 1) бедро; 2) голень; 3) таз или позвоночник; 4) верхняя конечность. Для соблюдения этой последовательности были разработаны различные алгоритмы фиксации имеющихся одно-или двусторонних переломов костей нижних конечностей. При множественных переломах нижних конечностей полезными являются стандартизированные протоколы стабилизации (концепция “damage control”- контроль повреждения) в соответствии с состоянием пациента (хорошее, сомнительное или критическое).

Например, при одновременном переломе обоих бедер и стабильном состоянии пациента рекомендуется наложение внешнего фиксатора на одно бедро и закрытый интрамедуллярный остеосинтез второго бедра без рассверливания. Для интрамедуллярного остеосинтеза по-возможности

выбирается более легкий для репозиции перелом (т.е. многооскольчатый, а не поперечный). При стабильном состоянии больного производится интрамедуллярный остеосинтез второго бедра. Если гемодинамика нестабильна, то окончательный остеосинтез выполняется в отсроченном порядке.

При наличии у пациента переломов бедра и голени при стабильном общем состоянии рекомендуется выполнение окончательного остеосинтеза бедренной кости, а затем фиксация большеберцовой. При сомнительном состоянии пациента рекомендуется сначала наложение аппарата внешней фиксации (или дистрактора) на бедренную кость, затем остеосинтез большеберцовой кости. При сохранении стабильности гемодинамики возможна замена внешнего фиксатора бедра на интрамедуллярный стержень; если состояние пациента не позволяет одномоментного выполнения окончательной стабилизации перелома бедра, больной переводится в отделение интенсивной терапии, а погружной остеосинтез бедра выполняется через несколько дней (после стабилизации общего состояния). При тяжелом общем состоянии пациента рекомендуется наложение внешних фиксаторов, лечение в условиях отделения интенсивной терапии и последующий отсроченный остеосинтез [1].

При ипсилатеральных переломах бедренной и большеберцовой костей (флоттирующий коленный сустав) возможно выполнение интрамедуллярного остеосинтеза обоих повреждений через один хирургический доступ: ретроградный остеосинтез бедра и антеградный остеосинтез большеберцовой кости [2].

Современные методы интрамедуллярной стабилизации не требуют применения ортопедического стола (osteosynthesis без расверливания). Это позволяет значительно сократить затраты времени на укладку пациента и подготовку операционного поля, обеспечивает возможность проведения полу-параллельной стабилизации при множественных переломах.

Интрамедуллярный остеосинтез при одновременных переломах диафиза бедренной кости и шейки бедра.

Одновременное возникновение перелома диафиза бедренной кости и шейки того же бедра по различным данным встречается до 3-5% случаев. Такое сочетание повреждений чаще всего возникает при высокоэнергетичной травме (ДТП, падение с высоты). Основную энергию повреждения воспринимает диафизарный отдел бедра, и повреждения шейки обычно представлены несмещенными переломами. Это является причиной того, что сопутствующий перелом шейки бедренной кости нередко не выявляется при первичной диагностике повреждения ввиду более выраженной клинической симптоматики диафизарного перелома – примерно в 30% случаев таких повреждений перелом шейки выявляется уже после остеосинтеза диафиза бедра. В таких случаях при выполнении антеградного интрамедуллярного остеосинтеза происходит вторичное смещение шейечного компонента, фиксация которого при уже установленном гвозде может быть затруднительной. Поэтому большинство диагностических стандартов при

переломах диафиза бедра включает рентенографию с захватом тазобедренного сустава для своего временного выявления этой патологии.

Лечение таких тяжелых повреждений представляет серьезную проблему: даже при идеальной репозиции обоих переломов несращения шейки бедра или аваскулярный некроз головки составляют 10 и 30% соответственно. Перелом шейки бедра в таких случаях должен иметь приоритет в лечении перед диафизарным переломом. Современный уровень развития интрамедуллярного остеосинтеза позволяет выполнять одновременный остеосинтез обоих переломов одним имплантатом (PFN, длинный гамма-гвоздь), однако это является технически сложным вмешательством и требует значительного хирургического опыта в применении интрамедуллярного остеосинтеза [3].

Интрамедуллярный остеосинтез при открытых переломах

Открытые переломы обычно сопровождаются значительным повреждением мягких тканей вокруг кости и снижением ее периостального кровообращения. На голени, где толщина мягких тканей над костью мала, такие повреждения наиболее часты (около 15% от всех переломов большеберцовой кости). Интрамедуллярный остеосинтез позволяет выполнить окончательную стабилизацию перелома без дополнительного повреждения мягких тканей. Ввиду опасности нарушений интрамедуллярного кровотока при открытых переломах, применение рассверливания костномозгового канала приводит к увеличению количества гнойно-некротических осложнений, и поэтому не рекомендуется.

В настоящее время при лечении открытых переломов I-II степени применение интрамедуллярного остеосинтеза без рассверливания считается практически устоявшимся методом лечения. Появляется все больше сообщений об успешном использовании интрамедуллярной стабилизации и при повреждениях III степени, однако такие повреждения требуют комплексного подхода к лечению с применением сложных пластических вмешательств, поэтому методом выбора при тяжелых открытых переломах остается внешняя фиксация [1].

Заключение

В течение относительно небольшого промежутка времени интрамедуллярный остеосинтез стал одним из основных методов лечения при переломах длинных трубчатых костей. Современные тенденции развития имплантатов и техники оперативных вмешательств позволяют применять метод не только при простых переломах середины диафиза, но и при тяжелых многооскольчатых, сегментарных и некоторых внутрисуставных повреждениях.



## Литература

1. T.P. Ruedi, W.M. Murphy, AO Principles of Fracture Management // Thieme Verlag. (2001). – 864 P.
2. Krettek, C. Prinzipien der intramedullären Knochenbruchstabilisierung. Teil 1: Operationstechnik // Unfallchirurg (2001).-Band 104 – S. 639 – 653.
3. Kenneth, D. Johnson Femoral Shaft Fractures // Skeletal Trauma. – Saunders (1992). – P.1525-1641.
4. Frülke, J.P. Intramedullary Reaming of Long Bones // Practice of Intramedullary Locked Nails – Springer Verlag ( 2006).-P. 43-57.
5. Wenda, K., Ritter, G., Degreif, J. Zur Genese pulmonaler Komplikationen nach Marknagel-osteosynthesen // Unfallchirurg (1988). – Band 91. – S. 432 – 435
6. Pape, H.C., Regel, G., Dwenger, A et al. Influences of different methods of intramedullary femoral nailing on lung function in patients with multiple trauma // J Trauma (1993). – Vol. 35. – P. 709 – 716.
7. Schemitsch, E.H., Kowalski, M.J., Swiontkowski, M.F. Cortical bone blood flow in reamed and unreamed locked intramedullary nailing: a fractured tibia model in sheep // J Orthop. Trauma (1994). – Vol. 8. – P.373 – 382.
8. Melcher, G.A., Metzdorf, A., Schlegel, U. Influence of reaming versus non-reaming in intramedullary nailing on local infection rate: experimental investigation in rabbits // J Trauma (1995). – Vol. 39 – P. 1123 – 1128.