

З.С.Ельцова-Таларико, И.И.Гунько, Г.А.Берлов, Т.И.Гунько
**Восстановление костной ткани после проведенного
ультрафонофореза хлористого лития**
Белорусский государственный медицинский университет

В экспериментальных условиях изучали восстановление костной ткани после ультрафонофореза 0,5% раствора хлористого лития. Выявлено, что проведенное вмешательство не вызывает каких-либо патологических изменений в костной ткани, она сохраняет способность к реминерализации и дальнейшей перестройке. Полное ее восстановление наступает спустя 3,5-4 месяца.

Ключевые слова: ультрафонофорез, костная ткань, хлористый литий

За последнее десятилетие достигнуты определенные успехи в разработке новых методов диагностики и лечения зубочелюстных аномалий [1, 6, 8], однако эта проблема актуальна и сегодня, поскольку распространенность данной патологии остается высокой, сроки лечения длительны, нередки рецидивы [6, 7].

Многие трудности в какой-то степени можно объяснить анатомофизиологическими особенностями сформированного прикуса. С возрастом увеличивается плотность костной ткани, снижается ее пластичность и обменные процессы в ней [1, 4, 6]. Поэтому с целью уменьшения механической прочности костной ткани альвеолярного отростка и увеличения ее пластичности весьма перспективно сочетанное применение физических и лекарственных средств [1, 4]. Такому прорыву физиотерапии в стоматологии способствовала ее физиологичность, универсальность действия, а также то, что она не вызывает побочных эффектов и алергизации организма, ее можно использовать в различных терапевтических комплексах [2, 3, 9].

Учитывая, что нами разработан метод сочетанного применения ультразвука и хлористого лития, позволяющего получить локальную прижизненную деминерализацию костной ткани у экспериментальных животных, о чем было сообщено в наших публикациях.

Поэтому цель работы-изучить, как происходит самовосстановление костной ткани альвеолярного отростка у экспериментальных животных после проведения ультрафонофореза хлористого лития.

Материал и методы

Эксперимент проведен на 16 кроликах породы шиншилла в возрасте 10-12 месяцев с массой тела 2,9-3,2 кг, которые были распределены на 2 группы (опытная и контрольная). В опытной группе, на 14 кроликах проведено по 10 процедур каждому животному ультрафонофореза 0,5% раствора хлористого лития в области альвеолярного отростка, в проекции корней нижних центральных резцов.

Для ультрафонофореза использовали аппарат УЗТ-3.04.С.,

Интенсивность воздействия-0,4 Вт/см, режим работы импульсный, продолжительность 10 минут. Контрольную группу составили 2 животных не подвергавшихся воздействию ультрафонофореза.

По два животных выводили из опыта через 1 месяц, 1,5; 2; 2,5; 3; 3,5 и 4 месяца после проведенного ультрафонофореза. Затем выпиливали фрагмент нижней челюсти с наружной и внутренней компактной пластинкой и губчатым веществом и фиксировали в 10% растворе формалина. После этого кусочки костной ткани промывали в щелочной воде в течение 24 часов. Декальцинировали в 7% раствора азотной кислоты. Нейтрализовали в 5% раствора алюминиевых квасцов в течение суток. После этого промывали в проточной воде в течение 24 часов. Обезвоживали в спиртах возрастающей концентрации (70°, 80°, 96°, абсолютный спирт). Затем на одни сутки материал помещали в смесь Никифорова (96° спирт и эфир в равных количествах) и заливали в целлоидин для пропитывания. Производили наклейку и резку целлоидиновых блоков. Готовили срезы толщиной 10-15 мм и окрашивали гематоксилином и эозином по методу Ван-Гизона, после чего проводили микроскопическое изучение препаратов.

Для анализа химического состава костной ткани челюсти у животных выделяли фрагмент компактной пластинки нижней челюсти 5 x 10 мм еще до морфологической проводки и осуществляли исследование методом резерфордского обратного рассеяния легких ионов (POP).

В нашей работе использовался ускорительный, спектральный и вычислительный комплекс оборудования фирмы «High Voltage Engineering Corporation» (USA). В качестве анализирующего пучка использовали пучок He⁺ с энергией 1,5 МэВ. В исследованиях применяли кремниевый поверхностно-барьерный детектор, имеющий энергетическое разрешение ~ 12 эВ. Общее разрешение спектроскопического анализирующего тракта составляло-15 кэВ [5].

Полученные данные обрабатывались статистически с использованием пакета программ «Анализ данных» в среде Microsoft Excel 7,0. Достоверность результатов исследования оценивали по доверительным границам показателя к критерию Стьюдента.

Результаты и обсуждение

По данным гистологических исследований в контрольной группе пластинчатая костная ткань была представлена умеренно базофильным межучточным веществом с заметными тонкими базофильными линиями склеивания. В фиброзно-жировом костном мозге наблюдалось небольшое количество клеточных элементов эндоста, некоторое неравномерное малокровие. Встречались редкие участки остеобластического костеобразования.

В опытной группе уже через один месяц восстановительного периода имеются микроскопические отличия от экспериментального материала. Заметно снижена интенсивность гиперемии костного вещества и костного мозга, их отека, некоторое уменьшение диаметра питательных каналов. Было исчезновение отека остеоцитов, величина и форма их почти не отличалась от

нормы. Небольшая была фибрилярность межучного костного вещества, окрашивающегося по методу Ван-Гизона в желтый цвет. Пролиферация клеток базального слоя надкостницы, местами вращание их в некоторые питательные каналы и в межбалочные пространства. В последних была выраженная пролиферация клеток жирового костного мозга, эндоста, формирование остеобластов, еще без четкого слоя остеоида. Происходило как бы заполнение клетками части межбалочных пространств (рис. 1).

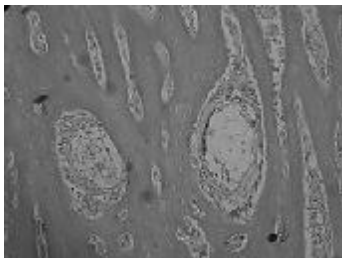


Рис. 1. Пролиферация клеток жирового костного мозга, эндоста, начинающееся формирование остеобластов – заполнение клетками межбалочного пространства. Опытная группа, 1 месяц восстановительного периода. Окраска по методу Ван-Гизона. Ув.90.

Через 1,5 месяца после проведения последней процедуры ультрафонофореза хлористого лития наблюдалось прогрессирование изменений, описанных в предыдущем опыте. Из них заметнее была гиперемия сосудов базального слоя надкостницы, особенно в области воспалительного лимфолейкоцитарного инфильтрата под многослойным плоским эпителием десны. Здесь же был слой молодой костной ткани, светло окрашивающийся эозином и отделенный от более старого компактного слоя довольно толстой базофильной линией склеивания (рис. 2). Сходные изменения были со стороны периодонта. Наблюдалась выраженная, но неравномерная базофилия стенок части питательных каналов. Сохранялась дилатация части из них, как и некоторых расширенных межбалочных пространств. Встречались и более узкие межбалочные пространства, выполненные клетками эндоста и ограниченные слоем молодой костной ткани, отделенной от старой четкой волокнистой базофильной линией склеивания (рис. 3). Межуточное вещество с заметной фибрилярной исчерченностью окрашивалось в красный цвет по методу Ван-Гизона.



Рис. 2. Гиперемия базального слоя надкостницы, слой молодой костной ткани, отделенной от предшествовавшего компактного слоя, толстой

базофильной линией склеивания. Опытная группа, 1,5 месяца восстановительного периода. Окраска гематоксилином и эозином. Ув.90. Через 2 месяца восстановительного периода в опытной группе сохранялись отдельные крупные межбалочные пространства на фоне довольно выраженной компактизации наружных отделов губчатого вещества, вследствие этого было утолщение, перестройка с резкой мозаичностью компактного слоя с многочисленными базофильными линиями склеивания и базофилией стенок части питательных каналов (рис. 4). Многие межбалочные пространства были узкие, с гиперемированными кровеносными сосудами, пролиферирующими клетками эндоста, с четко сформированным слоем остеобластов и пояском молодой костной ткани (рис. 5). Межуточное вещество костной ткани, более в компактном веществе, окрашивалось с различной интенсивностью-эозином. Эта «пестрота» четче определялась по методу Ван-Гизона: наряду с красной окраской, отдельные участки межуточного вещества окрашивались в различные оттенки красно-желтого цвета. Фибрилярность межуточного вещества слабее была выражена по сравнению с предыдущими опытами, но чаще и лучше определялись анастомозы между остеоцитами с умеренно гиперхромными, четко окрашивающимися ядрами.

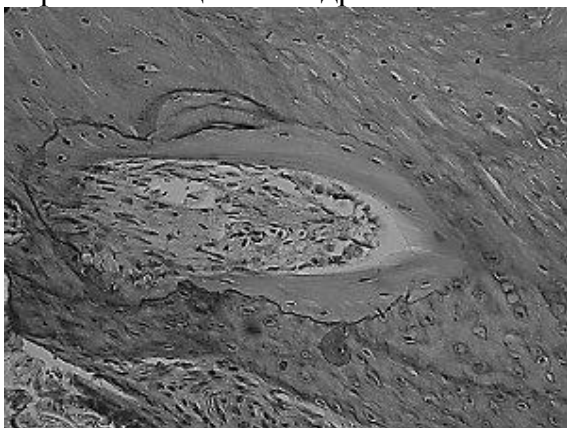


Рис. 3. Узкое межбалочное пространство, выполненное клетками эндоста и ограниченное слоем молодой костной ткани и базофильной линией склеивания. Опытная группа 1,5 месяца восстановительного периода. Окраска гематоксилином и эозином. Ув.90.




Рис. 4. Резкая мозаичность компактного слоя. Опытная группа, 2 месяца восстановительного периода. Окраска гематоксилином и эозином. Ув.90.

Через 2,5 месяца восстановительного периода микроскопическая картина здесь отличалась более умеренным, почти параллельным расположением линий склеивания, особенно в компактном слое, выраженной базофилией стенок почти всех питательных каналов, слабее заметной фибриллярной исчерченности межклеточного вещества, более слабой с гиперемией сосудов межбалочных пространств, чаще встречающимися относительно толстым слоем молодой костной ткани в стенках костных балочек, даже в компактном слое, вокруг находящихся здесь узких полостей, содержащих жировой костный мозг. В данном опыте менее четко были сформированы слои одонтобластов.

В опытной группе через 3 месяца восстановительного периода наблюдалось почти «спокойное» состояние костной ткани. Была более слабая пролиферация клеток эндоста, редко встречались остеобласты, стенки костномозговых пространств, содержащих жировой костный мозг, были ограничены несколькими слоями костного вещества, не много отличающимся по окраске и отдельными базофильными линиями склеивания. В наружных отделах компактного вещества эти сравнительно редкие линии проходили почти параллельно друг другу, они еще более редки в участках костного вещества. Заметна была фибриллярность межклеточного вещества, исчерченность которого окружало костномозговые пространства и проходила параллельно в его компактных отделах. По методу Ван-Гизона оно окрашивалось в желто-красноватый цвет. Остеоциты были с хорошо окрашивающимися ядрами и местами заметными многочисленными анастомозами между ними. Некоторые остеоциты были увеличены в размерах, набухшие, с почти неокрашивающейся цитоплазмой (рис. 6).

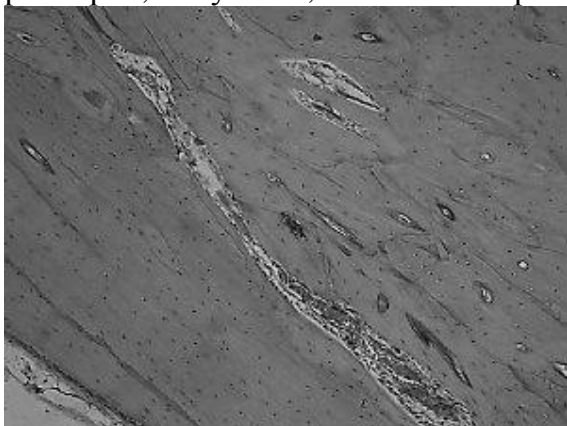


Рис. 5. Четко сформированный ряд остеобластов, слой молодой костной ткани. Пролиферация клеток эндоста. Опытная группа, 2 месяца восстановительного периода. Окраска гематоксилином и эозином. Ув.90.

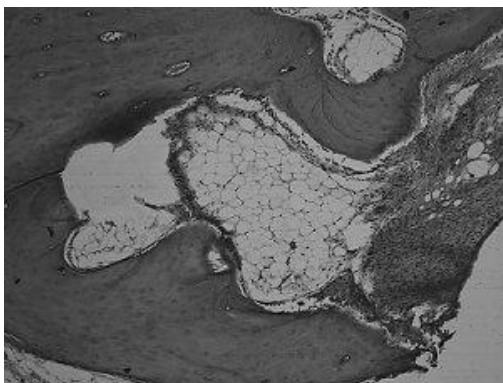


Рис. 6. Многослойность стенки костно-мозгового пространства, базофильные линии склеивания, набухание, увеличенные в размерах остециты. Опытная группа, 3 месяца восстановительного периода. Окраска гематоксилином и эозином. Ув.90.

Через 3,5 месяца восстановительного периода в опытной группе микроскопическая структура костной ткани в большинстве участков соответствовала той, которая была описана в предыдущем опыте. Отличием от которого являлась очаговая мозаичность костного вещества, пролиферация клеток эндоста, остеобластов, образующих широкие слои остеоида и молодой костной ткани (рис. 7). Наряду с пролиферацией клеток в межбалочных пространствах шла пролиферация клеток базальных слоев надкостницы и периодонта, продуцирующих костное вещество.



Рис. 7. Широкий слой молодой костной ткани, формирующейся остеобластами. Опытная группа, 3,5 месяца восстановительного периода. Окраска гематоксилином и эозином. Ув.90.

В опытной группе через четыре месяца восстановительного периода соотношение старой и молодой костной ткани заметно было больше в пользу последней. Ее межзубчатое вещество было почти гомогенно со слабо или незаметной исчерченностью, оксифильно, с редкими линиями склеивания. В небольших узких полостях был костный мозг, выполненный клетками эндоста, густыми скоплениями остеобластов, формирующих молодую костную ткань (рис. 8). В некоторых участках межбалочные пространства были как бы вытянуты параллельно друг другу и по поверхности компактного вещества (рис, 9). Реже сохранились более крупные, неправильной формы межбалочные пространства, а также небольшие участки выраженной мозаичности костной ткани с беспорядочно проходящими линиями склеивания, как бы с перемещенными полями старой

и молодой костной ткани. Остеоциты в большинстве были с хорошо заметными, умеренно базофильными ядрами. Питательные каналы с четкими базофильными стенками (рис. 10). Наблюдалась пролиферация клеток и утолщение базального и волокнистого слоя надкостницы, образующих молодую костную ткань и местами врастающую в более старую. Остеоциты и питательные каналы встречались несколько реже в сравнении с предыдущими опытами. Стенки некоторых питательных каналов окружены слоем молодой костной ткани.

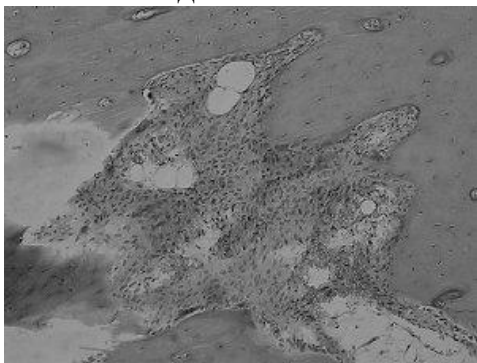


Рис. 8. Густое скопление остеобластов, формирующих молодую костную ткань. Опытная группа, 4 месяца восстановительного периода. Окраска гематоксилином и эозином. Ув.90.

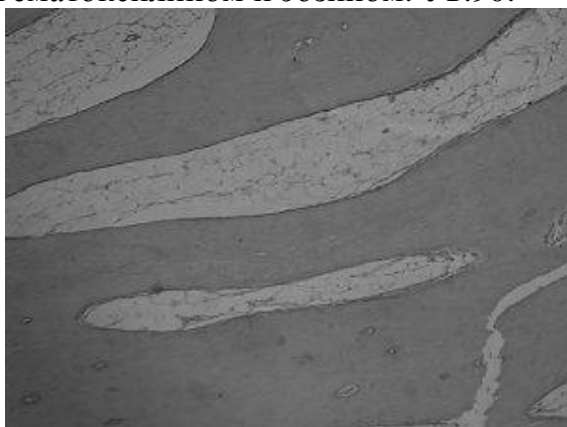


Рис. 9. Параллельно расположенные межбалочные пространства, преимущественно с жировым костным мозгом. Опытная группа, 4 месяца восстановительного периода. Окраска гематоксилином и эозином. Ув. 90.




Рис. 10. Базофилия стенок питательных каналов, оксифильное гомогенное межуточное вещество без линий склеивания. Опытная группа, 4 месяца восстановительного периода. Окраска гематоксилином и эозином. Ув. 90.

Результаты исследований элементного состава костной ткани в контрольной и опытной группах в сроки восстановительного периода от 1 месяца до 4 месяцев после проведенного ультрафонофореза хлористого лития представлены в таблице № 1.

Таблица 1 Содержание основных элементов костной ткани челюсти кроликов в различные сроки восстановления после ультрафонофореза хлористого лития ($M \pm m$)

Сроки восстановления костной ткани	Концентрация, атом %				
	Са	Р	О,	С	Другие элементы
1 месяц	10,0±0,4*	8,3±0,3*	36,0±3,0*	40,0±4,0	5,7±0,5*
1,5 месяца	11,0±0,2*	9,0±0,5*	35,0±4,0*	38,0±4,2	7,0±1,2
2 месяца	11,8±0,3*	10,1±0,2*	37,0±2,7*	36,0±3,4	5,1±0,8*
2,5 месяца	13,2±0,4*	10,9±0,2*	34,0±5,0	35,5±2,8	6,4±1,0
3 месяца	14,1±0,3*	11,3±0,4	32,5±3,5*	34,6±5,1	7,6±1,5
3,5 месяца	14,9±0,2	11,8±0,3	31,0±2,9	32,0±3,6	10,3±2,1
4 месяца	15,1±0,3	12,0±0,2	30,0±3,0	33,2±4,0	9,7±0,5
Контроль	15,0±0,2	12,0±0,4	29,5±2,2	33,5±2,5	9,0±1,0

Примечание: * различия показателей элементов костной ткани челюсти статистически достоверны ($P < 0,05$ — $0,01$) по сравнению с контролем.

При анализе данной таблицы №1 установлено статистически достоверное ($P < 0,05$ до $P < 0,01$) снижение по сравнению с контролем содержания в костной ткани челюсти экспериментальных животных кальция от 1 до 2,5 месяцев восстановительного периода и фосфора от 1, до 2 месяцев. И начиная с 2,5 месяцев по фосфору и с 3 месяцев по кальцию достоверных различий нет, что и подтверждается морфологически.

Заключение

На основании изучения элементного состава костной ткани нижней челюсти экспериментальных животных и морфологических данных можно отметить, что в процессе восстановления костной ткани кролика после проведения 10 процедур ультрафонофореза хлористого лития можно условно выделить некоторые периоды, без четкой границы переходящих друг в друга.

Первый период можно назвать подготовительный через 1 — 1,5 месяца после окончания эксперимента происходит мобилизация, пролиферация клеток костной ткани с намечающейся дифференцированной в сторону костеобразования. В этот же период заметна пролиферация клеток базального слоя надкостницы и ее гиперемии.

В следующий период 2 — 2,5 месяца на значительных участках формируется молодая костная ткань, что выражается в сильной мозаичности костной ткани в целом, базофилия линий склеивания, стенок питательных каналов, уменьшения «смазывания» фибрилярности межучасточного вещества, все эти изменения указывают на интенсивную реминерализацию костной ткани. Этот отрезок времени в функционировании нижней челюсти можно называть перестроочной стадией.

В период 3 — 3,5 месяца целесообразно рассматривать как один период наивысшей интенсивности образования молодой костной ткани

пролиферирующими остеобластами, клетками базального слоя надкостницы, вероятно, клетками адвентиции сосудов в питательных каналах и периодонта. Этот период плавно, без резких морфологических изменений переходит в заключительную стадию-стадию дифференцировки, созревания молодой костной ткани. Компенсаторные, приспособительные процессы наибольшего своего развития достигают на 4-ом месяце наблюдений.

Выводы

1. Ультрафонофорез хлористого лития не вызывает резких дистрофических, тем более некротических изменений в костной ткани и не подавляет ее компенсаторные механизмы, обусловленные ими приспособительные процессы проявляются с раннего постэкспериментального воздействия.
2. Через 3,5-4 месяца после проведенного физико-фармакологического вмешательства (ультрафонофореза LiCl) костная ткань и по структуре и элементному составу не отличалась от нормальной кости.
3. Полученные положительные экспериментальные результаты позволяют рекомендовать этот метод лечения в клинику.

Литература

1. Гунько, И.И., Величко, Л.С., Берлов, Г.А. Комплексное лечение зубочелюстных аномалий сформированного прикуса.-Минск: БГЭУ,2003.-290с.
2. Дедова, Л.Н., Никифорова, Л.А. Лекарственная вакуум-дарсонвализация — новый метод лечения болезней периодонта //Медицинский журнал.-2006.-№ 4.-С. 42-45.
3. Ефанов, О.И. Медицинская реабилитация больных с поражением челюстно-лицевой области // Медицинская реабилитация.-М.: Пермь: ИПК «Звезда», 1998.-Т. 2.-С. 476-532.
4. Ивашенко, С.В. Изменения в костной ткани при применении УВЧ индуктотермоэлектрофореза трилона Б // Здоровоохранение.-2000.-№4.-С. 15-16.
5. Комаров, Ф.Ф., Кумахов, М.А., Ташлыков И.С. Неразрушающийся анализ поверхности твердых тел ионными пучками.-Мн.: Университетское, 1987.-256 с.
6. Наумович, С.А., Гунько, И.И., Берлов, Г.А. Диагностика и лечение вертикальных аномалий.-Минск: БГЭУ, 2001.-118 с.
7. Терехова, Т.Н., Мельникова, Е.Н. // Современная стоматология.- 2000.-№1.-С.48-49.
8. Токаревич, И.В., Ламбин, М.Н., Левин, Г.М. Автоматизированная диагностика зубочелюстных аномалий // Современ. стоматология.-1997.-№3.-С. 26-33.
9. Улащик, В.С. Физико-фармакологические методы лечения и профилактики.-Минск: Беларусь.-1979.-223 с.