

И.Г.Германенко¹, Т.И.Лисицкая², С.У.Реут², С.К.Клецкий³, М.К.Недзьведь¹

**СЛУЧАЙ БЕШЕНСТВА У РЕБЕНКА:
КЛИНИЧЕСКАЯ МАНИФЕСТАЦИЯ, ТРУДНОСТИ ДИАГНОСТИКИ,
ПАТОМОРФОЛОГИЧЕСКАЯ КАРТИНА**

*УО «Белорусский государственный медицинский университет»¹,
УЗ «Городская детская инфекционная клиническая больница» г.Минска²,
УЗ «Городское клиническое патологоанатомическое бюро» г.Минска³*

□ Случай из практики

В статье на примере клинического случая бешенства у ребенка приведены клинико-морфологические признаки развития и исхода при данной инфекции.

Ключевые слова: бешенство, дети, диагностика, лечение, патоморфологическая картина

I.G.Germanenko, T.I.Lisickaya, S.U.Reut, S.K.Klecky, M.K.Nedzved

CASE OF RABIES IN A CHILD: CLINICAL MANIFESTATION, DIFFICULTIES OF DIAGNOSTIC, PATHOMORPHOLOGICAL PICTURE

In the article clinical-morphological characteristics of development and outcome of rabies are shown with the help of clinical case in a child

Key words: rabies, child, diagnostics, treatment, pathomorphological picture

Бешенство известно человечеству более тысячелетия как одно из наиболее опасных зоонозных заболеваний (болезнь, передаваемая от животных людям), которое вызывается вирусом и проявляется тяжелым поражением ЦНС и высоким риском летального исхода. По данным ВОЗ (2011) данная инфекция регистрируется более, чем в 150 странах мира, ежегодно вызывая около 55000 человеческих смертей. Основным источником инфицирования (99%) являются собаки. Среди людей, подвергшихся атаке со стороны предположительно больного животного, в 40 % случаев – это дети. К сожалению, и на сегодняшний день в случае развития симптомов болезни бешенство почти всегда заканчивается смертельным исходом, особенно при манифестации неврологической картины.

Известно, что инкубационный период бешенства от нескольких недель до 1-3 месяцев, однако он варьирует от 1 недели до 1 года. Первоначальными симптомами бешенства являются высокая температура и во многих случаях боль или необычные, необъяснимые ощущения покалывания, пощипывания или жжения (парестезия) в месте раны. По мере распространения вируса по центральной нервной системе развивается прогрессирующее, смертельное воспаление головного и спинного мозга. После продромального периода (от 2 до 10 дней), который протекает с неспецифическими симптомами в виде лихорадки, головной боли, недомогания и беспокойства, чувства боли или парестезии в месте укуса, в большинстве случаев развитие болезни возможно в виде двух форм. В первом случае отмечается преимущественно «буйное» бешенство-появляются признаки гиперактивности, возбуждения, гипервентиляции, приапизм, расстройство сознания, судороги, гиперсаливация, гидрофобия и иногда аэрофобия. Смерть наступает в результате кардиореспираторной остановки. При паралитической форме (около 30% всех случаев среди людей) заболевание развивается постепенно – онемение, слабость, парез, паралич мышц, начиная с места укуса или царапины, что нередко напоминает синдром Гийена-Барр. Затем медленно развивается кома и, в конечном итоге, наступает смерть. При данной форме чаще отмечаются ошибки диагностики (3. 4. 6).

Остаются проблемными вопросы диагностики бешенства. Тестов для обнаружения бешенства у людей до наступления клинических симптомов не существует, и до тех пор, пока не разовьются клинические признаки бешенства, постановка клинического диагноза может быть затруднена. Кроме того, к сожалению, остается и проблема прижизненной диагностики бешенства (1.2). Чаще диагноз верифицируется постмортально при исследовании мозга погибших людей или животных.

Своевременное промывание и правильная обработ-

ка раны после укуса, обращение за медицинской помощью, раннее начало введения антирабической вакцины, а в случае укусов в зонах обильной иннервации (голова, шея, руки) – дополнительно введение антирабического иммуноглобулина, может служить защитой от этой смертельной инфекции.

Приводим клинический пример бешенства у ребенка, ведение которого также вызывало много дискуссий в связи с трудностями прижизненной диагностики.

Девочка 6 лет поступила в УЗ «Городская детская инфекционная клиническая больница» г.Минска (Главный врач М.В.Соколова) 14.09.2011 года в 18:15. Жалобы при поступлении на повышение температуры, головную боль, рвоту, отказ от еды и питья, вялость, косоглазие. Заболела утром 12.09.11., когда повысилась температура тела до 38,2, появилась головная боль, рвота 1 раз. На следующие сутки рвота повторялась трижды, стойко температурила до 38,8-39,2°C, отказывалась от еды и питья. На третьи сутки (14.09.11.) появилось сходящееся косоглазие, вялость и бригадой скорой медицинской помощи девочка доставлена в стационар с диагнозом: ОРИ, гипертермия.

Из анамнеза жизни установлено, что ребенок от 1 беременности, 1 срочных родов с весом 3100 грамм; росла и развивалась соответственно возрасту. Из перенесенных заболеваний на первом году жизни атопический дерматит, в 2008 году ветряная оспа, редкие ОРИ.

Из анамнеза заболевания: в августе 2011 года девочка находилась в Гомельской области, где 26.08.2011 была укушена собакой (укус неспровоцированный). Ребенок с множественными укушенными ранами лица, укушено-рваной раной лба был доставлен в областную больницу, где была проведена первичная хирургическая обработка раны, наложены швы на рану лба. В этот же день начато введение инактивированной концентрированной очищенной культуральной антирабической вакциной (КОКАВ). Таким образом, к моменту появления неврологической симптоматики с момента укуса прошло 17 дней и из назначенного курса введено 4 дозы антирабической вакцины (последняя-за три дня до начала заболевания).

У собаки по экспертизе №196 от 27.08.2011 при микроскопии мазков из головного мозга методом ИФА были обнаружены специфические включения – гранулы желто-зеленого цвета разной формы и величины, свойственные возбудителю бешенства.

На момент поступления состояние девочки расценено как тяжелое, обусловленное неврологической симптоматикой, эндотоксикозом. Температура 39,2, положительные менингеальные симптомы (ригидность затылочных мышц, с-м Кернига, верхний Брудзинского), отмечается очаговая неврологическая симптоматика: сходящееся косоглазие, диплопия, девиация языка вле-

во, шаткость походки; пальце-носовую пробу выполняет с промахиванием. Сознание ясное. Кожные покровы бледно-розовые, сыпи нет. Со стороны внутренних

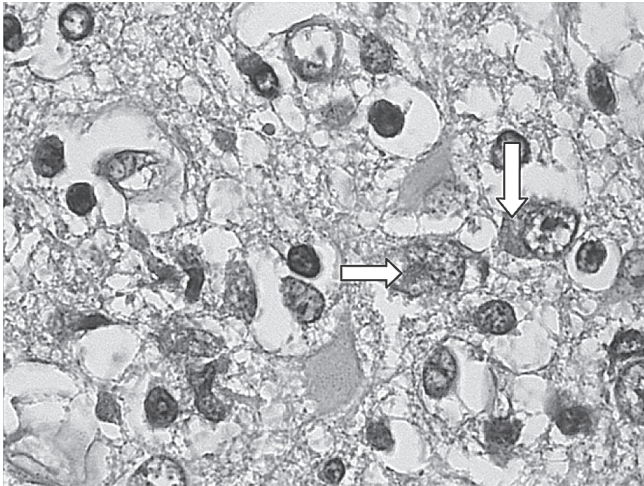


Рис.1. Эозинофильные тельца Негри в цитоплазме нейронов при бешенстве (стрелки). Окраска гематоксилином и эозином. Ув.252.

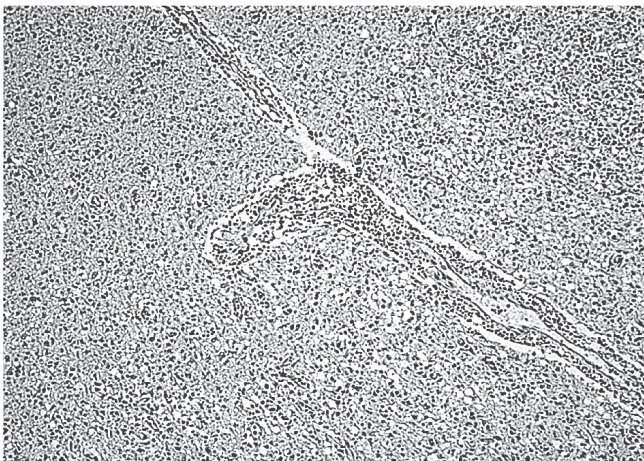

Рис.2. Рабический менингоэнцефалит: лимфоцитарная инфильтрация вирхов-робеновских пространств, многочисленные микроглиальные узелки. Окраска гематоксилином и эозином. Ув.63.

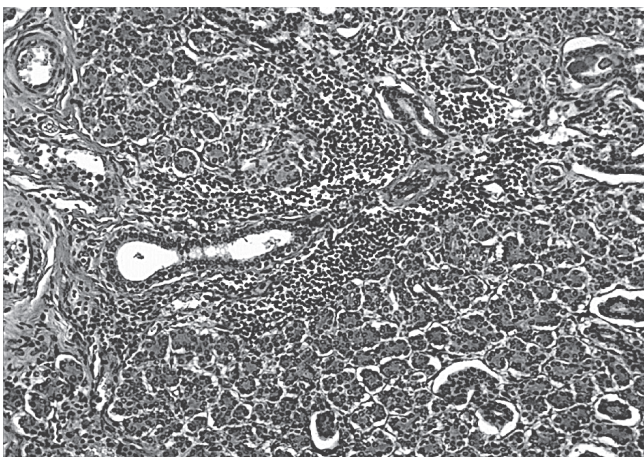


Рис.3. Лимфоцитарный сиалоаденит подчелюстной слюнной железы при бешенстве. Окраска гематоксилином и эозином. Ув.125.

органов без изменений. Лабораторно: в гемограмме лейкоцитоз 30,8 с нейтрофилезом (10% палочек, 76% сегментов), повышение СОЭ до 16 мм/ час; в биохимическом анализе крови-увеличение СРБ до 42 мг\л, снижение сывороточного железа до 2.4мкмоль\л; в коагулограмме без патологических изменений, в общем анализе мочи-кетоны на 1+, уд. вес 1020. Учитывая наличие менингеального синдрома выполнена люмбальная пункция, в ликворе цитоз $491 \cdot 10^6$ \л (100% нейтрофилы), белок 0.82 г\л, глюкоза 3,0 ммоль\л, хлориды 116 ммоль\л. С учетом клинко-лабораторных данных выставлен диагноз гнойного менингоэнцефалита. Назначена антибактериальная терапия цефтриаксоном (роцефин) в менингитной дозе, проводилась терапия отека мозга, симптоматическая терапия. Однако данные анамнеза, наличие грубой очаговой (стволовой) симптоматики не позволяли исключить бешенство или осложнение антирабической вакцинации. В плане дифференциального диагноза рассматривалось также туберкулезное повреждение головного мозга.

В динамике отмечалось быстрое прогрессирование стволковой симптоматики при сохраненном сознании: 15.09.11. двусторонний птоз, нарушение конвергенции обоих глаз, голос гнусавый, снижение глоточного рефлекса, периодически однотипные движения языком влево, четких парезов нет, сухожильные рефлексы высокие, особенно с ног, брюшные рефлексы слева не вызываются, справа низкие, патологических рефлексов нет; 16.09.11. сознание сохранено, двусторонний птоз, рефлекса с мягкого неба нет, нарастают явления дизартрии, появилось поперхивание, нарушение дыхания. СПР высокие, слева больше чем справа. В связи с прогрессированием бульбарных нарушений выполнена интубация, начата ИВЛ. Девочка продолжала стойко температурить выше 38°C (температура плохо снижалась жаропонижающими препаратами), сохранялись выраженные воспалительные изменения в гемограмме. По данным МРТ ГМ от 16.09.11. в проекции хвостатых ядер, наружной капсулы, в зоне четверохолмия отмечается патологическое усиление сигнала в T2 и FLAIR, что расценено как МР признаки токсических? метаболических? повреждений таламуса, а с учетом клиники и анамнеза не позволяло исключить рабический энцефалит.

Как уже отмечалось, имеются трудности прижизненной диагностики бешенства. Использована возможность проведения исследования слюны методом ИФА 16.09.11. (выполнен в институте ветеринарии) – получено свечение схожее со свечением вируса бешенства. Все вышеперечисленное, несмотря на воспалительные изменения ликвора, свидетельствовало в пользу бешенства, хотя отсутствовали такие «классические» признаки как светобоязнь, водобоязнь, слюнотечение. Было принято решение (девочка неоднократно осматривалась консилиумами с участием главных внештатных специалистов МЗ РБ, сотрудников кафедр детских инфекционных болезней, неврологии УО БГМУ и БелМАПО, врачей эпидемиологов) применить протокол Milwaukee для лечения бешенства. Согласно данным литературы нескольким (описано 6 случаев) больным бешенством, у которых применялся протокол, удалось выжить. Протокол впервые применен в 2004 году у 15-летней Джини Гис, имевшей клинику бешенства и не получившей антирабической вакцинации. Протокол Milwaukee включает комбинацию противовирусных,

□ Случай из практики

седативных препаратов и парентеральных анестетиков (5). Поскольку методика является агрессивной и может вызывать побочные эффекты, существуют строгие показания для применения протокола. Согласно протоколу бешенство не может быть диагностировано у пациентов: а) без лихорадки; б) с заболеванием, длящимся более 14 дней; в) с инкубационным периодом менее 10 дней и более 1 года; г) у тех, кто получил полный курс постэкспозиционной профилактики. В нашем клиническом случае эти критерии совпадали. Поэтому 16.09.11. девочка введена в кетаминую кому с одновременной седацией мидозоломом, энтерально назначены рибавирин и амантадин. Однако провести полный курс лечения рибавирином и амантадином не представилось возможным из-за развившегося пареза кишечника, в связи с чем терапия отменена на 3-и сутки. Одновременно проводилось частичное парентеральное питание (аминостерил-гепа, липовеноз, концентрированные растворы глюкозы со скоростью утилизации), продолжалась антибактериальная, симптоматическая терапия, вводился однократно внутривенный иммуноглобулин. Затем, отмечавшаяся с поступления тахикардия на фоне нормальных цифр АД, к 6-м суткам стала сменяться быстро прогрессирующей брадикардией и артериальной гипертензией. Это было расценено как побочное действие кетамина и девочка 22.09.11. выведена из кетаминевой комы. В неврологическом статусе после выведения из медикаментозной комы отмечаются явления энцефаломиелита: нет движений в конечностях, нет рефлексов, стопы свисают, нет менингеальных симптомов; болевая чувствительность отсутствует. Зрачки широкие (что описывается как ранний признак бешенства), реакции на свет нет. Приоткрывает глаза спонтанно и на речь, но быстро истощается.

Были проведены дополнительные обследования (ЭКГ, УЗИ сердца и внутренних органов, рентгенография ОГК, осмотр ЛОР-врача), которые не выявили значимых изменений. При осмотре окулиста 19.09.11. определены начальные проявления застоя диска зрительного нерва справа, затем и слева, с развившейся в дальнейшем атрофией зрительных нервов обоих глаз. Осмотрена фтизиатром, исключена туберкулезная этиология заболевания. Получены отрицательные результаты вирусологического исследования крови и ликвора на вирусы семейства герпесов, энтеровирусы, бактериологического обследования крови. При первоначальных отрицательных посевах ликвора в посевах от 19.09.11. (8-е сутки от момента заболевания) выделен золотистый стафилококк, что потребовало коррекции антибактериальной терапии (линезолид+меропенем). При повторных люмбальных пункциях отмечено снижение цитоза к 10-му дню до $39 \cdot 10^6$ клеток, из которых 11% нейтрофилы и 89% лимфоциты. К 14-м суткам произошла нормализация температуры, купированы явления пареза кишечника, улучшились показатели гемограммы (снижение лейкоцитоза до $14,7 \cdot 10^9$, нейтрофилия, но нарастание моноцитоза до 33%). С 16 суток от начала болезни (28.09.11.) отмечено выраженное слюнотечение. Неврологические нарушения прогрессировали и с 29.09.2011. констатировано отсутствие всяких реакций на внешние воздействия; зрачки средней величины, без реакции на свет; атония; арефлексия. На 24 сутки от начала болезни (с 05.10.11.) присоединились явления несахарного диабета, что расценено как неблагоприятный прогностический при-

знак. С 11.10.11. (30 сутки) вновь фебрильная лихорадка, прогрессировали гемодинамические нарушения (гипотония). К 20.10.11. в гемограмме резко вырос лейкоцитоз до $34,4 \cdot 10^9$ /л с нейтрофилией (п-16%, с-71%), отмечена тромбоцитопения и анемия, в биохимическом анализе крови увеличился уровень СРБ до 112 мг/л, из крови выделена *E. coli*. На фоне быстрого прогрессирования полиорганной недостаточности (мозговая кома, несахарный диабет, сердечно-сосудистая недостаточность, парез кишечника) на 44-е сутки от момента заболевания (61-е сутки с момента укуса) наступил летальный исход.

Таким образом, прогрессирующий синдром полиорганной недостаточности у ребенка с бешенством привел к летальному исходу. Однако отсутствие прижизненной диагностики бешенства оставляло вопросы об основном заболевании. Проведенные после смерти исследования ликвора (забор от 14.09.2011) и головного мозга (постмортально) на наличие РНК вируса бешенства методом обратной транскриптазы позволили выделить вирус бешенства.

При морфологическом исследовании головного мозга выявлены распространенные гипоксические и ишемические повреждения: в коре больших полушарий – псевдоламинарные некрозы с распространением на все слои, выпадение клеток Пуркинье в мозжечке. Аналогичным образом был изменен гиппокамп. Выявлена также диффузная реактивная гиперплазия астроцитов, очаги демиелинизации.

Тельца Негри, патогномичные для бешенства были обнаружены в отдельных нейронах подкорковых ядер и коры и представляли собой округлые или овальные четко очерченные зозинофильные внутрицитоплазматические включения в нейронах (рис.1).

Другими типичными изменениями, характерными для инфекции, вызываемой вирусом бешенства были лимфогистиоцитарный лептоменингит и периваскулярные лимфоцитарные инфильтраты в вирхов-робеновских пространствах, а также множественные диффузно расположенные в разных участках вещества головного мозга микроглиальные узелки (рис.2).

Ассоциированная с вирусом бешенства лимфоцитарная воспалительная инфильтрация вокруг выводящих протоков выявлена в подчелюстных слюнных железах.

Проведенные морфологические исследования позволили сформулировать патологоанатомический диагноз, где основным заболеванием определено: бешенство-диффузный альтеративно-продуктивный энцефаломиелит с периваскулярной лимфогистиоцитарной инфильтрацией вирхов-робеновских пространств, фокально-диффузный глиоз с формированием узелков из микроглии и гистиоцитов, диффузной астроцитарной реактивной гиперплазией, очагами демиелинизации, распространенный сателлитоз и гибель нейронов коры, подкорковых ядер, гиппокампа, клеток Пуркинье, нейронов ствола головного и шейного отдела спинного мозга, спонгиозоформные изменения белого вещества. цитоплазматические включения (тельца Негри) в нейронах подкорковых ядер и коры больших полушарий, лимфогистиоцитарный лептоменингит, неспецифический сиалоаденит подчелюстных слюнных желез.

Данный клинический пример свидетельствует о сохраняющейся угрозе инфицирования и развития тяжелой формы бешенства у ребенка после укуса собакой, несмотря на проведенный комплекс лечебно-профилактической вакцинации. Развитие заболевания протекало в первые недели без патогномичных симптомов (слюнотечение, водобо-

язнь), а отсутствие возможности проведения прижизненной диагностики заставляло проводить дифференциальный диагноз с другими заболеваниями. К сожалению, проведенное в полном объеме лечение, включая рекомендации протокола Milwaukee, не привело к благоприятному исходу, однако, вероятно, способствовало отсроченному развитию смерти.

Литература

1. Проблемы и перспективы прижизненной лабораторной диагностики бешенства / Н. П. Мишаева [и др.] // *Здравоохранение.* - 2008. - № 8. - С. 54-56
2. Мишаева, Н.П. Бешенство в Беларуси: история, проблемы, перспективы / Н.П. Мишаева // *Материалы Республиканской научно-*

практической конференции, посвященной 90-летию здравоохранения Республики Беларусь, Минск, 19 июня 2009 г. / редкол. В.И. Жарко [и др.]. – Минск, 2009. – С. 127-129

3. Manual of Childhood Infection. Chief editor Mike Sharland. Third edition / OXFORD University press, 2011. Chapter 98, p.683-686

4. Presumptive abortive human rabies – Texas 2009 // *JAMA*, 2010, Vol 303, № 17, p.1690-1693

5. Medical college of Wisconsin. Milwaukee rabies protocol V3 // 2009, last update 22.06.2009, www.medscape.com

6. Human rabies encephalitis following bat exposure: failure of therapeutic coma. Teaching case report // *CMAJ*, 2008 – p557-571

7. Recovery of a patient from clinical rabies – Wisconsin, 2005 // *MMWR*, 2004, 53: 1171-1173

Поступила 7.02.2012 г.