

*А. М. Решетская, Е. О. Моисеенко, О. С. Шашкова, Н. В. Звенигородская,
А. В. Звенигородская, Н. Н. Сиянко, М. Е. Нешистая, Т. Л. Горохова,
Н. С. Лапушкин*

Диагностическая эффективность физикального обследования области сердца и электрокардиографии в выявлении гипертрофии левого желудочка

*УО «Гомельский государственный медицинский университет», г. Гомель,
Республика Беларусь*

Ключевые слова: артериальная гипертония, гипертрофия левого желудочка.

Произведено исследование 50 больных с артериальной гипертонией. Клинические признаки гипертрофии левого желудочка имели место у 40 (80%) больных с артериальной гипертонией, электрокардиографические признаки - 30 (60%). Показатель «диагностическая эффективность» физикального исследования области сердца в выявлении гипертрофии левого желудочка составил 88%, электрокардиографии - 73,8%. Наиболее высокой диагностической значимостью в выявлении гипертрофии левого желудочка обладают смещение верхушечного толчка влево, резистентный верхушечный толчок, смещение левой границы сердца влево, увеличение поперечника относительной тупости сердца, приглушение тонов сердца, ослабление I тона на верхушке сердца. Увеличение поперечника относительной тупости сердца, смещение левой границы сердца влево и ослабление I тона на верхушке сердца, резистентность верхушечного толчка можно рассматривать как достоверные физикальные признаки гипертрофии левого желудочка, смещение верхушечного толчка влево, выявленного путем осмотра или пальпации, приглушение тонов сердца – относительно достоверный признак (является достоверным при наличии других физикальных признаков гипертрофии левого желудочка), а изменение высоты, силы верхушечного толчка, смещение правой границы сердца вправо – косвенный признак гипертрофии левого желудочка.

Введение. Гипертрофия левого желудочка является независимым фактором риска развития сердечно – сосудистых осложнений [11]. Распространенность гипертрофии левого желудочка в общей популяции составляет 2,1%. У больных с артериальной гипертонией частота встречаемости гипертрофии левого желудочка (гипертонического сердца, гипертонической болезни сердца [6]) составляет 50 – 70% (Cooper и соавт., 1990; Ostrzega и соавт., 1989).

Формирование гипертрофии левого желудочка у больных с артериальной гипертонией определяется тяжестью и длительностью артериальной гипертонии, возрастом, полом, массой тела человека. Так, у мужчин в возрасте моложе 60 лет она составляет 1,5 - 9,7%, у женщин — 0,7 - 3,1%, у мужчин в возрасте 60 лет и старше — 11,6 - 25,0%, женщин — 3,1 - 20,6% [8]. Наличие электрокардиографических признаков гипертрофии левого желудочка увеличивает риск развития ишемической болезни сердца, инсульта, сердечной

недостаточности, перемежающейся хромоты в 3 раза, нарушений ритма сердца и внезапной смерти – в 5 - 6 раз, инфаркта миокарда и общей летальности – в 7 раз (Шляхто Е. В., 2000). Пятилетняя летальность больных с артериальной гипертонией и гипертрофией левого желудочка составляет в возрасте 35 - 64 лет у мужчин 35%, у женщин - 20%, в более старших возрастных группах – 50% и 35% соответственно (W. Kannel и соавт., 1970) [13]. Гипертрофия левого желудочка увеличивает вероятность смерти у мужчин в 3,9 раза, у женщин - в 4,1 раза. Увеличение массы левого желудочка на 50 г на 1 м² поверхности тела сопровождается увеличением 4 - летнего риска сердечно -сосудистых осложнений в 2,2 раза среди женщин и в 1,7 раза среди мужчин. При этом, с каждым увеличением массы миокарда левого желудочка на 39 кг/м² вероятность развития сердечно - сосудистых осложнений у больных с артериальной гипертонией возрастает на 40% (P. Verdecchia и соавт., 2001). Выживаемость больных с гипертрофией левого желудочка значительно хуже, чем без гипертрофии левого желудочка - 81,9% по сравнению с 89,2% соответственно в течение 5 лет наблюдения (J. Sullivan и соавт., 1993). Вероятность смерти от любой причины возрастает при индексе массы миокарда левого желудочка более 116 г/м² (Фремингемское исследование) [9]. Наименьшая частота осложнений регистрируется у лиц с концентрической и эксцентрической гипертрофией левого желудочка (M. Koren, 1991) [9]. Следует отметить, что вероятность развития сердечно - сосудистых осложнений у больных с вольтажными признаками гипертрофии левого желудочка в сочетании с отрицательным зубцом Т (или депрессией сегмента ST и отрицательным зубцом Т) возрастает в 2 - 4 раза [9].

Частота выявления гипертрофии левого желудочка определяется состоянием миокарда левого желудочка, применяемыми методами исследования (физикальными, инструментальными) [6]. Физикальное исследование области сердца является одним из обязательных этапов исследования больных [2]. Однако диагностическая информативность отдельных физикальных признаков гипертрофии левого желудочка у больных с артериальной гипертонией не достаточно широко изучена. К инструментальным методам исследования, направленным на выявлении гипертрофии левого желудочка, относятся электрокардиография, эхокардиография (скопия), контрастная вентрикулография, компьютерная томография, ядерно - магнитный резонанс. Из них наиболее часто применяется электрокардиография [4, 8, 7, 9]. Известно, что электрокардиографические признаки гипертрофии левого желудочка отличаются высокой специфичностью (95 – 100%) и низкой чувствительностью (11 – 54%). Выявляемость гипертрофии левого желудочка при артериальной гипертонии зависит от используемых электрокардиографических признаков. Так, гипертрофия левого желудочка при использовании корнелльского критерия устанавливается в 46% случаев (J. Gottdiener и соавт., 1994). Изучение диагностической значимости физикального исследования области сердца у больных с артериальной гипертонией по сравнению с электрокардиографическими данными в выявлении гипертрофии левого желудочка является обоснованным и актуальным.

Задачи исследования: изучить диагностическую эффективность физикального обследования области сердца и электрокардиографии в выявлении гипертрофии левого желудочка у больных с артериальной гипертонией.

Материалы и методы исследования. Произведено обследование 50 больных с артериальной гипертонией, проходивших лечение в учреждении здравоохранения «Гомельский областной клинический госпиталь инвалидов Отечественной войны». Из них 45 (90%) больных было с артериальной гипертонией 2 степени и 5 (10%) - артериальной гипертонией 3 степени, 8 (16%) - женщин и 42 (84%) - мужчины. Средний возраст обследуемых составил $56,54 \pm 9,74$ лет. Измерение артериального давления производилось по методу Н. С. Короткова [2, 4]. Физикальное обследование области сердца включало осмотр области сердца (определение локализации верхушечного толчка), пальпацию (определение свойств верхушечного толчка), перкуссию (определение расположения правой, левой и верхней границ сердца) и аускультацию области сердца (оценку тонов сердца, выявление шумов сердца) [2]. Всем больным была выполнена электрокардиография в двенадцати отведениях на аппаратах Fukuda и Bioset. Гипертрофия левого желудочка устанавливалась по наличию качественных и количественных критериев [8]. Статистическая обработка данных выполнялась в программе Microsoft Office Excel 2003, Statistica 6.0. Связь клинических признаков гипертрофии левого желудочка с обследуемой группой изучалась в кластерном древовидном анализе с определением расстояния связи (d). Взаимосвязь клинических и электрокардиографических признаков гипертрофии левого желудочка изучалась методом непараметрического корреляционного анализа Спирмена (r). Степень связи устанавливалась как слабая при $r < 0,3$, средняя - $0,3 \leq r \leq 0,7$, достоверность связи - при $p < 0,05$. Диагностическая эффективность физикального обследования области сердца и электрокардиографии в выявлении гипертрофии левого желудочка определялась по показателям чувствительность, специфичность, прогностичность положительного или отрицательного результатов, «диагностическая эффективность».

Результаты исследования и обсуждение. Результаты физикального обследования области сердца у больных с артериальной гипертонией показали, что признаки гипертрофии левого желудочка имели место в 40 (80%) случаев, что не противоречит литературным данным [5, 4, 6]. Из них наиболее распространенными были увеличение поперечника относительной тупости сердца (16 (32%)), смещение левой границы сердца влево (9 (18%)), смещение верхушечного толчка влево (9 (18%)), приглушение тонов сердца (17 (34%)), ослабление 1 тона на верхушке сердца (14 (28%)), наличие резистентного верхушечного толчка (6 (12%)) (таблица 1.) [10].

Таблица 1. Физикальное обследование области сердца у больных с артериальной гипертонией (п, %).

Осмотр, пальпация, перкуссия и аускультация области сердца	Распространенность (%)
1. Осмотр области сердца.	
1.1. Локализация верхушечного толчка: - в 5 межреберье на 1 - 2 см внутри от левой срединно-ключичной линии, - смещен влево.	32 (64%) 9 (18%)
2. Пальпация области сердца.	
2.1. Локализация верхушечного толчка: - в 5 межреберье на 1 - 2 см внутри от левой срединно-ключичной линии, - смещен влево.	32 (64%) 9 (18%)
2.2. Площадь верхушечного толчка: - нормальная (1 - 2 см ²), - разлитой (более 2 см ²).	32 (64%) 4 (8%)
2.3. Высота верхушечного толчка: - умеренной высоты, - высокий, - низкий.	30 (60%) 3 (6%) 3 (6%)
2.4. Сила верхушечного толчка: - умеренной силы, - слабый, - сильный.	30 (60%) 7 (14%) 2 (4%)
2.5. Резистентность верхушечного толчка: - мало резистентный, - резистентный.	25 (50%) 6 (12%)
3. Перкуссия области сердца.	
3.1. Правая граница сердца на 1 - 2 см снаружи от правого края грудины в 4 межреберье.	44 (88%)
3.2. Левая граница сердца: - на 1 - 2 см внутри от левой срединно-ключичной линии в 5 межреберье, - смещена влево,	41 (82%) 2 (4%)
3.3. Верхняя граница сердца по верхнему краю 3 ребра.	44 (88%)
3.4. Поперечник относительной тупости сердца: - в норме (11 - 13 см), - увеличен (более 13 см).	34 (68%) 5 (10%)
4. Аускультация области сердца.	
4.1. Тоны сердца приглушены.	17 (34%)
4.2. Ослабление I тона на верхушке сердца.	14 (28%)
4.3. Акцент II тона на аорте.	12 (24%)

Кластерный анализ результатов физикального обследования области сердца показал, что все приведенные данные были высоко характерны для больных с артериальной гипертонией (расстояние связи (d) менее 3,3) (рисунок 1.).

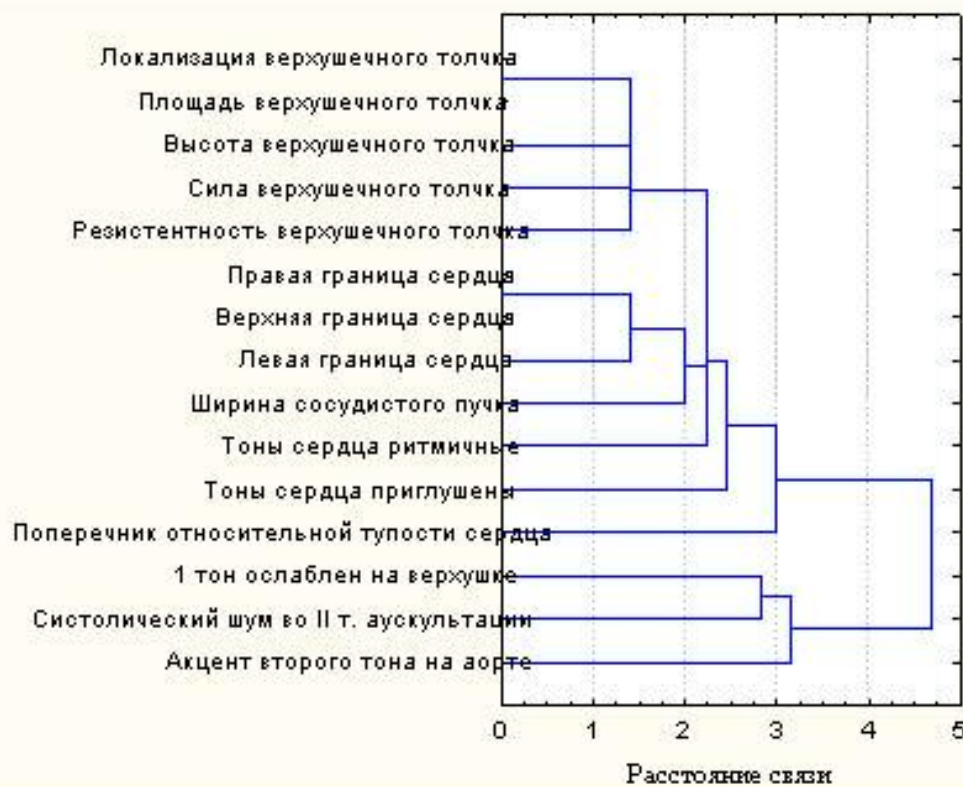


Рисунок 1. Кластерный анализ результатов физикального обследования области сердца у больных с артериальной гипертонией (расстояние связи).

В литературе описаны две группы электрокардиографических критериев гипертрофии левого желудочка: качественные и количественные (вольтажные) критерии. Качественные электрокардиографические признаки свидетельствуют о возможной гипертрофии левого желудочка, количественные - указывают на наличие определенной гипертрофии левого желудочка и являются более точными [8]. К количественным критериям относятся критерий Соколова – Лайона ($S V1 + R V5$ или $V6$) > 35 мм (чувствительность 22%, специфичность 100%), Корнелла ($R aVL + S V3$) > 28 мм у мужчин и > 20 мм у женщин (чувствительность 42%, специфичность 96%), признак Губнера – Унгейлейдера ($R I + S III$) > 25 мм, амплитуда зубца $R aVL > 11$ мм, амплитуда зубца $R V5 - V6 > 27$ мм [4, 8, 7]. Орловым В. Н. подробно описаны две группы (А и Б) модифицированных и дополненных количественных электрокардиографических критериев гипертрофии левого желудочка, разработанных З. И. Янушкевичусом и З. И. Шилинскайте (1973), тактика установления гипертрофии левого желудочка при наличии нескольких электрокардиографических критериев из разных групп [7].

Результаты выполненного исследования показали, что электрокардиографические признаки гипертрофии левого желудочка имели

место у 30 (60%) больных с артериальной гипертонией. Из них, у 28 (56%) больных с артериальной гипертонией были физикальные признаки гипертрофии левого желудочка. Изучение взаимосвязи клинических и электрокардиографических признаков гипертрофии левого желудочка показало, что электрокардиографические признаки гипертрофии левого желудочка коррелировали с увеличением поперечника относительной тупости сердца ($r = 0,51$, $p = 0,036$), наличием резистентного верхушечного толчка ($r = 0,52$, $p = 0,041$), смещением левой границы сердца влево ($r = 0,61$, $p = 0,009$), ослаблением I тона на верхушке сердца ($r = 0,50$, $p = 0,028$) [10].

Диагностическая эффективность физикального обследования области сердца и электрокардиографии в выявлении гипертрофии левого желудочка у больных с артериальной гипертонией изучалась по показателям чувствительность ($A/(A+C)*100\%$), специфичность ($D/(C+D)*100\%$), прогностичность положительного ($A/(A+B)*100\%$) или отрицательного ($D/(C+D)*100\%$) результатов, показателю «диагностическая эффективность» $(A+D)/(A+B+C+D)$, где А и С - истинноположительный и ложноотрицательный результаты при обследовании больных соответственно, В и Д – ложноположительный и истинноотрицательный результаты при обследовании контрольной группы лиц. Чувствительность - это доля больных, у которых выявлен определенный симптом, специфичность – частота отсутствия симптома у здоровых [5].

Результаты проведенного исследования указывают на высокую диагностическую эффективность физикального исследования области сердца в выявлении гипертрофии левого желудочка у больных с артериальной гипертонией. Так, физикальное обследование области сердца обладало высокой чувствительностью - 80%, специфичностью – 80%, прогностичностью положительного и отрицательного результатов – 100% и 80% соответственно, «диагностическая эффективность» составляла - 88%. Наиболее высокой диагностической значимостью обладали следующие физикальные признаки гипертрофии левого желудочка: смещение верхушечного толчка влево (выявленного путем осмотра или пальпации), резистентность верхушечного толчка, смещение левой границы сердца влево, увеличение поперечника относительной тупости сердца, приглушение тонов сердца, ослабление I тона на верхушке сердца. Так, показатель чувствительности для смещения верхушечного толчка влево, выявленного путем осмотра или пальпации, составлял 18%, специфичность - 42,3%, прогностичность положительного результата – 100%, прогностичность отрицательного результата – 42,3%, «диагностическая эффективность» – 48,8%. Следует отметить, что локализация верхушечного толчка зависит от положения тела больного, патологии органов средостения (пневмоторакс, ателектаз легкого и другие). Чувствительность резистентного верхушечного толчка составила 12%, специфичность - 40,5%, прогностичность положительного результата – 100%, прогностичность отрицательного результата – 40,5%, «диагностическая эффективность» – 45%. Чувствительность смещения левой границы сердца влево (в норме – левая граница сердца расположена в V межреберье на 1,0 – 1,5 см кнутри от левой срединно – ключичной линии, образована левым желудочком [7]) составила 18%, специфичность – 42,3%,

прогностичность положительного результата – 100%, прогностичность отрицательного результата – 42,3%, «диагностическая эффективность» – 48,8%. Показатель чувствительности для увеличения поперечника относительной тупости сердца (поперечник относительной тупости – это сумма расстояний от правой границы сердца в IV межреберье до передней срединной линии и расстояния от левой границы сердца, измеренной в V межреберье, до срединной линии, в норме составляет 11 – 13 см) составил 32%, специфичность – 46,9%, прогностичность положительного результата – 100%, прогностичность отрицательного результата – 46,9%, «диагностическая эффективность» – 57,5%. Чувствительность аускультативного признака гипертрофии левого желудочка приглушение тонов сердца составила 34%, специфичность – 46,8%, прогностичность положительного результата – 94,4%, прогностичность отрицательного результата – 46,8%, «диагностическая эффективность» – 57,5%. Следует отметить, что приглушение тонов сердца может быть обусловлено внесердечными причинами (толщиной грудной клетки, левосторонним гидро-, пневмотораксом и другими). Ослабление I тона на верхушке сердца обладало низкой чувствительностью – 28%, умеренной специфичностью - 44,6%, высокой прогностичностью положительного результата – 87,5% - 100%, умеренной прогностичностью отрицательного результата – 44,6% и «диагностической эффективностью» – 53,8%.

Чувствительность изменения высоты верхушечного толчка (высокий, низкий) и его силы (сильный, слабый) в выявлении гипертрофии левого желудочка у больных с артериальной гипертонией составляла 8% - 10%, специфичность - 39,5% - 40%, прогностичность положительного результата – 100%, прогностичность отрицательного результата – 39,5% - 40%, «диагностическая эффективность» – 42,5% - 43,8% соответственно. Чувствительность изменения площади верхушечного толчка (разлитой, ограниченный) составила 14%, специфичность - 41,1%, прогностичность положительного результата – 100%, прогностичность отрицательного результата – 41,1%, «диагностическая эффективность» – 46,3%. Таким образом, изменение высоты, силы, площади верхушечного толчка обладает низкой информативностью в выявлении гипертрофии левого желудочка. Изменение высоты, силы верхушечного толчка, его площади может быть обусловлено избыточной массой тела (изменением толщины грудной клетки), патологией органов дыхания, заболеваниями органов средостения и другими причинами [2]. Чувствительность смещения правой границы сердца вправо (в норме – правая граница сердца расположена в IV межреберье не более чем на 1 см кнаружи от правого края грудины, образована аортой [2]) составила 12%, специфичность - 40,5%, прогностичность положительного результата – 100%, прогностичность отрицательного результата – 40,5%, «диагностическая эффективность» – 45%. Известно, что смещение правой границы сердца вправо при гипертрофии левого желудочка происходит на поздних стадиях заболевания, и свидетельствует о выраженной гипертрофии миокарда левого желудочка, развитии его дилатации, формировании относительных «пороков» сердца. На ранних стадиях гипертрофии левого желудочка происходит смещение только левой границы

сердца влево. Смещение правой границы сердца происходит при патологии органов дыхания (левосторонний гидро-, пневмоторокс, ателектаз правого легкого), заболеваниях органов средостения (опухолемом процессе), патологии диафрагмы (нарушение иннервации, релаксация правого купола) и других причинах [2].

Изучение диагностической эффективности электрокардиографии в выявлении гипертрофии левого желудочка у больных с артериальной гипертензией показало, что чувствительность данного метода составляла 60%, специфичность – 49,2%, прогностичность положительного результата – 96,8%, прогностичность отрицательного результата – 49,2%, «диагностическая эффективность» – 73,8%. Согласно литературным данным, эхокардиография в 2 – 10 раз является более чувствительным методом выявления гипертрофии левого желудочка чем электрокардиография. Так, у 23 – 58% больных с электрокардиографическими признаками гипертрофии левого желудочка отсутствуют ее эхоскопические признаки (LIFE, 2000), что связано с наиболее ранними изменениями геометрии и структуры левого желудочка, включающими растяжение миоцитов, миокардиофиброз, уменьшение числа коронарных капилляров, которые не всегда сопровождаются изменением толщины стенок [3]. Частота гипертрофии левого желудочка по данным эхокардиоскопии в общей популяции составляет 16% среди мужчин и 19% среди женщин, а среди больных с артериальной гипертензией старше 40 лет - 13 - 62% в зависимости от возраста и пола (Фремингемское исследование, W. Kannel и соавт., 1987, 1998; D. Levy и соавт., 1988) [13]. Более точным методом выявления гипертрофии левого желудочка по сравнению с эхоскопическим методом является магнитно - резонансная томография. В работах Missouriis и соавт. (1996) показано, что эхоскопическое исследование сердца по сравнению с магнитно - резонансной томографией дает завышенные значения массы миокарда левого желудочка на 18 – 39%, которые могут отличаться при повторных исследованиях на 8 – 15% (C. Stollberger, 1996).

Таким образом, учитывая высокую частоту встречаемости физикальных признаков гипертрофии левого желудочка, значения показателей диагностической эффективности физикального обследования области сердца, взаимосвязь физикальных признаков гипертрофии левого желудочка с электрокардиографическими признаками увеличение поперечника относительной тупости сердца, смещение левой границы сердца влево и ослабление I тона на верхушке сердца, резистентность верхушечного толчка можно отнести к достоверным физикальным признакам гипертрофии левого желудочка, смещение верхушечного толчка влево, выявленного путем осмотра или пальпации, приглушение тонов сердца – к относительно достоверному признаку (является достоверным при наличии других физикальных признаков гипертрофии левого желудочка), а изменение высоты, силы верхушечного толчка, смещение правой границы сердца вправо – к косвенным признакам гипертрофии левого желудочка.

Выводы. У больных с артериальной гипертензией высокая частота встречаемости гипертрофии левого желудочка (80% - по данным физикального

обследования области сердца, 60% - по данным электрокардиографии). Физикальное обследование области сердца обладает более высокой диагностической значимостью в выявлении гипертрофии левого желудочка по сравнению с электрокардиографией. Так, показатель «диагностическая эффективность» физикального обследования области сердца в выявлении гипертрофии левого желудочка у больных с артериальной гипертензией составлял 88%, электрокардиографии – 73,8%. Из физикальных признаков гипертрофии левого желудочка наиболее высокой диагностической значимостью обладали смещение верхушечного толчка влево, резистентный верхушечный толчок, смещение левой границы сердца влево, увеличение поперечника относительной тупости сердца, приглушение тонов сердца, ослабление I тона на верхушке сердца. Увеличение поперечника относительной тупости сердца, смещение левой границы сердца влево, резистентность верхушечного толчка, ослабление I тона на верхушке сердца являются достоверными признаками гипертрофии левого желудочка, смещение верхушечного толчка влево, выявленного путем осмотра или пальпации, приглушение тонов сердца – относительно достоверным признаком гипертрофии левого желудочка, изменение высоты и силы верхушечного толчка, смещение правой границы сердца – косвенные признаки гипертрофии левого желудочка. Больным с артериальной гипертензией и косвенными физикальными признаками гипертрофии левого желудочка, отсутствии электрокардиографических признаков гипертрофии левого желудочка для определения состояния миокарда левого желудочка можно рекомендовать применение других более информативных инструментальных методов исследования. Точное определение состояния миокарда необходимо при решении экспертных вопросов (определение годности к прохождению службы, вида воинских обязанностей) у лиц призывного возраста при направлении их нахождение службы в Армии, при выполнении дозированной физической нагрузки в спортивной медицине, в процессе реабилитации больных.

Литература

1. Белоусов, Ю. Б. Поражение органов – мишеней при артериальной гипертензии / Ю. Б. Белоусов // Терапевтический архив. 1997. № 8. С. 73–75.
2. Ивашкин, В. Т. Пропедевтика внутренних болезней / В. Т. Ивашкин, А. А. Шептулин / Москва «МЕДпресс-информ», 2005. С. 82–105.
3. Карпов, Р. С. Молекулярно-генетический анализ гипертрофии миокарда левого желудочка / Р. С. Карпов, К. В. Пузырев // Кардиология. 2001. № 6. С. 25–30.
4. Кобалава, Ж. Д. Секреты артериальной гипертензии: ответы на ваши вопросы / Ж. Д. Кобалава, К. М. Гудков. М., 2004. С. 77–154, 175–176.
5. Луд, Н. Г. Основы науковедения / Н. Г. Луд, А. П. Солодков, В. А. Косинец / Витебск, 2007. Глава 7. (Статистический анализ в биомедицинских исследованиях). С. 146–168.
6. Огороков, А. Н. Диагностика болезней внутренних органов / А. Н. Огороков. М.: «Медицинская литература», 2003. С. 97–123.

7. Орлов, В. Н. Руководство по электрокардиографии / В. Н. Орлов. М.: «Медицинское информационное агентство», 2006. С. 116–126.
8. Преображенский, А. В. Гипертрофия левого желудочка при гипертонической болезни. Часть II. Прогностическое значение гипертрофии левого желудочка / А. В. Преображенский [и др.] // Кардиология. 2003. № 10. С. 99–104.
9. Преображенский, А. В. Гипертрофия левого желудочка при гипертонической болезни. Часть II. Прогностическое значение гипертрофии левого желудочка / А. В. Преображенский [и др.] // Кардиология. 2003. № 11. С. 98–101.
10. Решетская, А. М. Клинические и ЭКГ – признаки гипертрофии левого желудочка у пациентов с артериальной гипертонией / А. М. Решетская [и др.] // Проблемы здоровья и экологии. 2008. № 4 (18). С. 51–56.
11. Arnold, L. Изменение массы миокарда левого желудочка может служить важным показателем прогноза / L. Arnold / В кн.: Международные направления в исследовании артериальной гипертонии. М., 2000. Вып. 12 : 14–17.
12. Bielen, E. Inheritance of heart structure and physical exercise capacity: a study of left ventricular structure and exercise capacity in 7-year-old twins / E. Bielen, R. Fagard, A. Amery // Eur. Heart J. 1990; 11:7–16.
13. Kannel, W. B. Left ventricular hypertrophy as a risk factor in arterial hypertension / W. B. Kannel // Eur. Heart J. 1996. 13 (Suppl. D): 82–88.