

ВЛИЯНИЕ АМИНОКИСЛОТ НА СТРУКТУРУ МИОКАРДА ПРИ КОНСЕРВАЦИИ СЕРДЦА В ГИПОТЕРМИЧЕСКИХ УСЛОВИЯХ

Республиканское унитарное предприятие
«Научно-практический центр гигиены»

В работе анализируется структура миокарда крыс Wistar после трех или шести часов гипотермической консервации сердца в растворе Кребса-Хенселейта с добавлением композиции аминокислот L-триптофан-L-аргинин или L-гистидин/L-аргинин, или аминокислоты L-аргинин. Контролем служил миокард, хранившийся в течение трех или шести часов в растворе Кребса-Хенселейта с добавлением аминокислот L-гистидин-L-триптофан, входящих в состав Кустодиола. Морфометрические исследования проводились с помощью световой микроскопии с оценкой стереотипных самостоятельных форм острого повреждения кардиомиоцитов по 5-и бальной системе.

Показано, что включение композиции аминокислот триптофан-аргинин в состав консервирующего раствора значительно уменьшило степень морфологических повреждений кардиомиоцитов по сравнению с гистидин-триптофановой композицией ($p < 0,001$). Включение аминокислоты аргинин, а так же композиции аминокислот гистидин/аргинин не привело к сокращению патологических изменений в миокарде.

Ключевые слова: ишемия, аминокислоты, кардиомиоциты, морфологические изменения.

A. V. Iovve, V. F. Kardash

INFLUENCE OF AMINO ACIDS ON THE MYOCARDIUM STRUCTURE DURING THE HYPOTHERMIC HEART CONSERVATION

Structure of Wistar rat myocardium after 3 or 6 hours of hypothermic heart preservation in Krebs-Henseleit solution with L-amino acid Arginine or combinations of L-tryptophan/L-arginine, or L-histidine/L-arginine was analyzed. Myocardium stored for 3 or 6 hours in Krebs-Henseleit solution with the amino acid L-histidine-L-tryptophan comprising the Custodiol served as a control. Stereotypical independent forms of acute cardiomyocyte damage were evaluated by the 5-point system with light microscopy.

It was shown that the degree of cardiomyocytes damage was significantly ($p < 0.001$) diminished with the heart preservation in solution with L-tryptophan/L-arginine compared with histidine-tryptophan composition. Inclusion of the amino acid arginine, as well as composition histidine/arginine to the preservation solution did not lead to a reduction of pathological changes in the myocardium.

Key words: Ischemia, amino acids, cardiomyocytes, morphological changes.

Главным препятствием на пути длительной консервации органов являются патологические изменения в клетках в условиях ишемии. Есть две основные стратегии по дальнейшему улучшению результатов консервациидонорского сердца: сокра-

щение времени холодовой ишемии и оптимизация рецептур консервирующих растворов [8].

Снижением температуры хранения изолированных органов и тканей удается снизить скорость образования свободных радикалов, активность протеоли-

тических ферментов и процесса перекисного окисления липидов (ПОЛ) – ключевого механизма клеточного повреждения. Надежность противоишемической защиты органа повышается при включении в состав консервирующих сред биологически активных веществ. За последние десятилетия накопились данные о том, что аминокислоты являются не только структурными компонентами белков, но и сами могут играть роль сигнальных молекул, тем самым являясь значимым звеном в механизме поддержания важнейших гомеостатических функций организма [2].

Эффективность аминокислот для защиты миокарда от ишемических повреждений продемонстрирована для таких аминокислот как аспарат и глутамат [6]. В качестве средств, поддерживающих метаболизм миокарда, в кардиоплегических растворах помимо глутамата применяется триптофан. Гистидин считается компонентом органической буферной системы [8]. Перечисленные выше аминокислоты обладают антиоксидантными или антигипоксантами свойствами [4]. Однако данные свойства аминокислот не учитываются при разработке состава растворов для консервации сердца.

Кроме того, в настоящее время показано, что в защите миокарда важное значение имеет метаболизм оксида азота [5]. Поэтому является перспективным оценка влияния аргинина на состояние миокарда, поскольку данная аминокислота относится к ингибиторам NOS (или ингибиторамосновных путей образования активных форм кислорода) [1].

Целью нашего исследования было изучение противоишемического влияния аминокислоты аргинин и ее сочетаний с другими аминокислотами на морфологическую структуру миокарда крысы при холодной консервации сердца.

Материалы и методы

В основу работы положены экспериментальные исследования на 64 половозрелых самцах крыс Wistar массой 250–300 г, содержащихся в стандартных условиях вивария, с соблюдением правил гуманного обращения с лабораторными животными [7]. Животные были рандомизированы на 8 групп по 8 животных в каждой (таблица 1). Забор сердец для исследований осуществлялся в условиях тиопенталового наркоза (100 мкг/кг), с предварительным отмыванием от клеток крови холодным опытным раствором. Сердца консервировались в соответствующем опытным растворе при температуре 4 °С в течение 3 и 6 часов, после чего проводилось гистологическое исследование. Консервирующие растворы готовились на основе раствора Кребса-Хенселейта с добавлением аминокислот. Контролем служил миокард, хранившийся соответствующее время в растворе Кребса-Хенселейта с добавлением аминокислот L-гистидина (27,9289 г) и L-триптофана (408,5 мг) (на 1 л раствора) в условиях гипотермии – группы К3 и К6.

Таблица 1. Характеристика групп сравнения

Группа	Время консервации	Консервирующий раствор
ТА3	3 часа	Кребс-Хенселейт с включением композиции аминокислот L-триптофан-L-аргинин (2 мМ/4 мМ на 1 л раствора)
ТА6	6 часов	
ГА3	3 часа	Кребс-Хенселейт с включением композиции аминокислот L-гистидин-L-аргинин (180 мМ/4 м на 1 л раствора)
ГА6	6 часов	
А3	3 часа	Кребс-Хенселейт с включением аминокислоты L-аргинин (4 мМ на 1 л раствора)
А6	6 часов	
К3	3 часа	Кребс-Хенселейт с включением композиции аминокислот L-гистидин-L-триптофан (180 мМ/2 м на 1 л раствора)
К6	6 часов	

Фиксацию и проводку препаратов сердец выполняли по стандартным гистологическим методикам нарезкой парафиновых блоков на автоматическом микротоме Leica RM2265 (Германия, 2008) с последующей окраской гематоксилином-эозином. Оценивались стереотипные самостоятельные формы острого повреждения кардиомиоцитов (КМЦ). Ишемическими изменениями считались контрактурный тип, внутриклеточный миоцитоллиз, глыбчатый распад миофибрилл, дистрофия волокон (атрофия или гипертрофия), отек стромы и фрагментация КМЦ. Некротические изменения характеризовали при наличии кровоизлияний и лейкодиapedеза, кариопикноза, кариорексиса, кариолизиса, потере мышечными волокнами исчерченности, гликогена (интенсивная окраска эозином). Оценка ишемических/некротических изменений миокарда проводилась по балльной системе в 10 полях зрения при увеличении 200 и 1000 (с иммерсией) с помощью микроскопа Leica DMLS (Германия, 2000). Образцу миокарда при отсутствии изменений присваивалось 0 баллов. 1 балл характеризовал наличие ишемических/некротических изменений в 20% КМЦ. 2 балла свидетельствовали об ишемических и/или некротических изменениях в 40% КМЦ. Соответственно, 3/4/5 баллов определяли ишемические и/или некротические изменения в 60/80/100% КМЦ.

Статистическая обработка проводилась с использованием пакета программ STATISTICA 6.0 (Statistical Inc., США). Данные представлены в виде медиана (1 квартиль; 3 квартиль). Для сравнения между группами использовался критерий Манна-Уитни. Уровень доверительной вероятности $p < 0,05$ расценивался как статистически значимый.

Результаты и обсуждение

Консервация сердец в растворе Кребса-Хенселейта с включением композиции аминокислот L-гистидина и L-триптофана приводила к повреждению миокарда, более выраженному при 6-часовом хранении (рисунок 1).

В группе К3 миокард образован группами КМЦ, формирующих нормальные мышечные волокна. Определялись мелкие очаги повреждения мышечных во-

□ Оригинальные научные публикации

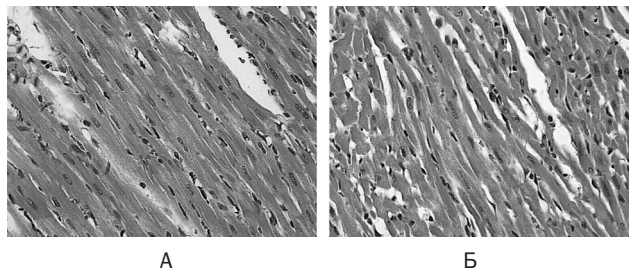


Рисунок 1. Микрофотографии миокарда крысы Wistar: А – группа К3; Б – группа К6. Окраска: гематоксилин и эозин. Увеличение $\times 400$

локон в виде контрактурных изменений и глыбчатого распада миофибрилл. В нескольких полях зрения отмечались явления умеренной гипертрофии мышечных волокон в виде увеличения диаметра волокна. Ядра основной массы КМЦ четко контурированы, палочковидной формы темно-синего цвета. Строма представлена волокнистыми рыхлыми структурами. Средний балл ишемии в К3 составил 1,0(1,0;1,0) балл. В группе К6 контрактурные изменения миокарда были более выражены, чем в группе К3: ишемия характеризовалась 2,0(2,0;2,0) баллами. Как в К3 миоцитолиту оказались подвержены небольшие участки миокарда. Ядра КМЦ сохранены, их структура соответствовала нормальной (рисунок 1, А). Отдельные участки мышечных волокон подвержены фрагментации (рисунок 1, Б).

В группе А3 как ишемические, так и некротические изменения миокарда были более значительными по сравнению с группой К3 ($p < 0,001$). Отмечалась фрагментация мышечных волокон миокарда на фоне их умеренной атрофии, небольшие участки волнообразной деформации, определялись выраженные контрактурные изменения и КМЦ с глыбчатым распадом миофибрилл, умеренный отек мышечной стромы (рисунок 2, А).

В структуре сократительного аппарата в группе А6 произошли смещение, неправильная ориентация, разрывы и фрагментация миофибрилл. Наблюдалась обширные участки гипертрофированных КМЦ. Оболочки отдельных КМЦ выглядели размытыми, отмечалась их неоднородная плотность. Очаги поврежденных мышечных волокон слились между собой, и в них обнаруживался преимущественно глыбчатый распад

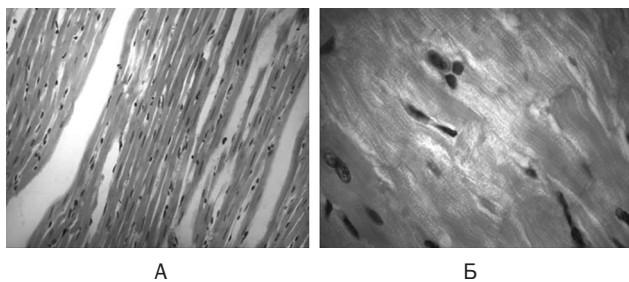


Рисунок 2. Микрофотографии миокарда крысы Wistar: А – группа А3. Увеличение $\times 400$; Б – группа А6. Электронная микроскопия с иммерсией, увеличение $\times 1000$. Окраска: гематоксилин и эозин

миофибрилл (рисунок 2, Б). Миоцитолит имел распространенный характер. Патологические изменения составили по ишемии 2,1(2,0;2,5) балла, по некрозу 3,0(3,0;3,2) балла и превышали соответствующие показатели группы К6 ($p < 0,001$).

В группе ТАЗ в ответ на длительную ишемию в консервированных сердцах развились характерные морфологические изменения: определялись мелкие очаги повреждения мышечных волокон в виде контрактурных изменений и глыбчатого распада миофибрилл, участки неравномерной окраски, что обуславливалось наличием контрактур КМЦ I степени. В нескольких полях зрения выявлялись явления умеренной гипертрофии мышечных волокон в виде увеличения диаметра волокна. Ядра основной массы КМЦ были четко контурированы, палочковидной формы темно-синего цвета. Строма представлена волокнистыми рыхлыми структурами. Ишемические изменения составили 0,7(0,6;0,8) балла, некротические – 0,9(0,8;0,9) балла, что достоверно меньше, чем в группе К3 ($p < 0,001$) (рисунок 3, А).

В КМЦ группы ТА6 обнаруживался умеренный внутриклеточный отек, чаще наблюдающийся в периферических отделах клеток. Миофибриллярные структуры КМЦ визуализировались с признаками значительного пересокращения (контрактуры II степени), а также участками разрыхления и разволокнения. Обнаруживался распад миофибрилл в результате очагового мозаичного лизиса (глыбчатый распад миофибрилл): отсутствовала регулярная поперечная исчерченность, вместо которой визуализировались множественные глыбки ярко светящейся анизотропной субстанции, чередующейся с изотропными очажками (рисунок 3, Б). Ядра были вытянутые, хорошо окрашены гематоксилином, с четко выраженным ядрышком. Площадь повреждения миокарда была достоверно меньше, чем в группе К6 как по ишемии, так и по некрозу ($p < 0,001$).

В группе ГАЗ пучки мышечных волокон были истончены за счёт слабой и умеренной атрофии. Наблюдалась потеря поперечной исчерченности КМЦ, контрактурные изменения II степени и глыбчатый распад. Особенно ярко было выражено очаговое набухание межклеточного вещества. Площадь и степень повреждения КМЦ значительно превышали таковые в группе К3 ($p < 0,001$) (рисунок 4, А).

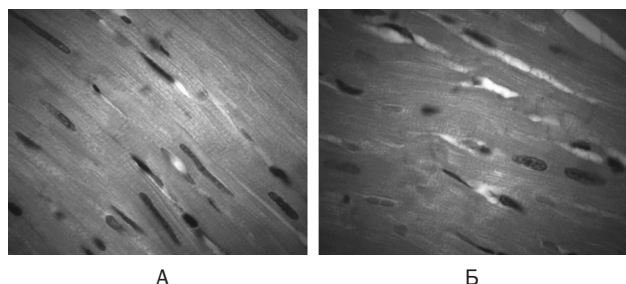


Рисунок 3. Микрофотографии миокарда крысы Wistar: А – группа ТАЗ; Б – группа ТА6. Окраска: гематоксилин и эозин. Электронная микроскопия с иммерсией, увеличение $\times 1000$

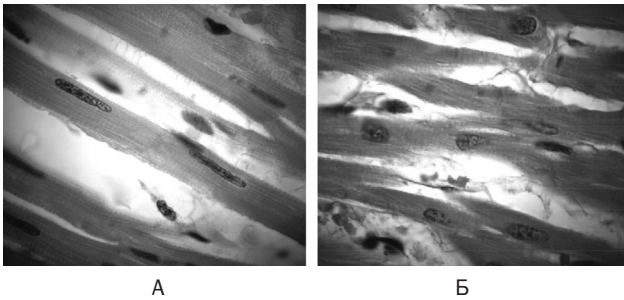


Рисунок 4. Микрофотографии миокарда крысы Wistar: А – группа ГА3; Б – группа ГА6. Окраска: гематоксилин и эозин. Электронная микроскопия с иммерсией, увеличение $\times 1000$. Окраска: гематоксилин и эозин

Еще более выраженные изменения наблюдались в группе ГА6. Отмечались слияние отдельных очагов контрактурных повреждений с глыбчатым распадом миофибрилл, отек, гомогенизация сегментов мышечных волокон, слабо выраженная их поперечная и продольная исчерченность (рисунок 4, Б), что свидетельствовало о миоцитоллизе. Очагово визуализировалась гидропическая дистрофия КМЦ. Неравномерно был выражен отёк межмышечной стромы. Кариопикноз наблюдался единично, при этом ядра КМЦ были уменьшены в объёме и окрашены интенсивнее, чем ядро нормально функционирующей клетки. Более интенсивным был распад клеточного ядра на части (рисунок 3, Б). Оболочки таких ядер были разрушены, и нуклеиновые кислоты в виде отдельных глыбок лежали в цитоплазме клетки. Отмечалось наличие немногочисленных случаев кариолиза. По площади ишемические изменения составили 2,7(2,6;2,8) балла, некротические 4,0(3,9;4,1) балла, что достоверно выше, чем в группе К6 ($p < 0,001$).

В условиях ишемии, когда сердце страдает от неадекватного субстратного обеспечения, снижения энергетических запасов, ацидоза, избытка активных форм кислорода (АФК), недостаточной буферной емкости для удаления побочных продуктов метаболизма, аминокислоты проявляют свои свойства не только как предшественники белков, но метаболические субстраты и антиоксиданты [6].

Использование антиоксидантных и буферных свойств гистидин–триптофановой композиции, входящей в состав оригинального препарата Кустодиол, показало ее эффективность для консервации сердца [3]. Однако этот метод обеспечивает максимум 6-часовую сохранность миокарда, с заметным снижением жизнеспособности трансплантата после 4-х часов консервации, что обуславливает поиски более оптимального состава консервирующего раствора.

Проведенные нами исследования показали, что степень ишемических повреждений кардиомиоцитов по сравнению с гистидин–триптофановой композицией уменьшается при консервации сердца в растворе, содержащем сочетание аминокислот L-триптофан-L-аргинин, но не L-аргинин или аминокислот L-гистидин-L-аргинин. Данное наблюдение может быть объяснено тем, что хотя путь L-аргинин–NO играет критиче-

скую роль в поддержании функции миокарда, защите от свободнорадикального повреждения миокарда, АФК могут взаимодействовать с NO и приводить к его инактивации или формированию активных форм азота, оказывающих не менее вредное воздействие, чем сами АФК. Антиоксиданты, каковым является триптофан, препятствуют дальнейшему повышению биодоступности NO и, следовательно, комбинированное введение антиоксидантов и донора NO предотвращает NO-опосредованное повреждение миокарда [9], что объясняет полученный нами кардиопротективный эффект. Защитное действие аргинина и антиоксидант содержащих консервирующих растворов по отношению к ишемизированному миокарду показано в ранее проведенных экспериментальных исследованиях [10].

Отсутствие кардиопротективного действия у композиции L-гистидин-L-аргинин в отличие от гистидин–триптофановой и триптофан-аргининовой композиций является свидетельством того, что триптофан в условиях ишемии не является метаболически инертной аминокислотой.

Таким образом, исходя из полученных результатов можно сделать выводы, что композиция L-аминокислот аргинин-гистидин не обладает кардиопротекторным действием, тогда как L-аминокислоты триптофан/аргинин выявляют защитные свойства по отношению к ишемизированному миокарду, что позволяет говорить о возможности включения сочетания аминокислот триптофан/аргинин в состав консервирующего раствора для трансплантата сердца.

Литература

1. Абаленихина, Ю. В. Корректирующее действие L-аргинина на окислительную модификацию белков селезенки крыс в условиях моделирования дефицита синтеза NO / Ю. В. Абаленихина // Бюллетень Северного государственного медицинского университета. – 2013. – № 1. – С. 109–110.
2. Вахитов, Т. Я. Регуляторные функции аминокислот и их сочетаний у прокариот и в тканях высших организмов / Т. Я. Вахитов и др. // Успехи современной биологии. – 2012. – Т. 132, № 6. – С. 594–600.
3. Деметьева, И. И. Оценка протективных антирадикальных свойств кардиолегических растворов Консол и Кустодиол / И. И. Деметьева, В. И. Мильчаков, М. В. Палулина, И. Л. Жидков // Анестезиология и реаниматология. – 2007. – № 2. – С. 34–37.
4. Чекман, И. С. Антиоксиданты: клинико-фармакологический аспект / И. С. Чекман, [и др.] // Украинский медицинский часопис. – 2014. – Т. 1, № 99. – С. 22–29.
5. Calvert, J. W. Myocardial protection by nitrite / J. W. Calvert, D. J. Lefer // Cardiovascular Research. – 2009. – Vol. 83. – P. 195–203.
6. Drake, K. J. Amino Acids as Metabolic Substrates during Cardiac Ischemia / K. J. Drake [et al.] // Exp. Biol. Med. – 2012. – № 237. – P. 1301–1311.
7. European convention for the protection of vertebrate animals used for experimental and other scientific purposes // Council of European, Strasbourg. – 1986. – № 123. – 51 p.
8. Minasian, S. M. Preservation of the donor heart: from basic science to clinical studies / S. M. Minasian [et al.] //

❑ Оригинальные научные публикации

Interact CardioVascThorac Surg. – 2014. – Vol. 1, № 10. – P. 510–519.

9. *Rastaldo, R.* Low concentrations of an nitric oxide-donor combined with a liposoluble antioxidant compound enhance protection against reperfusion injury in isolated rat hearts / R. Rastaldo [et al.] // Journal of physiology and pharmacology. – 2010. – Vol. 61, № 1. – P. 21–27.

10. *Thatte, H. S.* Development and evaluation of a novel solution, Somah, for the procurement and preservation of beating and nonbeating donor hearts for transplantation / H. S. Thatte [et al.] // Circulation. – 2009. – Vol. 120. – P. 1704–1713.

Поступила 01.02.2016 г.