

## ФЕМТОЛАЗЕРНАЯ РЕФРАКЦИОННАЯ АУТОКЕРАТОПЛАСТИКА: НОВЫЙ СПОСОБ ЛЕЧЕНИЯ КЕРАТОКОНУСА

ГУО «Белорусская медицинская академия образования»,<sup>1</sup>  
Филиал 1 Офтальмологического стационара ГБУЗ ГКБ им. С. П. Боткина,  
г. Москва, Россия<sup>2</sup>,  
Российская Медицинская Академия последипломного образования  
Минздрава России<sup>3</sup>

---

Кератоконус представляет собой двустороннее генетически обусловленное прогрессирующее заболевание невоспалительного характера, приводящее к значительному снижению остроты зрения. Целью исследования была разработка нового способа рефракционной аутокератопластики при кератоконусе IV стадии с применением фемтосекундного лазера «IntraLase 60 kHz». Под наблюдением находились 14 пациентов (12 мужчин, 2 женщины), средний возраст составил  $33 \pm 9$  года. Авторами предложен новый способ аутокератопластики, заключающийся в выполнении двухэтапной глубокой резекции стромы роговицы в виде клиновидного лоскута с последующим его удалением и наложением узловых погружных роговичных швов. Фемтолазерная рефракционная аутокератопластика позволяет повысить как некорригированную (НКОЗ), так и корригированную остроту зрения (КОЗ) у больных с далеко зашедшим кератоконусом IV стадии. Увеличение КОЗ мы наблюдали в 92,86%, причем в 85,7% случаев прибавка составила более 3 строчек.

**Ключевые слова:** роговица, кератоконус, кератопластика, аутокератопластика, фемтосекундный лазер.

### **H. V. Sitnik, A. Yu. Slonimsky, Yu. B. Slonimsky, T. A. Imshenetskaya** **FEMTOLASER REFRACTIVE AUTOKERATOPLASTY: NEW METHOD OF TREATMENT OF KERATOKONUS**

*Keratoconus is bilateral genetically determined progressive noninflammatory disease leading to significant visual impairment. The purpose of the study was to develop the new method of refractive autokeratoplasty with the use of femtosecond laser «IntraLase 60 kHz» for treatment of advanced keratoconus. 14 patients (12 men, 2 women), mean age  $33 \pm 9$  years old, were included in the study. The idea of new method is to perform 2-step deep resection of the wedge-shaped flap of corneal stroma, subsequent removal this tissue and suturing with the single buried sutures.*

*Femtolasers refractive autokeratoplasty allows to improve both uncorrected visual acuity (UCVA) and best corrected visual acuity (BCVA) in patients with advanced keratoconus. The BCVA increased in 92,86%, in 85,7% improvement was more than 3 lines.*

**Key words:** keratoconus, keratoplasty, autokeratoplasty, femtosecond laser

---

## □ Оригинальные научные публикации

По современным представлениям кератоконус является двусторонним генетически обусловленным невоспалительным заболеванием, которое клинически проявляется возникновением астигматизма, сдвигом рефракции глаза в сторону миопии, развитием и прогрессированием конической эктазии роговицы вплоть до ее истончения, и, соответственно, прогрессирующим снижением остроты зрения.

Этиология и патогенез кератоконуса до конца не изучены. Существуют различные клинические формы данного заболевания. Для формы с ранним дебютом характерно возникновение симптомов кератоконуса в возрасте 14–19 лет и быстрое их прогрессирование. Одним из пусковых моментов для клинической манифестации заболевания является дисбаланс в эндокринной системе в период полового созревания. При этом он наиболее активно прогрессирует до третьей декады жизни, далее, как правило, наступает стабилизация. При возникновении кератоконуса после 25 лет наблюдается более стертая клиническая картина, стационарное течение с периодами прогрессирования. Заболеваемость кератоконусом существенно выше у мужчин. Они болеют в 3 раза чаще, чем женщины, причем прогрессирование носит агрессивный характер [1, 3, 5].

В настоящее время в клинической практике используются классификации кератоконуса, основанные на оценке различных параметров: остроты зрения, кератометрии, кератотопографии, клинических симптомов, aberрометрии, а также хирургическая классификация.

Для повышения остроты зрения при кератоконусе традиционно используют очковую и контактную коррекцию зрения, в том числе жесткие контактные линзы. Однако, при переходе заболевания в III–IV стадию наблюдается существенное снижение коррегированной остроты зрения, плохая переносимость и очковой и контактной коррекции.

На сегодняшний момент существует лишь один способ лечения, который доказано эффективен в отношении стабилизации заболевания и снижения скорости его прогрессирования. Это кросслинкинг коллагена роговицы, который был предложен Theo Seiler, Michael Huhle и Eberhard Spoerl в 1998 году. Идея заключается в использовании фотополимеризации коллагеновых волокон роговицы под действием ультрафиолетового (UVA; 37nm) излучения при участии фотосенсибилизатора рибофлавина для перестройки и укрепления биомеханических свойств роговицы. Роль рибофлавина заключается в усилении абсорбции ультрафиолета тканью роговицы, которая увеличивается на 30–95% по данным литературы. В настоящее время используются различные протоколы лечения, включая как классический Цюрихский, так и альтернативные. Однако, результатами долгосрочных исследований доказано, что максимально эффективен данный способ лечения в отношении стабилизации заболевания, улучшения кератотопографических показателей и повышения зрения в I–II стадиях болезни [1, 5, 8].

Для повышения остроты зрения у больных с кератоконусом и эктазиями другого происхождения выполняют также имплантацию интрастромальных роговичных сегментов. Установлено, что лучшие функциональные результаты, а именно достоверное увеличение коррегированной остроты зрения, данный способ лечения дает во II–III стадиях болезни [1, 3, 4].

IV стадию кератоконуса традиционно рассматривают как хирургическую, для лечения которой возможна только

пересадка роговицы. В настоящее время пересмотрены показания для сквозной пересадки роговицы при кератоконусе и «золотым стандартом» лечения считается выполнение передней глубокой послойной кератопластики, которая обеспечивает сохранение собственной десцеметовой мембраны и эндотелия пациента, и, таким образом, существенно снижает риск развития отторжения трансплантата и его декомпенсации. Сквозная трансплантация роговицы должна выполняться лишь при наличии грубых рубцов и разрывов десцеметовой мембраны [1, 6, 7, 10].

Несмотря на высокий процент прозрачного приживления трансплантата при кератоконусе, не следует рассматривать пересадку роговицы как однозначно радикальную меру, позволяющую забыть о проблеме. По данным литературы в 25–30% случаев острота зрения после пересадки роговицы не удовлетворяет пациента и остается крайне низкой по причине посткератопластического астигматизма высокой степени. Кроме того, по истечении 10 лет после операции доля трансплантатов, оставшихся прозрачными снижается на 23–30%. На оптические свойства трансплантата и, соответственно, на остроту зрения влияет большое количество факторов, в том числе сопутствующая системная и офтальмопатология. С другой стороны, большинство пациентов с развитым кератоконусом – это молодые люди, нуждающиеся в эффективной реабилитации и повышении остроты зрения [9, 10].

Применение фемтолазерных технологий в офтальмологии в последнее десятилетие, безусловно, открывает новые возможности в лечении пациентов с патологией роговицы, а также способствует улучшению функциональных результатов пересадки роговицы. Фемтосекундный лазер позволяет выполнять резы ткани роговицы с произвольным профилем, отличается высокой точностью и воспроизводимостью результатов, в то же время дает возможность индивидуального подхода к планированию операции [4, 6, 7].

**Цель.** Разработка нового способа рефракционной аутокератопластики при кератоконусе IV стадии с применением фемтосекундного лазера.

**Материал и методы.** Под нашим наблюдением находились 14 пациентов (12 мужчин, 2 женщины), средний возраст составил  $33 \pm 9$  года (Me 31 год). Исследования и лечение были выполнены с информированного согласия пациентов и в соответствии с этическими нормами Хельсинкской декларации.

Нами были разработаны следующие критерии для включения пациента в исследование: стадия кератоконуса 3–4, документально подтвержденное отсутствие прогрессирования кератоконуса на протяжении как минимум 1,5 лет, толщина роговицы на вершине конуса не менее 330 мкм, толщина роговицы в зоне 7–10 мм не менее 500 мкм, глубина передней камеры глаза более 3,5 мм, открытый УПК, нормальный уровень ВГД, плохая переносимость или невозможность очковой и/или жесткой контактной коррекции, отсутствие разрывов десцеметовой мембраны и грубого помутнения стромы.

Всем пациентам выполняли стандартное офтальмологическое, а также специальные обследования до операции и в течение всего периода наблюдения. Определяли некорригированную остроту зрения (НКОЗ) и с максимально возможной коррекцией (КОЗ) при помощи набора пробных очковых линз по стандартной методике по визометрической таблице Головина–Сивцева. Выпол-

няли офтальмометрию, рефрактометрию, пневмотонометрию и биомикроскопию на авторефрактометре, пневмотонометре и щелевой лампе соответственно (Торсон, Япония), кератопахиметрию (TMS-5, Tomey, Япония), оптическую когерентную томографию переднего отрезка глаза (Visante OCT, Carl Zeiss Meditec), эндотелиальную микроскопию с подсчетом плотности эндотелиальных клеток (Торсон SP-3000P, Япония).

Статистическую обработку результатов исследования проводили с использованием компьютерного программного обеспечения SPSS 14.0.

У наблюдаемых нами пациентов кератоконус был диагностирован от 4 до 14 лет назад, стаж болезни составил в среднем 7,5 лет. На момент включения в исследование у 2 из них была установлена III стадия, у 12 – IV стадия кератоконуса. Одинаковое состояние обоих глаз выявлено у 7 пациентов.

Миопическая рефракция и миопический астигматизм установлены во всех случаях. Однако, выполнение рефрактометрии у большинства пациентов с IV стадией кератоконуса было невозможно по причине выраженной конической деформации роговицы.

Показатели ВГД во всех случаях находились в пределах нормы.

Таблица 1. Предоперационные результаты кератопахиметрии (TMS-5, Tomey)

Стадия кератоконуса	Min толщина роговицы, мкм	Толщина роговицы в зоне 7–10 мм, мкм	Кератотопографические индексы		
			Ks, D	Kf, D	Цилиндрический компонент, D
III	393 ± 24,8	537,4 ± 24,6	54,8 ± 0,9	48,9 ± 0,1	4,0 ± 0,7
IV	371 ± 23,8	544,6 ± 23,6	59,8 ± 5,7	54,8 ± 5,8	8,1 ± 3,8

Таблица 2. Предоперационные результаты биометрии на основе ОКТ переднего отрезка глаза (Visante OCT, Carl Zeiss Meditec)

Стадия кератоконуса	Min толщина роговицы, мкм	Толщина роговицы в зоне 7–10 мм, мкм	Глубина передней камеры до операции, мм	Конфигурация УПК
III	365 ± 18,8	535,43 ± 23,7	3,61 ± 0,15	открыт, широкий
IV	355 ± 16,4	530,44 ± 21,8	3,78 ± 0,17	открыт, широкий

Сравнивая результаты пахиметрии, выполненной на кератотопографе TMS-5 (Tomey, Япония) и на Visante OCT (Carl Zeiss Meditec) мы получили более высокие значения толщины роговицы на TMS-5. Разница составляла от 35 до 57 мкм по одинаковым роговичным меридианам. По соображениям безопасности при расчете параметров реза для фемтосекундного лазера мы использовали результаты ОКТ-биометрии.

**Результаты и обсуждение.** Все пациенты были прооперированы в 10-й ГКБ г. Минска в отделениях микрохирургии глаза № 1 и 2 в период с октября 2014 г. по май 2015 г.

**Фемтолазерная рефракционная аутокератопластика (ФРАК)** была произведена с использованием фемтосекундного лазера «IntraLase 60 kHz» (IntraLase Corp., США).

Основная цель предложенного нами способа лечения заключается в том, чтобы добиться уплощения поверхности роговицы и, соответственно, увеличения остроты зрения. Это достигается посредством двухэтапной резекции стромы роговицы с использованием фемтосекундного лазера и последующего наложения роговичных швов.

**Хирургическая техника операции.** Операции были выполнены под местным обезболиванием. Профилактические инстилляции антибактериальных препаратов фтор-

кросслинкинг коллагена роговицы ранее перенесли 4 пациентов (от 1,5 до 4 лет назад). Несмотря на некоторое улучшение показателей кератотопограммы, повышения остроты зрения, в том числе с коррекцией, достичь не удалось. Остальным пациентам данное лечение было противопоказано из-за далеко зашедшей стадии заболевания.

Острота зрения без коррекции до операции составила в среднем 0,07, с максимальной коррекцией 0,15.

Двое пациентов ранее (10 и 2 года назад) перенесли сквозную кератопластику на контрлатеральном глазу. Однако, в обоих случаях был диагностирован высокий посткератопластический астигматизм (9,5 и 12 дптр), для коррекции которого один из пациентов пользовался жесткой контактной линзой.

До операции жесткие контактные линзы использовали для коррекции зрения 4 наших пациентов. Но лишь 1 из них мог носить линзы в течение 6–8 часов в день. Трое других пациентов отмечали плохую переносимость, невозможность использования более 2–4 часов в день, частое выпадение линзы.

Предоперационные результаты кератопахиметрии и биометрии на основе ОКТ переднего отрезка глаза представлены в таблицах 1 и 2.

хинолонового ряда назначали всем пациентам за 6–12 часов до операции.

Первый этап выполняли с использованием фемтосекундного лазера IntraLase 60 kHz по программе Keratoplasty, которая позволяет производить резы роговицы на заданную глубину и под заданным углом.

Одним из ключевых моментов являлся расчет параметров реза, который осуществляли индивидуально на основе результатов пахиметрии и кератотопографии. При выборе диаметра реза принимали во внимание ширину зоны эктазии роговицы и ее расположение относительно оптической оси глаза. Глубину реза рассчитывали таким образом, чтобы она составляла до 90% от средней толщины роговицы в предполагаемой зоне воздействия.

Другим ключевым моментом данного этапа операции являлась разметка центральной 6-мм зоны роговицы при помощи маркера и роговичного разметчика для облегчения последующей центровки лазера и выполнения реза роговицы в точно заданной зоне.

Далее после установки блефаростата и достижения аппланации роговицы при помощи вакуумного кольца и одноразового интерфейса, производили первый кольцевой разрез роговицы, проходящий по границе зоны эктазии (но не менее 8,0 мм в диаметре), под углом к поверхности роговицы, который рассчитывали индивидуаль-

## □ Оригинальные научные публикации

но, на глубину до 90% толщины роговицы в этой зоне. Затем сразу выполняли второй кольцевой разрез роговицы, перпендикулярный к ее поверхности, на расстоянии от 150 до 300 мкм от первого, таким образом, чтобы данные разрезы пересеклись на заданной глубине и был сформирован кольцевидный лоскут роговичной ткани с клиновидным профилем (заявка на патент № 201500191/26). После этого снимали вакуумный фиксатор, инстиллировали офтагель и накладывали асептическую повязку. На рисунке 1, А показано состояние роговицы сразу после фемтолазерного формирования клиновидного лоскута.

После этого больного перекладывали под операционный микроскоп, где выполняли второй этап операции. При необходимости наносили метки на роговицу при помощи хирургического маркера и роговичного шовного разметчика для более точного последующего сопоставления краев раны. Ранее сформированный лоскут роговичной ткани легко удаляли при помощи пинцета и шпателя (рисунок 1, В, С, D), контролируя при этом состояние роговичной раны и отсутствие признаков перфорации передней камеры глаза с фильтрацией внутриглазной жидкости. Далее в некоторых случаях выполняли парцентез для уменьшения глубины передней камеры и облегчения последующей адаптации краев раны.

Затем на края роговичной раны накладывали 4 первых кардинальных узловых шва (нейлон 10–0), ориентируя их строго радиально по ключевым часовым меридианам (12, 6, 3, 9 часов) (рисунок 1, E).

Общее количество швов определяли индивидуально. Основным критерием было удовлетворительное сопоставление краев роговичной раны. В большинстве случаев оно составило 8 (от 8 до 12) узловых погружных шва

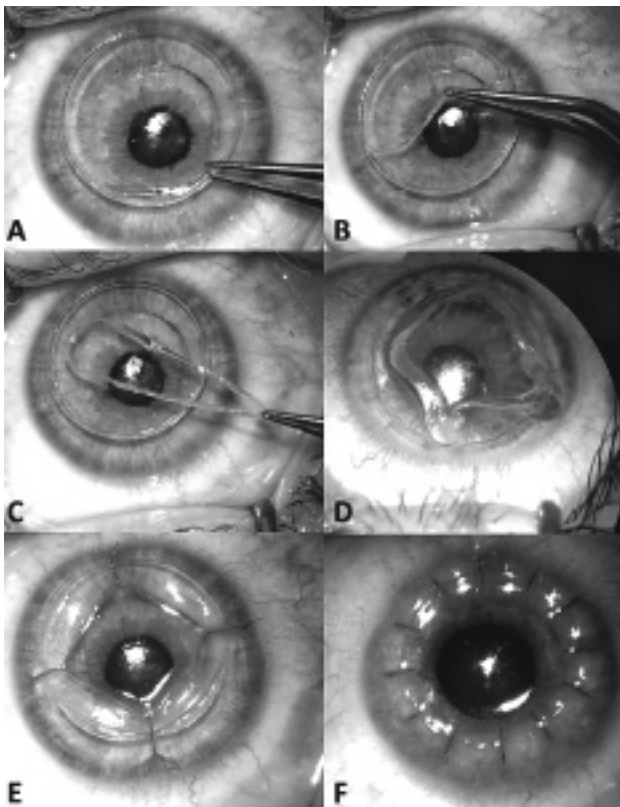


Рисунок 1. Этапы операции фемтолазерной рефракционной аутокератопластики (объяснения в тексте)

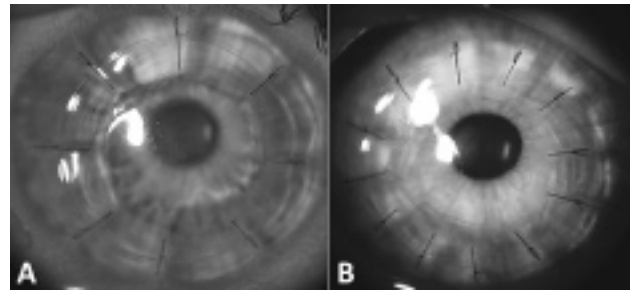


Рисунок 2. Состояние переднего отрезка через 1 сутки после операции: лежат 8 (А) и 12 узловых погружных шва (В)

(рисунок 1, F). На рисунке 2 показано состояние переднего отрезка глаза в первые сутки после операции.

В первые 2–3 суток после ФРАК пациенты отмечали светобоязнь и слезотечение, выраженные в различной степени. Тем не менее, во всех случаях уже в первые сутки после операции мы наблюдали увеличение НКОЗ. На 3–5 суток после операции все пациенты отмечали субъективное существенное улучшение качества зрения на оперированном глазу.

Послеоперационное лечение было одинаковым во всех случаях: офтаквикс назначали 5 раз в сутки в течение 3 дней, затем 4 раза в сутки – 7 дней, дексаметазон 0,1% – 4 раза в сутки 10 дней, затем 3 раза в сутки до 1 месяца после операции, далее 2 раза в сутки, корнергель каждые 3 часа в течение 3 дней, далее 4 раза в сутки, а также тауфон 4 раза в сутки длительно. Через неделю после операции к лечению добавляли слезозаместители по выбору (видисик, офтагель, систейн-ультра).

Пациенты находились в стационаре в среднем 3,5 койко-дня. После выписки контрольные осмотры проводили через 1, 3, 6 месяцев.

На рисунке 3 представлена динамика изменений НКОЗ и КОЗ в течение периода наблюдения после ФРАК. Средняя НКОЗ достоверно увеличилась с  $0,07 \pm 0,03$  до  $0,26 \pm 0,13$  к 3-му месяцу после ФРАК. Также мы наблюдали увеличение КОЗ в 92,86 %, причем в 85,7% случаев прибавка составила более 3 строчек. Пациенты субъективно оценили достигнутый оптический результат как хороший, отмечали существенное повышение качества зрения.

В течение 3 месяцев после операции мы наблюдали улучшение кератотопографических показателей. Максимальный кератометрический индекс, достигавший до операции в среднем  $60,1 \pm 5,7$  D снизился до  $53,2 \pm 3,8$  D. Минимальный кератометрический индекс снизился с  $54,8 \pm 5,8$  D до  $46,4 \pm 2,6$  D. Цилиндрический компонент уменьшился с  $8,1 \pm 3,8$  до  $4,4 \pm 2,75$  D.

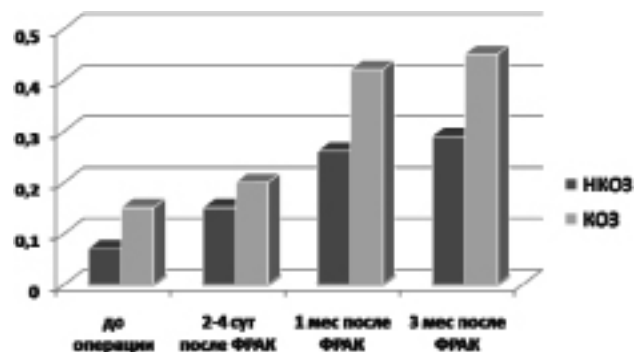


Рисунок 3. Изменение НКОЗ и КОЗ в течение периода наблюдения



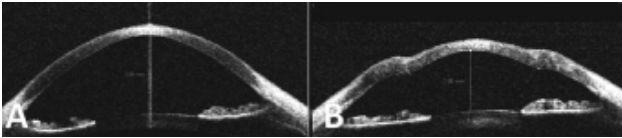


Рисунок 4. ОКТ переднего отрезка глаза: А – до операции; В – через 1 месяц после ФРАК (пояснения в тексте)

Восстановление глубины передней камеры до средних величин происходило постепенно. По результатам биометрии к 1 месяцу после операции средняя величина глубины передней камеры составила  $2,9 \pm 0,26$  мм, в течение последующего срока наблюдения –  $3,1 \pm 0,23$  мм.

На рисунке 4 представлено ОКТ-изображение переднего отрезка глаза пациентки до операции и через 1 месяц после ФРАК. Глубина передней камеры 3,88 мм и 2,88 мм соответственно, УПК средне-широкий.

Мы не зафиксировали повышение ВГД ни в одном случае, средняя величина составила  $16 \pm 2,3$  мм рт. ст.

Сроки временной нетрудоспособности у пациентов, работа которых не связана с физическим трудом составили в среднем  $18 \pm 8,8$  дня.

При разработке нового способа лечения далеко зашедшего кератоконуса нами были приняты во внимание следующие предпосылки. Во-первых, несмотря на создание благоприятных условий для развития трансплантологии во многих государствах, в настоящее время в мире сохраняются дефицит донорских тканей, и в частности роговицы.

Во-вторых, пересадку роговицы следует рассматривать как крайнюю меру в целом и, в частности, в лечении кератоконуса. После пересадки роговицы интенсивное лечение и наблюдение длится как минимум 6–8 месяцев, снятие швов проводят через 10–12 месяцев после операции. В последнее десятилетие кардинальным образом изменились подходы в лечении этого заболевания, основная идея – максимально бережное и щадящее отношение к сохранению собственных тканей. Передняя глубокая послойная пересадка роговицы практически полностью заменила сквозную пересадку роговицы и считается «золотым стандартом» в лечении далеко зашедшей стадии этой болезни. Кроме того, кератоконус является одним из частых спутников при сочетанной наследственной патологии, когда ограничивающим фактором для выполнения пересадки роговицы становится общее состояние пациента, а также сложность и длительность послеоперационного лечения, без соблюдения которого невозможно рассчитывать на сохранение прозрачности и оптических свойств роговичного трансплантата.

В-третьих, молодой средний возраст пациентов с кератоконусом, высокие требования и ожидания в отношении остроты зрения, а также необходимость максимально быстрой реабилитации и сокращения сроков временной нетрудоспособности.

В-четвертых, по данным долгосрочных исследований доказана низкая эффективность, нецелесообразность и даже небезопасность применения альтернативных способов лечения, таких как кросслинкинг роговичного коллагена и имплантация интрароговичных сегментов в IV стадии кератоконуса.

В-пятых, при стабильных формах заболевания, сохранении достаточной толщины и прозрачности роговицы обоснованным является использовать оптический ресурс

собственной роговицы для повышения остроты зрения и улучшения качества жизни пациента.

В-шестых, внедрение фемтолазерных технологий в офтальмохирургию открывает новые возможности в отношении точности, программируемости и прогнозируемости, а также индивидуального подхода как на этапе планирования, так и выполнения операции.

Таким образом, полученные нами ранние результаты пилотного исследования, позволяют сделать следующие **выводы:**

1. Фемтолазерная рефракционная аутокератопластика позволяет повысить как НКОЗ так и КОЗ у больных с далеко зашедшим кератоконусом IV стадии. Увеличение КОЗ мы наблюдали в 92,86%, причем в 85,7% случаев прибавка составила более 3 строчек.

2. Хирургическое лечение и ранний послеоперационный период протекали без осложнений. Непроницающий характер операции позволяет избежать серьезных потенциальных осложнений, связанных со вскрытием глазного яблока.

3. Необходимость шовной фиксации требует дальнейшей проработки вопроса о тактике ведения швов и об оптимальных сроках их снятия.

4. Требуются дальнейшие наблюдения и исследования для изучения эффективности оптического результата нового способа лечения.

## Литература

1. Бикбов, М. М., Бикбова Г. М. Эктазии роговицы (патогенез, патоморфология, клиника, диагностика, лечение). – М.: Офтальмология, 2011.
2. Дронов, М. М. Рефракционная послойная кератопластика / М. М. Дронов // Офтальмохирургия и терапия. – 2004. – Т. 4, № 1. – С. 30–40.
3. Золоторевский, А. В. Опыт лечения больных с кератоконусом и кератэктазиями / А. В. Золоторевский, К. А. Золоторевский, Э. Э. Абдуллаев // Клиническая медицина. – 2013. – Т. 5, № 1. – С. 40–44.
4. Костенев, С. В. Фемтосекундная лазерная хирургия: Принципы и применение в офтальмологии / С. В. Костенев, В. В. Черных. – Новосибирск: Наука, 2012. – 142 с.
5. Collagen crosslinking using riboflavin and ultraviolet-A for corneal thinning disorders: an evidence-based analysis. Toronto ON. Medical Advisory Secretariat. Ont. Health. Technol. / G. Pron, I. Ieraci, K. Kaulback // Assess Ser [Internet]. 2011. November; 11(5): 1–89. Available from: [www.hqontario.ca/en/mas/tech/pdfs/2011/rev\\_CXL\\_November.pdf](http://www.hqontario.ca/en/mas/tech/pdfs/2011/rev_CXL_November.pdf).
6. Comparison between femtosecond laser mushroom configuration and manual trephine straight-edge configuration deep anterior lamellar keratoplasty / Shehadeh-Mashor R. [et al.] // Br. J. Ophthalmol. – 2014. – № 98. – P. 35–39.
7. Femtosecond laser-assisted penetrating keratoplasty: stability evaluation of different wound configurations / I. Bahar [et al.] // Cornea. – 2008. – Vol. 27. – P. 209–211.
8. Kymionis, G. D. Long-term follow-up of corneal collagen crosslinking for keratoconus – the Cretan study / G. D. Kymionis // Cornea. – 2014. – Vol. 33, № 10. – P. 1071–1079.
9. Price, N. C., McG. Steele A. D. The Correction of Post-Keratoplasty Astigmatism. Eye. – 1987. – № 1. – P. 562–566.
10. Sarhan, A. R. Effect of disagreement between refractive, keratometric, and topographic determination of astigmatic axis on suture removal after penetrating keratoplasty. / A. R. Sarhan, H. S. Dua, M. Beach // Br. J. Ophthalmol. – 2000. – Vol. 84. – P. 837–841.

Поступила 22.06.2015 г.