

## ДИРОФИЛЯРИОЗ ЧЕЛОВЕКА

<sup>1</sup>УО «Белорусский государственный медицинский университет»,

<sup>2</sup>Республиканский центр гигиены, эпидемиологии и общественного здоровья,

<sup>3</sup>Минский городской центр гигиены и эпидемиологии

---

Приведены данные о возбудителях дирофиляриоза *Dirofilaria immitis* и *Dirofilaria repens*. Охарактеризованы источники инвазии, механизм заражения, клинические проявления и диагностика дирофиляриоза. Представлены данные о циркуляции возбудителей дирофиляриоза в популяции их основных хозяев. Охарактеризованы проявления эпидемического процесса дирофиляриоза в Российской Федерации. Представлена сравнительная характеристика проявлений эпидемического процесса дирофиляриоза в Беларуси в 70-е гг. XX века и в первое десятилетие XXI века. Приведено описание случая заболевания в 2012 году. Определены направления профилактики дирофиляриоза.

**Ключевые слова:** дирофиляриоз, гельминты, распространение.

**G.N.Chistenko, A.L.Vedenkov, A.M.Dronina, O.A.Semizhon**  
**HUMAN DIROFILARIASIS**

The data on pathogens of dirofilariasis *Dirofilaria immitis* and *Dirofilaria repens* are presented. There were characterized the sources of infestation, the mechanism of infection, clinical manifestations and diagnosis of dirofilariasis. The data on the circulation of pathogens dirofilariasis in the population of their main home are presented. There were characterized manifestation of the epidemic process of dirofilariasis in the Russian Federation. There were presented comparative characteristics of the manifestations of the epidemic process of dirofilariasis in Belarus in the 70-ies XX century and the first decade of the XXI. The description of the case of disease in 2012 and strategies for preventing are presented.

**Key words:** dirofilariasis, worms, spread.

---

**Д**ирофиляриоз – биогельминтоз, клинические проявления которого обусловлены миграцией незрелых гельминтов в тканях или внутренних органах человека, характеризуется медленным развитием и длительным течением.

**Возбудитель.** Заболевание вызывается нематодами семейства Filariidae рода *Dirofilaria* (от лат. *diro filum* – злая нить). В естественных условиях дирофилярии паразитируют у животных, но отдельные виды могут инвазировать и человека. Наиболее часто заболевания у человека вызывают *D. immitis* и *D. repens*.

Половозрелые гельминты имеют нитевидную форму тела, которое суживается к обоим концам. Тело паразита покрыто тонкой исчерченной кутикулой светло-желтого цвета. Размеры *D. immitis* составляют в длину 25-30 см, *D. repens* – 10-17 см, в ширину – 1 мм. Про-

должительность жизни взрослых паразитов составляет от 4-х месяцев до 2-х лет. Дирофилярии относятся к живородящим гельминтам. В организме окончательных (дефинитивных) хозяев самки дирофилярий рожают личинки (микрофилярии) непосредственно в кровь животного. Микрофилярии имеют длину 0,22-0,30 мм и циркулируют в крови дефинитивного хозяина до 3-х лет.

**Источники инвазии.** Основными источниками инвазии для человека являются собаки. Заболевание также встречается у лисиц, хорьков, кошек. **Заражение** собак и других плотоядных происходит в процессе питания на них комаров, инвазированных личинками дирофилярий. В течение 3-х месяцев личинки развиваются в подкожной жировой и соединительной ткани, два раза линяют и проникают в кровяное русло. По

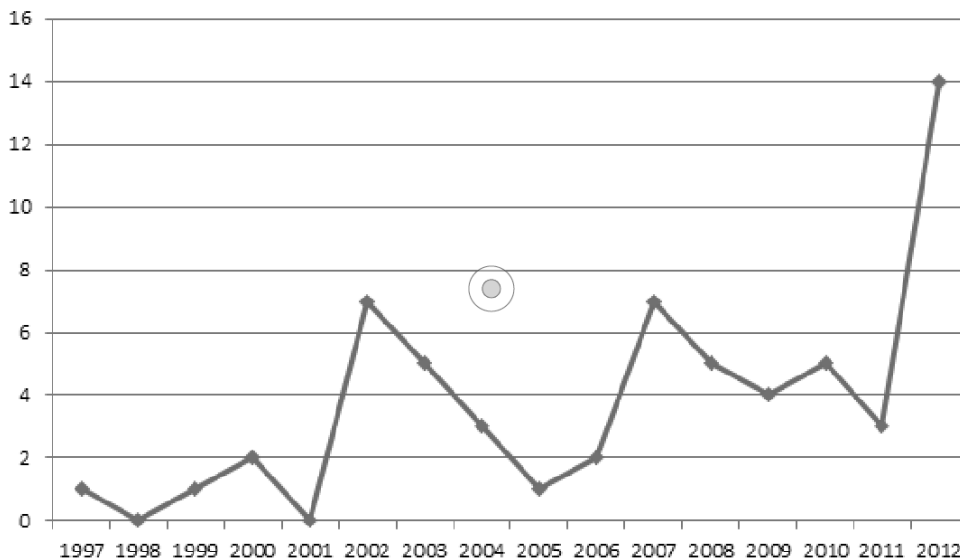


Рис. 1. Динамика случаев заболевания дирофиляриозом людей в Беларуси

кровеносной системе личинки мигрируют в сердце и легочную артерию, где через 3-4 месяца достигают половой зрелости и становятся способными производить потомство. Самка дирофилярий каждые сутки рождает до 30000 личинок. В организме собак *D. immitis* обычно паразитирует в правом желудочке сердца, легочной артерии, полых венах, *D. repens* локализуется преимущественно в подкожной клетчатке.

Инвазированность собак на некоторых территориях с умеренным климатом составляет 16,4-31,5% [3]. По данным этого же автора у  $24,8 \pm 3,3\%$  собак выявлена микст инвазия (*D. immitis* и *D. repens*). Дирофиляриоз выявляется у собак всех возрастов, за исключением щенков первых месяцев жизни. В большей степени поражены собаки в возрасте старше 5 лет, что объясняется ежегодными повторными заражениями и, таким образом, накоплением инвазированных животных в старших возрастных группах. Обычно экстенсивность инвазии увеличивается в летний период. В большинстве случаев дирофиляриозом поражаются собаки крупных и средних пород с короткой шерстью. Но в целом, восприимчивость собак различных пород к дирофиляриям существенно не различается.

Приводятся данные, что из всех собак, инвазированных дирофиляриями, экстенсивность инвазии у самцов почти в два раза выше, чем самок ( $63,9 \pm 1,4\%$  и  $37,0 \pm 1,9\%$  соответственно) [3]. В летнее время количество микрофилярий в крови инвазированных животных увеличивается, что может быть связано с периодом активности комаров (промежуточных хозяев). На распространенность дирофиляриоза среди собак в определенной мере оказывает влияние температура окружающей среды в сезон передачи инвазии. Высокие показатели экстенсивности инвазии животных наблюдались в сезон передачи при температуре  $29,4-30,5^\circ\text{C}$  [3].

**Механизм заражения.** Возбудитель дирофиляриоза проникает в организм человека посредством трансмиссивного механизма заражения. Микрофилярии, циркулирующие в крови инвазированных животных, являются неинвазивными и не представляют

непосредственной опасности для других животных или человека. Для дальнейшего развития эти паразиты должны попасть в организм комаров. В очагах дирофиляриоза наиболее часто личинки дирофилярий выявляются у комаров рода *Aedes* (экстенсивность заражения —  $18,2 \pm 1,9\%$ ), несколько ниже зараженность комаров рода *Culex* ( $10,8 \pm 1,6\%$ ) и совсем низкая экстенсивность заражения у комаров рода *Anopheles* ( $1,3 \pm 0,6\%$ )

[3]. Комары, выполняя роль промежуточных хозяев и являясь переносчиками этих паразитов, заражаются при кровососании на инвазированных животных. В течение 24 часов после сосания крови личинки паразита обнаруживаются в кишечнике насекомого, на вторые сутки они мигрируют в мальпигиевы сосуды, где развиваются следующие 16 суток, затем выходят в полость тела насекомого и проникают в нижнюю губу. Инвазионная личинка становится в нижней губе, достигая в длину 0,8-0,9 мм. Срок развития личинки в комаре до инвазионной третьей стадии — около 17 дней. Заражение людей (или животных) происходит в процессе питания комаров кровью, во время которого инвазионные личинки проникают из хоботка насекомого в ткани организма человека. Личинка, попавшая в ткани человека в месте укуса комара, начинает расти и увеличиваться в размерах. Ткани человека для дирофилярий являются чужеродной средой, в которой они не развиваются до половозрелого состояния.

**Клинические проявления.** Клинические проявления дирофиляриоза у человека обусловлены миграцией незрелых гельминтов в тканях или внутренних органах [8].

Типичная локализация паразита — подкожная или подслизистая жировая клетчатка. Вокруг нематоды, как правило, формируется соединительнотканная капсула. Во всех случаях паразитирует лишь одна особь дирофилярии (незрелая самка).

Дирофиляриоз характеризуется достаточно продолжительным инкубационным периодом, длящимся от 1-2 месяцев до одного года и более. Клинические проявления зависят от места нахождения гельминта. Как правило, в подкожном или подслизистом слое появляется безболезненное или болезненное опухолевидное образование, сопровождающееся локальным жжением и зудом, с гиперемией над ним. Характерна подвижность «опухоли» (гельминт может мигрировать на расстояние до нескольких десятков сантиметров). Описаны случаи локализации дирофиляриозных «опухолей» в брюшной полости, подколенной области, на бедре и других местах. Дирофиляриоз может сопрово-

## Клинический обзор

ждать головной болью, тошнотой, слабостью, болями в месте локализации гельминта с иррадиацией по ходу нервных стволов.

Почти половина случаев дирофиляриоза протекает с вовлечением в патологический процесс органов зрения. Поражение глаз может быть единственным проявлением заболевания. Обычно гельминты локализируются и мигрируют в подкожной клетчатке века или под конъюнктивой. Вокруг гельминта образуется узел (гранулема), развивается отек. При локализации гельминта в подкожной клетчатке век возникает ограниченная опухолевидная припухлость, как правило, со слабо выраженными воспалительными явлениями. Присутствие паразита под конъюнктивой вызывает явления конъюнктивита. Заболевание может привести к выраженной гиперемии конъюнктивы, значительному слезотечению. При развитии гранулемы в глазнице отмечаются боли, отек, эритема, экзофтальм, диплопия. Имеются единичные сообщения о находках дирофилярий в склере и стекловидном теле. В отдельных случаях симптомы, связанные с паразитированием дирофилярии в тех или иных местах организма человека, на какое-то время (иногда до одного года) исчезают даже без лечения, но потом возобновляются вновь [4, 6].

Локализация гельминта, как правило, определяет профиль врача, к которому обращается пациент. Наиболее часто инвазированные дирофиляриями пациенты обращаются за медицинской помощью к окулистам, хирургам, онкологам, стоматологам, педиатрам, отоларингологам, дерматовенерологам. Поскольку на основании объективного обследования поставить правильный диагноз весьма сложно, то нередко пациентам с дирофиляриозом ставят диагноз фибромы, атеромы, кисты, опухоли или аллергического отека.

**Диагностика.** Диагностика данного гельминтоза у человека вызывает значительные затруднения. Это связано с отсутствием каких-либо характерных для данной инвазии изменений в клинических анализах крови (количество эозинофилов, обычно, не увеличено). Ни в одном из известных случаев дирофиляриоза человека в крови не были обнаружены микрофилярии. Как правило, заболевание диагностируется после обнаружения и идентификации дирофилярий в удаленных хирургическим путем «опухолях». Для диагностики этого мало известного паразитарного заболевания рекомендуется тщательный анализ жалоб с указанием на чувство шевеления под кожей после укуса комаром, предшествовавшее развитию клинической картины. Установлению правильного диагноза помогают методы пальпации (обнаружение нитевидного образования), биомикроскопия (детальный осмотр глазных сред и тканей глаза с помощью щелевой лампы, комбинирующей в себе интенсивный источник света и микроскоп), а также лучевые методы исследования – ультразвуковая диагностика и рентгеновская компьютерная томография. При локализации гельминта под конъюнктивой для лучшей визуализации рекомендована биомикроскопия с расправлением складки конъюнктивы [4].

**Проявления** эпидемического процесса. Заболевание дирофиляриозом эндемично для территорий с теплым и влажным климатом и чаще всего встречается в южных странах Европы, странах Африки и Юго-

Восточной Азии [9, 10].

В Российской Федерации дирофиляриоз до последнего десятилетия регистрировался в основном в южных регионах [1]. Публикации последних лет указывают на распространение дирофиляриоза в более северные районы. В настоящее время северная граница ареала распространения этого заболевания достигла 53-58° с. ш. (Московская, Новгородская, Тульская области, Алтайский край). Увеличение числа случаев заболеваний среди людей некоторые авторы склонны обосновывать снижением иммунного статуса населения [2, 4, 7].

Выявление единичных случаев заболевания дирофиляриозом людей на территории Беларуси относится к 70-м гг. XX века. Заболевания того периода были преимущественно заносного характера. В типичных случаях пациенты указывали на пребывание в регионах с теплым и жарким климатом, где они подвергались многочисленным укусам комаров. С 1997 года заболевания дирофиляриозом людей на территории Беларуси начали выявляться регулярно. За период 1997-2012 гг. зарегистрировано 60 случаев заболевания дирофиляриозом (рисунок).

Определенная часть заболеваний дирофиляриозом людей в Беларуси, по-прежнему, носит заносной характер. Однако в последние годы появляются случаи заболевания дирофиляриозом, которые однозначно отнести к заносным становится все труднее. В этих случаях у пациентов между поездкой на предполагаемую «эндемичную» территорию и началом заболевания проходило много времени (больше года) и часть из них отрицала нападение комаров.

*Приводим описание случая заболевания дирофиляриозом.* Пациентка, возраст 21 год, в октябре 2012 г. обнаружила уплотнение в области нижнего века левого глаза. В начале ноября 2012 г. обратилась за медицинской помощью в глазное отделение. Произведено хирургическое вмешательство по удалению уплотнения. При вскрытии уплотнения под кожей нижнего века обнаружен гельминт, который идентифицирован как нематода *Dirofilaria repens*. Из эпидемиологического анамнеза стало известно, что в течение 2012 г. пациентка из г. Минска никуда не выезжала, но в августе 2011 г. находилась в одном из южных регионов Российской Федерации.

**Лечение.** Лечение дирофиляриоза у человека хирургическое и заключается в удалении гельминта. Перед этим целесообразно назначение дитразина внутрь, который позволяет обездвижить гельминта и исключить его миграцию. Целесообразно назначение противовоспалительной (кортикостероиды) и десенсибилизирующей терапии [5].

**Профилактика.** Профилактика заболевания людей дирофиляриозом должна носить системный характер. Важнейший элемент профилактической системы составляют ветеринарные мероприятия, направленные на источник инвазии (выявление инвазированных собак, дегельминтизация, рациональное содержание животных). Важное значение имеет регулирование численности собак и уменьшение количества бездомных животных.

Меры, направленные на переносчиков личинок дирофилярий – комаров, являются частью общей си-

стемы противокомариных мероприятий, проводимых в рамках профилактики и борьбы с малярией. На индивидуальном уровне для защиты от нападения комаров следует использовать отпугивающие средства (репелленты), а также предупреждать залет этих насекомых в жилые помещения. Последнее очень важно в сельской местности, на даче, а также во время отдыха в жарких странах, где вероятность укусов инвазированных комаров очень высока.

Клинические проявления дирофиляриоза зависят от локализации паразита и вынуждают пациентов обращаться к врачам различных специальностей (хирургам, окулистам, онкологам, аллергологам и др.). Следовательно, для повышения качества диагностики этого заболевания необходимо совершенствование профессиональной подготовки медицинских работников по разделу тканевых гельминтозов.

### Литература

1. Авдюхина, Т.И., Постнова В.Ф., Абросимова Л.М. и др. Дирофиляриоз (*D. repens*) в Российской Федерации и некоторых странах СНГ: ситуация и тенденция ее изменения // Мед. паразитол., 2003. – № 4. – С. 44-48.
2. Авдюхина, Т.И., Супряга В.Г., Постнова В.Ф. и др. Дирофиляриоз в странах СНГ: анализ случаев за 1915-1996 годы // Мед. паразитол., 1997. – №4. – С. 3-7.
3. Бескровная, Ю.Г. Дирофиляриоз на юге России: пространство и диагностика: дисс. канд. биол. наук, специальность 03.00.19. – Ростов-на-Дону, 2009. – 140 с.
4. Гайнутдинова, Р.Ф., Тухбатуллин М.Г., Гилмуллина Ф.С., Нефедов В.П., Пигалова О.М., Бикмухаметова Д.А. Диагностика дирофиляриоза человека // Практическая медицина, 2012. – №1 – С. 123-126.
5. Дирофиляриоз человека, симптомы, лечение [Электронный ресурс]. – 2013. – Режим доступа: <http://zrenue.com/parazitarnye-porazhenija-glaz/355-dirofiljarioz-cheloveka-simptomu-lechenie.html>. – Дата доступа – 15.03.2013.
6. Каплич, Л. Л., Каплич Д. М. Дирофиляриоз глаз // Медицинский журнал, 2007. – №4. – С. 115-116.
7. Росоловский, А.П., Пьяных В.А., Игнатьева В.Н. Появление случаев заболевания дирофиляриозом в Новгородской области, Россия, в 2010-2012 гг. // Эпидемиол. – 2012. – Т.13. – №3. – С. 91-95.
8. Супряга, В.Г., Старкова Т.В., Короткова Г.И. Клинический и паразитологический диагноз дирофиляриоза человека // Мед.паразитол., 2002. – №1. – С. 53 - 55.
9. *Khurana, S., Singh G., Bhatti H.S., Malla N.* Human subcutaneous dirofilariasis in India: a report of three cases with brief review of literature // *Indian J Med Microbiol.*, 2010. – 28 (4). – P. 394-396.
10. *Muro, A., Genchi C., Cordero M., Simon F.* Human Dirofilariasis in the European Union // *Parasitol Today*, 1999. – 15. – P. 386-389.

Поступила 12.02.2013 г.