

Морфометрический анализ динамики изменения аллогенного коллаген-фасциального трансплантата для увеличения объема мягких тканей лица

Белорусский государственный медицинский университет, г. Минск

В экспериментальных условиях разработан способ восстановления контуров челюстно-лицевой области с помощью аллогенного коллаген-фасциального трансплантата. Проведена морфометрическая оценка изменения толщины трансплантата в динамике (от 7 до 180 суток). Выявлена степень возможного увеличения объема тканей при использовании коллаген-фасциального трансплантата для устранения деформаций мягких тканей челюстно-лицевой области.

Ключевые слова: контурная пластика, аллотрансплантат, коллаген, фасция, морфометрия.

F.A. Harbachou

Morphometric analysis of alteration's dynamics of collagen-facial transplant for soft tissues augmentation

In experiment was developed method of the soft tissue augmentation with collagen-fascial allograft in maxillo-facial region. Was evaluated its thickness in term 7 days to 6 month after morphometric issue. We reveal possible range of soft tissue augmentation using collagen-fascial allograft

Key words: allograft, collagen, fascia, soft tissue augmentation

Для возмещения дефицита мягких тканей при устранении деформаций лица нами в экспериментальных условиях разработан доступный способ контурной пластики с применением в качестве пластического материала аллогенного коллаген-фасциального трансплантата [3, 4]. С целью дифференцированного подхода к лечению пациентов с деформациями, обусловленными дефицитом преимущественно мягких тканей, нами использован однослойный и двухслойный аллогенный коллаген-фасциальный трансплантат (АКФТ). Использование аллогенной широкой фасции бедра в сочетании с коллагеном ксеногенного происхождения может быть альтернативой применению для контурной пластики мягких тканей имплантационных материалов [5,6], собственных тканей пациента [7, 8, 9]. Морфологическое исследование материала, забранного в сроки от 7 суток до 6 месяцев, подтвердило отсутствие выраженной реакции тканей реципиента на трансплантат и низкую степень деструкции его элементов в процессе адаптации [1, 2].

Материал и методы

Для объективной оценки возможного увеличения объема мягких тканей при помощи АКФТ в условиях эксперимента проведено морфометрическое исследование при помощи светооптического микроскопа "Axioscope 2 plus" с применением графического приложения "ImageWarp" компании A&B Software на компьютере P-II с операционной системой Windows 98. Взятие материала проводили в асептических условиях под внутривенным тиопенталовым наркозом путем иссечения блока тканей, включавшего кожу, поверхностную мышцу, АКФТ и подлежащий фасциально-мышечный слой, размером 2,0x2,0x1,5 см. Материал фиксировали в 10%-ном водном растворе нейтрального формалина и заливали в парафин по общепринятой методике.

Гистологические срезы, выполненные микротомом перпендикулярно поверхности кожи, толщиной 5-7 мкм окрашивали гематоксилином и эозином. Толщину трансплантата каждой из экспериментальных групп (с 1-слойным и 2-слойным АКФТ) и контрольной группе (с трансплантацией только аллофасции) измеряли в сериях по 5 препаратов, подготовленных из биопсийного материала, забранного через 7, 14, 21, 28, 90 и 180 суток после операции. В каждом препарате выполняли по 4-5 срезов в центре и по периферии блока тканей перпендикулярно поверхности кожи. На каждый срок в экспериментальных группах подготовлено не менее чем по 20 срезов в каждой серии для морфометрического исследования. Определение толщины трансплантата выполнялось в каждом срезе в 2 случайно выбранных полях зрения при увеличении 1:250 с объективом N Plan 2,5. Формат изображения составил 640x480pixels, что соответствовало размерам 5436x4086мкм в плоскости среза.

Весь цифровой материал был подвергнут вариационно-статистической обработке с применением пакета программного обеспечения "Statistica" версия 6.0 компании StatSoft, Inc. на компьютере P-IV с операционной системой Windows Me с определением среднего значения (M), стандартного отклонения (σ), средней арифметической ошибки (m). Учитывая преимущественно непараметрическое распределение данных в вариационных рядах, для статистической оценки корреляционной связи между экспериментальными и контрольной группами мы использовали коэффициент Спирмана (R).

Результаты и их обсуждение

В результате проведенного исследования получены данные, представленные в таблице. Динамика изменения линейного размера (толщины) однослойного и двуслойного АКФТ характеризуется однонаправленностью. Отмечается постепенное уменьшение толщины трансплантата за счет биodeградации и организации коллагеновых структур.

Таблица.

Данные морфометрии толщины АКФТ в динамике

Срок (сутки)	7	14	21	28	90	180
1-слойный АКФТ (N=355)						
n	59	76	59	52	47	62
σ	318,22	469,29	409,15	659,405	328,55	286,57
M±m	3896,266±41,43	3543,93±53,83	3204,59±53,27	2943,78±91,44	1426,27±47,92	1054,45±36,39
2-слойный АКФТ (N=367)						
n	59	56	67	49	66	70
σ	748,4	790,10	719,5	1085,82	367,53	369,15
M±m	4368,89±97,43	4263,23±105,58	4224,01±87,9	3561,34±155,12	1583,89±45,24	1498,64±44,12

В течение первых 3 недель после операции существует тенденция к медленному уменьшению объема АКФТ, с началом активного процесса организации соединительной ткани к концу 4 недели толщина слоев трансплантата становится меньше. В ранние сроки после операции изменение объема трансплантата связано с процессами биodeградации коллагеновой губки и последующего неоколлагенеза с образованием небольшого слоя соединительной ткани вокруг фасциальной части

АКФТ. Аналогичные процессы протекают и в более поздние сроки параллельно процессам дезинтеграции и резорбции фасциальной части АКФТ с формированием на ее месте зрелой соединительной и жировой ткани (рис.).

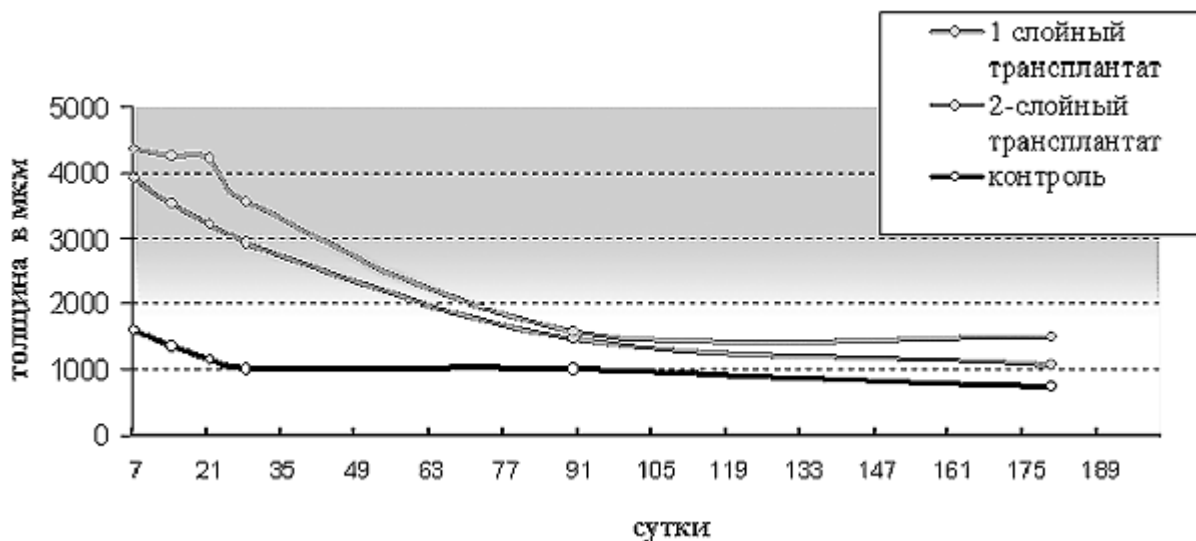


Рис. Сравнительная характеристика динамики изменений толщины трансплантата в экспериментальных и контрольной группах

Установлено существование слабой прямой корреляционной связи между толщиной АКФТ трансплантата и количеством слоев фасции в нем независимо от сроков исследования $R=0,19$ при $p<0,01$, что при значении $n=722$ можно интерпретировать как достоверную. Данные значения R ($p<0,05$) при определении зависимости толщины трансплантата от количества слоев фасции в нем по каждому сроку исследования представлены в таблице 2.

Табл. 2.

Значение коэффициента Спирмана при определении корреляционной связи между опытными группами на разные сроки исследования, $p<0,05$.

Срок (сутки)	7	14	21	28	90	180
Mann-Whitney (U)	633	482	130	887,5	1139,5	737
Spearman (R)	0,41	0,53	0,72	0,27	0,23	0,57

Средняя толщина используемого для моделирования АКФТ фасциального биопрепарата, который остается достаточно стабильным и не подвергается значительному изменению в первый месяц в тканях реципиента, составляет по данным морфометрического исследования $287,12 \pm 10,62$ мкм. В течение первого месяца после проведения оперативного вмешательства с использованием АКФТ определялось изменение линейного размера (толщины) фасциальной его части. Наибольшее значение выявлено на 14 сутки после операции, что может быть обусловлено отеком и дезинтеграцией пространственного положения коллагеновых волокон в структуре фасции. К 28-м суткам толщина фасции в составе АКФТ несколько уменьшается и приближается к значению на ранних сроках (7 суток) после операции. В сравнении с полученными данными толщины массива тканей, образовавшегося на месте одно- и двуслойного АКФТ через 6 месяцев, и равными

соответственно $1054,45 \pm 36,39$ и $1498,64 \pm 44,12$ мкм прирост толщины ткани составляет 367,25% и 521,96% для одно- и двухслойного АКФТ.

Таким образом, можно говорить о степени прироста тканей в условиях клинического применения АКФТ, основываясь на знании толщины консервированного аллогенного биопрепарата широкой фасции бедра человека, используемого в клинике челюстно-лицевой хирургии, и составляющей, по нашим данным, $1169,5 \pm 22,02$ мкм. Теоретически можно достигнуть увеличения объема мягких тканей в области деформации более чем в 4 и 6 раз по отношению к толщине аллогенной фасции при использовании 1- и 2- слойного АКФТ соответственно.

Выводы

Динамика изменения толщины АКФТ в процессе его адаптации связана (коррелирует) с морфологическими изменениями в структуре трансплантата и отражает процессы формирования и организации соединительной ткани. Несмотря на уменьшение первоначального объема АКФТ в течение первых 6 месяцев после проведения оперативного вмешательства, прирост толщины мягких тканей в области трансплантации является существенным для челюстно-лицевой области и может составлять более 6мм при использовании однослойного и двухслойного аллогенного коллаген-фасциального трансплантата для контурной пластики лица. Обладая низкими иммуногенными свойствами, предложенный нами трансплантат может использоваться в специализированных стационарах для лечения пациентов со сложной хирургической патологией, характеризующейся недостатком объема подкожно-жировой клетчатки и атрофией мимических мышц лица.

Литература

1. Горбачев Ф.А. Экспериментальное обоснование применения аллогенного коллаген-фасциального трансплантата для увеличения объема мягких тканей челюстно-лицевой области // *Стоматологический журнал*. - 2005. - №1. - С.70-75.
2. Горбачев Ф.А., Анищенко С.Л. Особенности тканевой адаптации аллогенного коллаген-фасциального трансплантата в эксперименте // *Проблемы здоровья и экологии*. - 2005. - №1(3). - С.129-133.
3. Чудаков О.П., Горбачев Ф.А. Контурная пластика челюстно-лицевой области аллогенным коллаген-фасциальным трансплантатом в эксперименте // *Христианство и медицина; Актуальные проблемы медицины: Материалы II Белорусско-Американской научно-практической конференции врачей и 14-й научной сессии Гомельского государственного медицинского университета, посвященных 18-летию Чернобыльской катастрофы, г. Гомель 13-15 апреля 2004 г.* / Сост. С.В. Жаворонок, А.Н. Лызиков, В.В. Аничкин, А.Л. Калинин. - Гомель: Учреждение образования "Гомельский государственный медицинский университет", 2004. -Т. 4. - С. 87-89.
4. Чудаков О.П., Горбачев Ф.А. Клиническое применение коллаген-фасциального трансплантата в лечении деформаций челюстно-лицевой области // *Организация, профилактика и новые технологии в стоматологии: Материалы 5-го съезда стоматологов Беларуси / Под ред. проф. С.А. Наумовича*. - Брест: ОАО "Брестская типография", 2004. - С. 276-277.
5. Franz F.P., Blocksma R., Brundage S.R., Ringler S.L. Massive injection of liquid silicone for hemifacial atrophy // *Ann Plast Surg*. - 1988. - Vol.20, №2. - P. 140-145.
6. Humble G., Mest D. Soft tissue augmentation using silicone: an historical review // *Facial Plast Surg*. - 2004. -Vol. 20, №2. - P. 181-184.

7. Kempf K.K., Seyfer A.E. Facial defect augmentation with a dermal-fat graft // Oral Surg Oral Med Oral Pathol. - 1985. - Vol.59, №4. - P. 340-343.
8. Mcfarland J.E. The free autogenous fat graft. A comparison of the fat "pearl" and fat "cell" graft in an animal model // Ophthal Plast Reconstr Surg. - 1988. - Vol.4, №1. - P. 41-47.
9. Smith AA; Manktelow RT The use of free tissue transfer to restore facial contour // Clin Plast Surg. - 1990. - Vol.17,№. - P.655-661.