

Хирургическое лечение последствий травматического повреждения плечевого сплетения методом шва его структур

*ГУ «НИИ неврологии, нейрохирургии и физиотерапии МЗ РБ», ЛПУ «5
клиническая больница г.Минска»*

На основании анализа результатов шва нервных структур у 20 больных показана эффективность данного метода при последствиях травматического повреждения плечевого сплетения с нарушением его целостности на небольшом протяжении. Положительные функционально значимые результаты восстановления двигательных нарушений верхней конечности получены у 90,0% оперированных. У большинства пострадавших выполнялся эпинеуральный шов, показаниями для которого являлось наличие многочисленных фасцикул без их четкой дифференциации при отсутствии или минимальном натяжении центрального и периферического концов поврежденной структуры плечевого сплетения. Показаниями для перинеурального шва было выявление в поврежденной структуре небольшого числа крупных дифференцирующихся фасцикул, которые сопоставлялись без натяжения в ранние сроки после травмы. Установлена зависимость эффективности шва структур плечевого сплетения от величины диастаза. Показано, что операции шва структур плечевого сплетения эффективны в сроки до 12 мес. после травмы. Оперативное вмешательство должно проводиться с учетом анатомо-топографических особенностей плечевого сплетения, применением микрохирургической техники и соответствующего увеличения.

Ключевые слова: травматическое повреждение плечевого сплетения, эпинеуральный шов, перинеуральный шов.

R.R. Sidorovich

Surgery for traumatic brachial plexus injuries by neural suture

The results of neural suture in 20 patients show that the technique used is efficient enough in surgery for traumatic Brachial Plexus injuries with a relatively small ruptured area.

Significant positive results of upper limb motor function restoration have been obtained in 90.0 percent of the patients. Epineural suture was performed in the majority of the patients, with key indicators for surgery being the presence of numerous hardly differentiated fascicules, with central and distal ends of the injured Brachial Plexus structure without tension or under minimal tension. The indicators for perineural suture surgery included few large differentiated fascicules in the injured structure matched together without tension early postinjury. A correlation has been established between the efficiency of Brachial Plexus suture and the degree of diastasis. The study has shown that Brachial Plexus suture surgery is effective within up to 12 months postinjury. It is a general requirement that surgery should be performed taking into account anatomic and topographic attributes of Brachial Plexus, using microsurgery equipment and optical magnification.

Key words: traumatic Brachial Plexus injuries, epineural suture, perineural suture surgery

Травматическое повреждение плечевого сплетения (ПС) является одной из частых причин тяжелых нарушений функции верхней конечности, приводящих к длительной и стойкой утрате трудоспособности. В большинстве случаев травма ПС

сопровождается нарушением целостности его структур, что имеет место как при открытых вследствие воздействия режущих, колющих предметов, огнестрельных ранениях, так и при закрытых повреждениях в результате тракции и разрыва корешков, спинальных нервов, стволов, проксимальных отделов длинных нервов ПС [7, 8].

Методом, позволяющим соединить концы потерявшего целостность в результате травматического повреждения спинального нерва, ствола или проксимального отдела длинного нерва ПС, является их шов. До недавнего времени шов нерва считался малоэффективным вмешательством, в результате которого полное восстановление функции верхней конечности достигалось лишь в 30-40% случаев [3, 4, 5].

Благодаря совершенствованию микрохирургической техники, углублению знаний о внутривольном строении нерва была повышена эффективность эпинеурального шва и внедрена методика перинеурального шва со сшиванием отдельных фасцикул и фасцикулярных групп. Несмотря на то, что методики эпинеурального и перинеурального шва поврежденных нервных структур применяются в течение многих лет, противоречивыми остаются данные об их эффективности, показаниях и сроках выполнения [6]. Требуется уточнения методика шва структур ПС, имеющих особенности анатомо-топографического, внутривольного строения, отличающегося многочисленностью фасцикул и анастомозов между ними.

Целью настоящего исследования явилось изучение эффективности операций шва нервных структур ПС в зависимости от его вида, уровня повреждения, размера диастаза, времени с момента травмы, разработка показаний и оптимальных сроков оперативного вмешательства при травматическом повреждении ПС.

Материалы и методы

За период 1990 - 2004 гг. нами наблюдались 20 больных (17 мужчин, 3 женщины) с повреждением ПС в возрасте от 3 до 45 лет. Распределение больных по возрасту было следующим: до 20 лет-4 (20,0%), от 21 до 40 лет - 11 (55,0%), от 41 до 50 лет - 5 (25,0%). У 19 (95,0%) больных имело место открытое повреждение ПС. Закрытое тракционное повреждение с нарушением анатомической целостности подкрыльцового нерва отмечалось у одного (5,0%) пострадавшего. В большинстве случаев (17 – 89,5%) причиной открытых повреждений ПС было нанесение резаной раны ножом или стеклом в надключичной, подключичной области, подмышечной ямке или верхней трети плеча. Структуры ПС были повреждены в результате огнестрельного ранения у одного (5,3%) больного, у одного (5,3%) – в автомобильной аварии.

Оперативные вмешательства в сроки до 3 месяцев с момента травмы выполнены 12 (60,0%), от 4 до 6 мес. – 4 (20,0%), от 7 до 9 мес. – 3 (15,0%), от 10 до 12 мес. – одному (5,0%) пациенту.

С целью уточнения характера и уровня повреждения ПС использовали клиничко-неврологическое обследование и комплекс параклинических методов, включавший электродиагностику, тепловизионное исследование, изучение скорости регионарного кровотока в паретичных мышцах с помощью радиофармпрепарата, шейную миелорадикулографию. Большое значение имела интраоперационная ревизия ПС, в ходе которой выявлялась степень нарушения целостности его структур.

Клинические признаки нарушения функции одного нерва имели место у 10 (50,0% больных), двух нервов ПС – у 3 (15,0%) больных. Типичные признаки паралича Эрба–Дюшенна, наблюдались у 7 (35,0%) пострадавших, у одного из них в сочетании с утратой сгибания ?-??? пальцев и кисти.

При проведении электродиагностики у всех пациентов отмечено нарушение проводимости по поврежденным структурам ПС. Тепловизионное исследование установило термоасимметрию с гипотермией в зоне денервированных мышц. В них же была снижена скорость кровотока, исследовавшаяся с помощью радиофармпрепарата. Шейная миелорадикулография, выполненная больному с закрытым повреждением ПС, патологии на преганглионарном уровне не выявила.

У 7 (35,0%) больных целостность структур ПС была нарушена на надключичном уровне. В ходе оперативного вмешательства у этих пациентов выявлен полный анатомический перерыв первичного верхнего ствола, у одного из них в сочетании с частичным повреждением первичного среднего ствола.

У 13 (65,0%) пациентов имело место подключичное повреждение ПС. Вторичный задний ствол был поврежден у одного (5,0%) из них. У 5 (25,0%) пациентов обнаружен полный анатомический перерыв проксимального отдела лучевого, у 2 (10,0%) – подкрыльцового нерва. В одном случае (5,0%) имело место повреждение мышечно-кожного, в одном (5,0%) – локтевого и в одном (5,0%) – срединного нерва. Одновременное нарушение анатомической целостности проксимальных отделов двух нервов ПС отмечено у 2 (10,0%) больных (лучевого и локтевого – в одном случае, локтевого и срединного – в другом).

Во всех случаях помимо полного анатомического перерыва структур ПС выявлены невромы центрального, шванномы периферического концов поврежденных стволов или нервов. После иссечения невром, шванном образовывался диастаз различной степени выраженности. У большинства больных (16 – 80,0%) диастаз не превышал 1,0 см, у 2 (10,0%) – составлял от 1,1 до 2,0 см, у 2 (10,0%) – от 2,1 до 3,0 см.

У 18 (90,0%) пациентов был выполнен эпиневральный, у одного (5,0%) – эпиневральный шов на первичном верхнем стволе и периневральный – на первичном среднем стволе; у одного больного (5,0%) – эпиневральный шов на локтевом и периневральный – на срединном нерве.

Оперативное вмешательство было направлено на сопоставление поврежденных структур ПС «конец – в – конец» с учетом их внутривольного строения и последующую фиксацию посредством наложения швов на эпиневррий (эпиневральный шов) или на периневррий, окружающий фасцикулы (периневральный шов). Уровень операции определялся на основании результатов клинико - параклинического обследования и локализации открытого повреждения ПС. При надключичном повреждении использовался боковой доступ от границы верхней и средней трети заднего края грудино-ключично-сосцевидной мышцы до верхнего края средней трети ключицы. При подключичном повреждении применялся передний доступ от нижнего края средней трети ключицы по дельтовидно-грудной борозде до верхней трети передне-внутренней поверхности плеча с внепроекционным пересечением большой и малой грудных мышц. Операция шва структур ПС выполнялась под увеличением x 5; 8; 12,5; 20 с использованием микрохирургической техники.

После рассечения мягких тканей проводилась ревизия ПС на уровне повреждения с оценкой его целостности, выделение (наружный невролиз) центрального и периферического концов поврежденной структуры (ствола или исходящего из него нерва). Вначале выделялся центральный конец поврежденной структуры ПС в связи с тем, что он, как правило, достаточно прочно фиксирован, затем – периферический. С целью устранения диастаза мобилизация стволов и нервов ПС проводилась на минимальном протяжении (до 2 см) с учетом деления стволов, особенностей

расположения анастомозов и питающих сосудов. После этого центральный конец прошивался лигатурой за невром, периферический за шванному и подтягивались друг к другу с целью определения длины возможного диастаза. Затем выполнялась резекция поврежденных концов структуры ПС острым лезвием бритвы в строго поперечном направлении. Для предупреждения повреждения окружающих тканей, сосудов резецируемые концы структур ПС отделялись марлевыми шариками. Измененные концы иссекались до появления бледно-розового цвета блестящей зернистости фасцикул, между которыми располагался внутренний эпиневррий, сохраненные внутривольные кровотокающие сосуды и отсутствовали какие-либо уплотнения. Кровотечение из внутривольных сосудов останавливали 3% раствором перекиси водорода или гемостатической губкой. Коагуляция в данном случае, как правило, не использовалась.

Далее при выполнении эпиневрального шва проводили сопоставление центрального и периферического концов ствола или нерва ПС таким образом, чтобы избежать их скручивания и обеспечить максимальное совпадение фасцикул. Производилась идентификация фасцикул: определялись их размеры, соответствие друг другу, расположение эпиневральных и периневральных сосудов, выявляли индивидуальные ориентиры. В последующем оба конца поврежденной структуры ПС с помощью держалок, прошитых за эпиневррий, сближали и сопоставляли таким образом, чтобы они соприкасались не оставляя промежутка, а фасцикулы, сосуды и другие ориентиры совпадали. Эпиневральный шов выполнялся при отсутствии натяжения или при предельно допустимом натяжении, определенном нами как «минимальное», при котором концы структур ПС удавалось свести двумя одновременно завязанными лигатурами 10/0, прошитыми за эпиневррий строго напротив (через 180°). В последующем их использовали в качестве держалок, позволявших обеспечить доступ к задней поверхности сшиваемых структур ПС. С целью создания идеального соприкосновения фасцикул поврежденных структур ПС на эпиневррий дополнительно накладывали, как правило, 4 шва.

Периневральный шов выполнялся в случаях отсутствия диастаза и возможности сведения центрального и периферического концов без какого-либо натяжения при условии наличия крупных, хорошо дифференцировавшихся и сопоставлявшихся между собой фасцикул. Под увеличением с использованием микроинструментария определяли границу перехода сохранной структуры ПС в поврежденную. Затем продольно на протяжении 5-7 мм рассекали наружный эпиневррий центрального и периферического концов с разделением их на отдельные фасцикулы. С помощью лезвия отсекали фасцикулы от фиброзной ткани, невром, шванном. После идентификации фасцикул по диаметру выполнялось их сшивание под увеличением с использованием шовного материала 10/0, вначале - более глубоко, затем – поверхностно расположенные. Целостность каждой фасцикулы восстанавливали наложением двух швов за периневррий.

Результаты оценивали через 6-12 мес. (первый этап послеоперационного наблюдения) и 13 мес. и более после операции (второй этап послеоперационного наблюдения) с учетом восстановления мышечной силы и чувствительности по шкале Н. Millesi (1984). Как видно из табл. 1, восстановление мышечной силы до М5 (полное клиническое восстановление) расценивали как отличный, до М4 (движения с преодолением сопротивления) – как хороший результат операции. При наличии самостоятельных движений с преодолением тяжести конечности, незначительных

движений в межфаланговых суставах (М3) результат операции считали удовлетворительным функционально значимым. Удовлетворительный результат оценивали как функционально незначимый при появлении слабых сокращений мышц без убедительных признаков движений в суставах (М1) или движений в суставах при исключении тяжести конечности (М2). Положительным функционально значимым результатом оперативного вмешательства считали восстановление мышечной силы до М3, М4, М5, положительным функционально незначимым – до М1, М2. Отрицательный результат соответствовал М0.

Таблица 1

Оценка результатов шва структур плечевого сплетения при последствиях травматического повреждения

| Результат | | Восстановление мышечной силы | Восстановление чувствительности |
|--------------------|--------------------------|--|---|
| Отрицательный | | М-0 – отсутствие мышечных сокращений | S-0 – анестезия в автономной кожной зоне нерва |
| Удовлетворительный | Функционально незначимый | М-1 – слабые сокращения мышц без убедительных признаков движений в суставах М-2 – движения в суставах при исключении тяжести конечности | S-1 – неопределенные болевые ощущения S-2 – гиперпатия |
| | Функционально значимый | М-3 – движения с преодолением тяжести конечности, незначительные движения в межфаланговых суставах | S-3 – гипестезия с уменьшением гиперпатии |
| Хороший | | М-4 – движения с преодолением сопротивления | S-4 – умеренная гиперестезия без гиперпатии |
| Отличный | | М-5 – полное клиническое восстановление | S-5 – нормальная болевая чувствительность |

Учитывая обширный характер повреждения с вовлечением многих мышц верхней конечности, в большинстве случаев общим показателем восстановления двигательной функции в каждом конкретном наблюдении служило восстановление одной или нескольких мышц, где достигалась наибольшая мышечная сила при условии наличия признаков реиннервации в остальных, ранее парализованных мышцах.

Результаты и обсуждение

У 6 пациентов с повреждением первичного верхнего ствола, проявившимся параличом Эрба–Дюшенна, до операции мышечные сокращения дельтовидной мышцы (ДМ) и двуглавой мышцы плеча (ДМП) отсутствовали (М0). У одного больного с сочетанием полного нарушения целостности первичного верхнего ствола и частичного – первичного среднего ствола сила вышеперечисленных мышц составляла М0, а сгибателей I - II пальцев – М1. Во всех случаях на первом этапе послеоперационного наблюдения появились активные сокращения ДМ и ДМП, причем у 2 больных их сила выросла до М2, у 4 – до М3, у одного сила ДМ – до М2, ДМП – до М3. На втором этапе послеоперационного наблюдения у 2 больных сила ДМ и ДМП восстановилась до М4 (хороший результат), у 2 до М5, у 3 - ДМ до М4, ДМП – до М5 (отличный результат), т.е. отмечена тенденция лучшего восстановления ДМП. У одного больного с сочетанием повреждения первичных верхнего и среднего стволов ПС помимо восстановления силы ДМ и ДМП отмечалось нарастание силы сгибателей I-II пальцев с М1 в дооперационном периоде до М3 на первом, М5 на втором этапе послеоперационного наблюдения. У одного больного с повреждением

вторичного заднего ствола в дооперационном периоде отмечался паралич ДМ, трехглавой мышцы плеча (ТМП) и разгибателей кисти и пальцев (М0). На первом этапе послеоперационного наблюдения отмечалось восстановление силы ДМ и ТМП до М2, разгибателей кисти и пальцев – до М1. На втором этапе послеоперационного наблюдения сила этих мышц составила М4 (хороший результат операции).

В дооперационном периоде у всех 5 больных с повреждением лучевого нерва отмечался паралич ТМП и разгибателей кисти и пальцев (М0) на стороне повреждения ПС. На первом этапе послеоперационного наблюдения у 2 больных имело место параллельное восстановление силы ТМП и разгибателей кисти и пальцев до М2 в одном и до М3 в другом случае. У 2 больных отмечалось восстановление силы ТМП до М3, в то время как парез разгибателей кисти и пальцев составил М2. На втором этапе послеоперационного наблюдения сила разгибателей кисти и пальцев стала соответствовать силе ТМП и составила М5 у 3 больных (отличный результат). У одного больного сила этих мышц не превысила М3 (удовлетворительный функционально значимый результат). В одном наблюдении с повреждением лучевого нерва восстановления силы ТМП и разгибателей кисти и пальцев отмечено не было как на первом, так и на втором этапах послеоперационного наблюдения (отрицательный результат).

Сила ДМ в дооперационном периоде составила М0 у 2 больных с повреждением подкрыльцового нерва. На первом этапе послеоперационного наблюдения она выросла до М1 у одного, до М2 у другого больного. На втором этапе послеоперационного наблюдения у обоих пациентов отмечено восстановление силы ДМ до М4 (хороший результат).

У одного больного с повреждением мышечно-кожного нерва динамика восстановления силы ДМП в первом и втором послеоперационных периодах по сравнению с показателями дооперативного лечения составила М0 – М2 – М4 (хороший результат).

Восстановление силы сгибателей кисти и I-III пальцев при повреждении срединного нерва у одного больного и сгибателей IV- V пальцев при поражении локтевого нерва у другого соответствовала М0 – М2 – М5 (отличный результат).

У больного с сочетанием повреждения лучевого и локтевого нервов динамика силы ТМП и разгибателей кисти и пальцев была М0 – М2 – М4, сгибателей IV- V пальцев – М0 – М3 – М5 (отличный результат). При сочетании повреждения срединного и локтевого нервов у одного больного отмечено восстановление силы сгибателей кисти и I-III пальцев от М0 в дооперационном периоде до М2 и М4 в первом и втором послеоперационном периодах, соответственно. Динамика восстановления силы активного сгибания IV- V пальцев соответствовала М0 – М3 – М5 (отличный результат).

Анализ динамики восстановления силы отдельных мышц верхней конечности при травматическом повреждении ПС в результате оперативного лечения методом наложения эпинеурального и перинеурального шва представлен на рис. ДМ была денервирована у 10 больных, в дооперационном периоде сокращения в ней у всех пациентов отсутствовали (М0), на первом этапе послеоперационного наблюдения у 6 (60,0%) из них отмечен удовлетворительный функционально незначимый (М1, М2), у 4 (40,0%) – удовлетворительный функционально значимый результат (М3). На втором этапе послеоперационного наблюдения у 7 (70,0%) больных имел место хороший

(М4), у 2 (20,0%) –отличный (М5), у одного (10,0%) – удовлетворительный функционально незначимый результат (М1,М2).

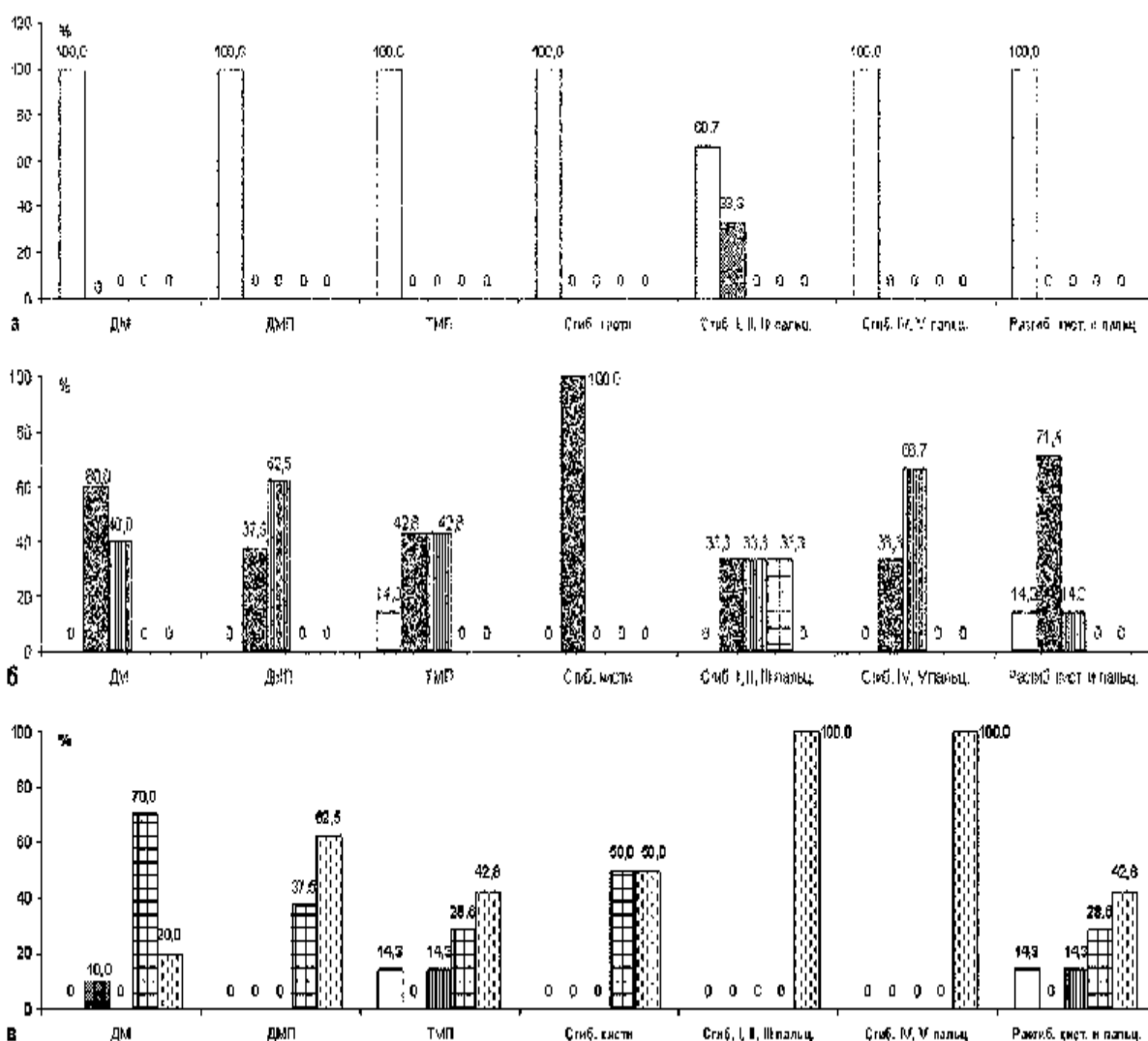


Рис. Динамика восстановления силы мышц верхней конечности при последствиях травматического повреждения плечевого сплетения.

а - распределение больных (%) по силе мышц верхней конечности до операции.

б- распределение больных (%) по силе мышц верхней конечности через 6-12 месяцев после операции.

в- распределение больных (%) по силе мышц верхней конечности через 13 и более месяцев после операции.

- МО отрицательный
- ▨ М1, М2 удовлетворительный функционально незначимый
- ▩ М3, удовлетворительный функционально значимый
- ▧ М4, хороший
- ▦ М5, отличный

ДМ – дельтовидная мышца

ДМП – двуглавая мышца плеча

ТМП – трехглавая мышца плеча

Функция ДМП была нарушена у 8 больных (M0), на первом этапе послеоперационного наблюдения у 5 (62,5%) из них отмечено восстановление силы ДМП до M3 (функционально значимый результат), у 3 (37,5%) – до M2 (функционально незначимый результат). В позднем восстановительном периоде отличный (M5) результат восстановления функции ДМП имел место у 5 (62,5%), хороший (M4) – у 3 (37,5%) больных.

В дооперационном периоде у 7 больных отмечалось отсутствие сокращений (M0) ТМП. На первом этапе послеоперационного наблюдения удовлетворительный функционально значимый (M3) результат получен у 3 (42,8%) из них, удовлетворительный функционально незначимый (M2) – у 3 (42,8%). На втором этапе послеоперационного наблюдения у 3 (42,8%) больных имел место отличный (M5), у 2 (28,6%) – хороший (M4), у одного (14,3%) – удовлетворительный функционально значимый результат (M3). У одного больного (14,3%) функции ТМП в послеоперационном периоде не восстановилась (M0).

У 2 больных в дооперационном периоде отсутствовали мышечные сокращения сгибателей кисти (M0) на стороне повреждения ПС. На первом этапе послеоперационного наблюдения у обоих пациентов сила сгибателей кисти составляла M2 (удовлетворительный функционально незначимый результат), на втором этапе – у одного больного (50,0%) имел место хороший (M4), у одного (50,0%) – отличный (M5) результат.

Сила сгибателей I – III пальцев в дооперационном периоде составляла M0 у 2 (66,7%) больных, у одного (33,3%) – отмечались сокращения мышц без признаков активных движений в пальцах (M1). На первом этапе послеоперационного наблюдения удовлетворительный функционально незначимый результат (M2) имел место у одного (33,3%), удовлетворительный функционально значимый (M3) – у одного (33,3%), хороший (M4) – у одного (33,3%) больного. На втором этапе послеоперационного наблюдения у 3 больных отмечен отличный результат (M5) восстановления силы сгибателей I – III пальцев.

Функция сгибателей IV – V пальцев была нарушена (M0) у 3 больных; на первом этапе послеоперационного наблюдения у 2 (66,7%) из них отмечен удовлетворительный функционально значимый (M3), у одного больного (33,3%) – удовлетворительный функционально незначимый (M2) результат. На втором этапе послеоперационного наблюдения у всех пациентов имело место восстановление силы сгибателей IV – V пальцев до M5 (отличный результат).

Функция разгибателей кисти и пальцев в дооперационном периоде была утрачена у 7 больных (M0). На первом этапе послеоперационного наблюдения у 5 (71,4%) из них был отмечен удовлетворительный функционально незначимый (M1, M2), у одного (14,3%) – удовлетворительный функционально значимый результат. На втором этапе послеоперационного наблюдения у 3 (42,8%) больных имел место отличный (M5), у 2 (28,6%) – хороший (M4), у одного (14,3%) – удовлетворительный функционально значимый (M3) результат. У одного пациента (14,3%) восстановления силы разгибателей кисти и пальцев в послеоперационном периоде получено не было (M0 – отрицательный результат).

Анализ динамики восстановления силы отдельных мышц верхней конечности при последствиях травматического повреждения ПС в результате операции шва нервных структур показал, что в целом в послеоперационном периоде имело место постепенное нарастание силы паретичных мышц на первом и втором этапах

послеоперационного наблюдения. Лишь у одного больного был отмечен отрицательный результат (M0) восстановления функции лучевого нерва (отсутствие динамики мышечной силы ТМП и разгибателей кисти, пальцев). В одном случае был получен удовлетворительный функционально незначимый результат восстановления ДМ.

Выявлена тенденция более позднего и менее выраженного восстановления силы ДМ по отношению к ДМП (40,0% и 62,5% удовлетворительных функционально значимых результатов в первом, 20,0% и 62,5% отличных результатов во втором периодах послеоперационного наблюдения, соответственно). Это обусловлено тем, что развивающийся в результате повреждения подкрыльцового нерва паралич ДМ зачастую приводит к подвывиху плеча, контрактуре плечевого сустава, вызывает болевой синдром и ограничивает разработку мышцы в послеоперационном периоде. Кроме того, в связи с тем, что сгибание предплечья в локтевом суставе является наиболее функционально значимым движением в проксимальном отделе верхней конечности, при сочетанном снижении силы в ДМ и ДМП больные больше внимания уделяют разработке этого движения, чем отведения плеча, в особенности при самостоятельных занятиях на дому.

Восстановление силы ТМП несколько опережало разгибание кисти и пальцев на первом этапе послеоперационного наблюдения (42,8% и 14,3% удовлетворительных функционально значимых результатов, соответственно). На втором этапе послеоперационного наблюдения эта тенденция нивелировалась, количество хороших и отличных результатов восстановления силы ТМП, разгибателей кисти, пальцев было одинаковым (71,4%). Более раннее нарастание силы ТМП по сравнению с разгибателями кисти и пальцев в результате шва лучевого нерва обусловлено первоначальным восстановлением иннервации более проксимально расположенных мышц. «Запаздывание» восстановления функции разгибателей кисти и пальцев определялось более поздней их реиннервацией в связи с большей удаленностью от места повреждения структур ПС.

Отмечена тенденция более раннего восстановления силы сгибания IV - V пальцев по сравнению со сгибанием I - II пальцев (на первом этапе послеоперационного наблюдения сила сгибания I - II пальцев была хорошей у 33,3% больных, в то время как в сгибателях IV - V пальцев хороших результатов не было отмечено). На втором этапе результаты были отличными как в сгибателях I - II , так и IV - V пальцев.

Восстановление чувствительности в зонах иннервации поврежденных структур ПС в виде неопределенных болевых ощущений и гиперпатии (S1, S2) в большинстве случаев предшествовало появлению сокращений денервированных мышц, на втором этапе послеоперационного наблюдения у 12 (60,0%) больных достигало S5 (нормальная болевая чувствительность), у 5 (25,0%) – S4 (умеренная гиперестезия без гиперпатии). У одного пациента имела место гипестезия с уменьшением гиперпатии (S3), у одного – гиперпатия (S2) в зоне иннервации поврежденной нервной структуры ПС. У одного больного в послеоперационном периоде сохранялась анестезия в автономной кожной зоне нерва (S0). Общая оценка восстановления чувствительности в результате проведения операции эпи- или периневрального шва, как правило, соответствовала степени восстановления мышечной силы.

Анализ результатов шва в зависимости от особенностей клинических проявлений последствий травматического повреждения ПС представлен в табл. 2. Существенных

различий в частоте отличных, хороших и удовлетворительных результатов при верхнем параличе и клинических проявлениях повреждения одного или двух нервов ПС не было отмечено.

Таблица 2

Результаты шва структур плечевого сплетения в зависимости от клинических проявлений травматического повреждения

| Клинические проявления | РЕЗУЛЬТАТЫ / количество больных | | | | | Всего |
|---|---------------------------------|--------------|----------------------------|------------------------------|-------------|---------------|
| | Отличный | Хороший | Удовлетв. (функц. значим.) | Удовлетв. (функц. незначим.) | Отрицат. | |
| Верхний паралич | 4 | 2 | - | - | - | 6 (30,0%) |
| Верхний паралич в сочетании с клин. прояв. повреждения одного нерва | 1 | - | - | - | - | 1 (5,0%) |
| Клинически не проявляющиеся повреждения одного нерва | 5 | 2 | 1 | 1 | 1 | 10 (50,0%) |
| Клинически проявляющиеся повреждения двух нервов | 2 | 1 | - | - | - | 3 (15,0%) |
| Всего | 12 (60,0%) | 5 (25,0%) | 1 (5,0%) | 1 (5,0%) | 1 (5,0%) | 20 (100%) |

Таблица 3

Результаты шва структур плечевого сплетения в зависимости от уровня травматического повреждения

| Уровень повреждения плечевого сплетения | РЕЗУЛЬТАТЫ / количество больных | | | | | Всего |
|--|---------------------------------|--------------|----------------------------|------------------------------|-------------|---------------|
| | Отличный | Хороший | Удовлетв. (функц. значим.) | Удовлетв. (функц. незначим.) | Отрицат. | |
| Стволы | 5 | 3 | - | - | - | 8 (40,0%) |
| Проксимальные отделы периферических нервов | 7 | 2 | 1 | 1 | 1 | 12 (60,0%) |
| Всего | 12 (60,0%) | 5 (25,0%) | 1 (5,0%) | 1 (5,0%) | 1 (5,0%) | 20 (100%) |

Как видно из таблицы 3, при повреждении стволов ПС отличные результаты имели место у 5 (62,5%), хорошие у 3 (37,5%) больных. Отличные результаты при повреждении проксимальных отделов длинных нервов ПС отмечались у 7 (58,3%), хорошие – у 2 (16,7%) пациентов. Удовлетворительный функционально значимый результат имел место у одного, удовлетворительный функционально незначимый – у одного и отрицательный результат – у одного больного с повреждением проксимальных отделов нервов ПС. Зависимости результатов операций эпинеурального - и перинеурального шва от уровня повреждения структур ПС установлено не было.

Анализ результатов шва в зависимости от диастаза между центральным и периферическим концами поврежденных структур ПС приведен в таблице 4. У большинства больных (16 – 80,0%) диастаз не превышал 1,0 см, причем отличные результаты имели место у 11 (68,8%), хорошие – у 5 (31,2%) из них. У одного больного с диастазом от 1,1 до 2,0 см отмечался отличный, у одного – удовлетворительный функционально значимый результат. Оперативные вмешательства, проведенные при диастазе 2,1 – 3,0 см, привели к

удовлетворительному функционально незначимому результату в одном и к отрицательному результату – в другом случае. Имела место тенденция зависимости результатов операции шва нервных структур ПС от размера диастаза: чем больше диастаз, тем менее эффективно оперативное лечение. Наличие диастаза определяет натяжение центрального и периферического концов поврежденной структуры ПС при наложении шва «конец–в–конец», которое в свою очередь приводит к ишемии нервных волокон и замедлению их регенерации. Наложение шва с натяжением может привести к расхождению концов поврежденной нервной структуры в раннем послеоперационном периоде в связи с тем, что иммобилизация плечевого пояса не может быть эффективна из-за подвижности в нем и шейном отделе позвоночника. Мобилизация центрального и периферического концов поврежденных структур ПС, применяемая при шве периферического нерва с целью устранения диастаза, не может широко использоваться при оперативных вмешательствах на структурах ПС. Анатомо-топографические особенности последних определяют их малую подвижность и не позволяют эффективно свести концы ствола или нерва ПС, а пересечение анастомозов и питающих артерий в ходе мобилизации вызывает дополнительную денервацию и выраженные ишемические нарушения. Сокращение размера диастаза путем придания соответствующего положения приведения шейного отдела позвоночника к плечевому поясу при операциях на первичных стволах или сгибания плеча и его приведения к туловищу при операциях на вторичных стволах, проксимальных отделах длинных нервов ПС не оправдывает себя в связи с невозможностью стабильной иммобилизации в этом положении. Образование невром и шванном на центральном и периферическом концах поврежденной структуры ПС, характерное для отдаленного периода травмы, требует их иссечения, что в свою очередь увеличивает размер диастаза. После иссечения измененных участков концов поврежденных структур ПС число, размер, топография фасцикул обычно не совпадают, причем эти различия прямо пропорциональны размеру диастаза, что делает невозможным сопоставление фасцикул или фасцикулярных групп и выполнение операции периневрального шва.

Таблица 4

Результаты шва структур плечевого сплетения при последствиях травматического повреждения в зависимости от размера диастаза

| Размер диастаза | РЕЗУЛЬТАТЫ / количество больных | | | | | Всего |
|-----------------|---------------------------------|--------------|-----------------------------|-------------------------------|-------------|---------------|
| | Отличный | Хороший | Удовлетв. (функц. значимый) | Удовлетв. (функц. незначимый) | Отрицат. | |
| До 1,0 см | 11 | 5 | - | - | - | 16 (80,0%) |
| 1,1-2,0 см | 1 | - | 1 | - | - | 2 (10,0%) |
| 2,1-3,0 см | - | - | - | 1 | 1 | 2 (10,0%) |
| Всего | 12 (60,0%) | 5 (25,0%) | 1 (5,0%) | 1 (5,0%) | 1 (5,0%) | 20 (100%) |

У большинства больных (18 - 90,0%) выполнялось наложение эпиневрального шва, причем у 10 (55,6%) пациентов отмечены отличные, у 5 (27,8%) – хорошие

результаты (табл. 5). Удовлетворительный функционально значимый результат имел место у одного (5,5%), удовлетворительный функционально незначимый - у одного (5,5%), отрицательный – у одного (5,5%) больного. Наложение периневрального шва применялось лишь в двух (10,0%) случаях. В одном случае данный вид шва был выполнен на первичном среднем стволе при сочетанном его повреждении с первичным верхним стволом, на котором выполнялся эпиневральный шов; в другом случае – на срединном нерве при сочетанном его повреждении с локтевым нервом, на котором выполнялся эпиневральный шов. Оперативное вмешательство проводилось в сроки 4 и 5 мес. после травмы. В обоих случаях были получены отличные результаты восстановления силы денервированных мышц. Наложение периневрального шва на отдельные фасцикулы выполнялось при условии отсутствия диастаза, исключающего натяжение центрального и периферического концов поврежденных структур, проведения оперативного вмешательства в ранние сроки, что предупреждало формирование невром, шванном больших размеров, требующих их иссечения с последующим образованием диастаза, наличия четко дифференцирующихся многочисленных фасцикул, что позволяло осуществить наложение швов на периневрий без их травматизации. Травматическое повреждение ПС с нарушением целостности структур в большинстве случаев сопровождалось диастазом между центральным и периферическим концами различной степени выраженности, а стволы и проксимальные отделы длинных нервов ПС отличались многочисленностью фасцикул и анастомозов между ними. Это ограничивало применение периневрального шва при последствиях травматического повреждения ПС. Кроме того, несмотря на то, что ожидаемым результатом дифференцированного сшивания фасцикул при выполнении периневрального шва являлось повышение эффективности оперативного лечения травматических повреждений ПС, достоверных различий в интенсивности регенерации и миелинизации нервных волокон при наложении эпиневрального и периневрального швов в экспериментальных исследованиях на лабораторных животных установлено не было [1, 9]. Сравнительное клиническое изучение результатов операций эпиневрального и периневрального швов также не выявило статистически достоверных различий между ними. Морфологические экспериментальные исследования показали, что после шва фасцикул реакция окружающих тканей была более выраженной, чем при наложении эпиневрального шва. Она проявлялась появлением макрофагов, гистиоцитов, формированием по окружности пучков фиброзной ткани, что провоцировалось травматизацией межпучкового эпиневрия и шовным материалом, оставляемым в нервном стволе. Развитие интраневрального фиброза ухудшало эффект операции периневрального шва [9, 10, 12]. В связи с этим, а также учитывая особенности внутривольного строения структур ПС, отдавалось предпочтение выполнению эпиневрального шва с применением микрохирургической техники. Периневральный шов проводился только при возможности соблюдения указанных условий его выполнения.

Таблица 5

Результаты оперативного лечения последствий травматического повреждения плечевого сплетения в зависимости от вида шва

| Вид шва | РЕЗУЛЬТАТЫ / количество больных | | | | | Всего |
|---|---------------------------------|--------------|-----------------------------------|------------------------------------|-------------|---------------|
| | Отличный | Хороший | Удовлетв. (функц. значимый) | Удовлетв. (функц. незначим.) | Отрицат. | |
| Эпинеуральный | 10 | 5 | 1 | 1 | 1 | 18 (90,0%) |
| Эпинеуральный шов первичного верхнего, перинеуральный шов первичного среднего ствола | 1 | - | - | - | - | 1 (5,0%) |
| Эпинеуральный шов локтевого, перинеуральный шов срединного нерва | 1 | - | - | - | - | 1 (5,0%) |
| Всего | 12 (60,0%) | 5 (25,0%) | 1 (5,0%) | 1 (5,0%) | 1 (5,0%) | 20 (100%) |

Таблица 6

Результаты шва структур плечевого сплетения при последствиях травматического повреждения в зависимости от сроков с момента травмы

| Сроки с момента травмы | РЕЗУЛЬТАТЫ / количество больных | | | | | Всего |
|------------------------------|---------------------------------|-----------|--------------------------------------|--|----------|---------------|
| | Отличный | Хороший | Удовлетв. (функцион. значимый) | Удовлетв. (функцион. незначимый) | Отрицат. | |
| До 3 мес. | 9 | 3 | - | - | - | 12 (60,0%) |
| 4-6 мес. | 2 | 2 | - | - | - | 4 (20,0%) |
| 7-9 мес. | 1 | - | 1 | 1 | - | 3 (15,0%) |
| 10—12 мес. | - | - | - | - | 1 | 1 (5,0%) |
| Всего | 12 (60,0%) | 5 (25,0%) | 1 (5,0%) | 1 (5,0%) | 1 (5,0%) | 20 (100%) |

В сроки до 3 мес. после травматического повреждения ПС были оперированы 12 (60,0%) больных, причем у 9 (75,0%) из них были получены отличные, у 3 (25,0%) – хорошие результаты (табл. 6). У 2 (50,0%) пациентов, которым оперативное лечение было выполнено через 4 – 6 мес. после травмы, отмечены отличные, у 2 других (50,0%) – хорошие результаты операции. У одного из больных, оперированных через 7 – 9 мес. после травмы ПС, имел место отличный, у второго - удовлетворительный функционально значимый, у третьего – удовлетворительный функционально незначимый результат. Спустя 12 мес. после травмы был оперирован один больной, результат лечения был отрицательным. Выявлена тенденция зависимости результатов операции шва нерва от сроков с момента травмы: чем больше срок, тем хуже результат. Это определялось развитием дегенеративных нарушений нервно-мышечных образований, формированием невром, шванном в центральном и периферическом концах нервных структур, иссечение которых обуславливает увеличение диастаза.

Таким образом, шов структур ПС являлся эффективным методом лечения в случаях их травматического повреждения на небольшом протяжении. Положительные функционально значимые результаты восстановления силы паретичных мышц получены у 18 (90,0%) пострадавших. Отличные и хорошие результаты имели место у 17 (85,0%) оперированных. У одного больного получен удовлетворительный функционально значимый, у одного - удовлетворительный функционально

незначимый, у одного – отрицательный результат операции. Целью наложения шва являлось восстановление целостности поврежденной структуры ПС посредством сопоставления и фиксации концов травмированного ствола или нерва, в результате чего обеспечивалось правильное направление регенерирующих аксонов по соответствующему руслу. Основным условием выполнения шва являлась возможность свести концы поврежденных структур без натяжения или при их минимальном натяжении лигатурой 10/0. Выявлена зависимость результатов лечения от размера диастаза, увеличение диастаза более 2 см приводило к резкому ухудшению результатов оперативного лечения. Увеличение сроков с момента травмы до 12 мес. также отрицательно сказывалось на его эффективности, что определялось формированием невром, шванном, требовавших иссечения и увеличивающих диастаз, а также развитием дистрофических изменений в структурах ПС, делающих невозможным регенерацию нервных волокон.

В связи с преобладанием среди пострадавших случаев с наличием множественных фасцикул, затруднявших их дифференцированное сопоставление, наличие большого числа межфасцикулярных анастомозов, диастаза, не позволявшего сопоставить концы поврежденных структур без минимального натяжения, а также принимая во внимание литературные данные о выраженности интерфасцикулярного фиброза после применения периневрального шва, у большинства больных выполняли эпиневральный шов. С целью повышения его эффективности операцию проводили с использованием микрохирургической техники, сопоставляя центральный и периферический концы поврежденных структур ПС с учетом их внутривольного строения и наложением 6 швов на эпиневрий, исключая смещение фасцикул и прорастание аксонов вне ствола ПС [2]. Периневральный шов применяли в 2 случаях. Показаниями для данного шва явилось наличие крупных хорошо дифференцировавшихся фасцикул, а также отсутствие диастаза между центральным и периферическими концами поврежденной структуры ПС, позволившего сопоставить фасцикулы без натяжения.

Определены особенности операции шва структур ПС, топография которых исключала устранение диастаза путем мобилизации центрального и периферического концов на большом протяжении, а также приданием конечности соответствующего положения. Особенности внутривольного строения структур ПС ограничивали выполнение периневрального шва и обуславливали преимущественность применения эпиневрального шва с использованием микрохирургической техники как метода выбора при травматическом повреждении ПС с нарушением его целостности на небольшом протяжении.

Выводы

1. Шов является эффективным методом хирургического лечения травматического повреждения структур ПС с нарушением их целостности.
2. У большинства пострадавших выполнялся эпиневральный шов, показаниями для которого являлось наличие многочисленных фасцикул без их четкой дифференциации при отсутствии или минимальном натяжении центрального и периферического концов поврежденной структуры ПС.
3. Показаниями для периневрального шва было выявление в поврежденной структуре небольшого числа крупных дифференцирующихся фасцикул, которые сопоставлялись без натяжения в ранние сроки после травмы.

4. Различий эффективности эпинеурального и перинеурального швов при условии соблюдения показаний к их выполнению выявлено не было.

5. Установлена зависимость эффективности шва структур ПС от величины диастаза, выполнение операции при диастазе более 2 см приводит к ухудшению ее результатов.

6. Операции шва структур ПС эффективны в сроки до 12 мес. после травмы.

7. Оперативное вмешательство должно проводиться с учетом анатомо-топографических особенностей ПС, применением микрохирургической техники и соответствующего увеличения.

ЛИТЕРАТУРА

1. Белоусов А.Е., Макаров Ф.Н., Даниленкова Л.В. и др. Микрохирургический шов периферических нервов в эксперименте.- Журн. вопр. нейрохир. им. Н.Н. Бурденко. - 1983, №5.-С.51-55.

2. Григорович К. А. Хирургическое лечение повреждений нервов. М., 1981.

3. Дольницкий О. В, Дольницкий Ю. О. Атлас микрохирургических операций на периферических нервах. Киев, 1991.

4. Лурье А. С. Хирургия плечевого сплетения. М., 1968.

5. Склянчук Е.Д., Яковлев К.М., Зоря В.И. Хирургическое лечение огнестрельных повреждений периферических нервов. III съезд нейрохирургов России. – СПб, 2002. - С. 536-537.

6. Шевелев И.Н. Современные принципы хирургии периферических нервов //Основные принципы диагностики и лечения в нейрохирургии. М.,1981. С. 54-56.

7. Цымбалюк В. І., Гудак П. С., Сулій М. М. Мікрохірургічна корекція відкритих пошкоджень плечевого сплетіння // Український журнал малоінвазивної та ендоскопічної хірургії.-1998.-Вып. 2. № 2.-С.42-44.

8. Цымбалюк В.И., Третьяк И.Б., Ломако Л.А. и др. Комплексное лечение травматических повреждений сплетений и периферических нервов. III съезд нейрохирургов России. – СПб, 2002. - С. 541.

9. Levinthal R., Brown W.J., Rand R.W. Comparison of fascicular, interfascicular and epineural suture techniques in the repair of simple nerve lacerations.- J. Neurosurg. - 1977. - V. 47, N 10. – 744-750.

10. Orgel M.C. Epineural versus perineurial repair of peripheral nerves.- Clin. Plast. Surg. – 1984. – V.11, N1. – P. 101 – 104.

11. Millesi H. Brachial plexus injuries. Management and results // Clin. Plast.Surg.- 1984-Vol. ??, N11.-P115-120.

12. Sunderland S. Nerves and nerve Injuries. – Edinburg, London a. New – York. – 1978. –1045 p.