

DOI: <https://doi.org/10.51922/1818-426X.2024.3.105>

С. М. Ращинский<sup>1,2</sup>, С. И. Третьяк<sup>1</sup>, А. А. Степанюк<sup>1,2</sup>,  
Л. И. Бусько<sup>2</sup>, Г. А. Сергеев<sup>2</sup>, Д. С. Глушакевич<sup>2</sup>

## ЭНДОВАСКУЛЯРНАЯ ЭМБОЛИЗАЦИЯ ПРАВОЙ ЖЕЛУДОЧНО-САЛЬНИКОВОЙ АРТЕРИИ ПРИ РАЗРЫВЕ ПСЕВДОАНЕВРИЗМЫ, СВЯЗАННОЙ СО СВИЩОМ ПОДЖЕЛУДОЧНОЙ ЖЕЛЕЗЫ ПОСЛЕ ПРОДОЛЬНОЙ ПАНКРЕАТИКОЕЮНОСТОМИИ: КЛИНИЧЕСКИЙ СЛУЧАЙ

УО «Белорусский государственный медицинский университет»,<sup>1</sup>  
УЗ «Городская клиническая больница скорой медицинской помощи»<sup>2</sup>

**Цель исследования.** Оценить целесообразность индивидуального подхода с применением рентген-эндоваскулярной эмболизации (РЭВЭ) у пациентов с послеоперационным панкреатическим свищом (ПОПС) и последующим послеоперационным кровотечением (ПОК) после выполнения продольной панкреатикоюностомии (ППЕ) по поводу хронического панкреатита (ХП).

**Материалы и методы** (Случай из практики). После выполнения ППЕ у 33 пациентов было отмечено низкое количество послеоперационных осложнений — 4/12,1 % (95 % ДИ: 6,2–29,4) случая при отсутствии летальных исходов. В наблюдении мы описали единственный случай тяжелого осложнения, где имел место ПОПС тип «С» и позднее ПОК тип «С» из псевдоаневризмы артерии.

**Результаты и обсуждение.** В настоящее время в проанализированных доступных источниках литературы отсутствует единая концепция в отношении тактики оперативного лечения ПОК, возникших после выполненных резекционных или резекционно-дренирующих хирургических вмешательств при ХП. Основными факторами его возникновения являются: послеоперационный панкреатит, ПОПС, желчеистечение, абсцесс. Существует статистически значимая корреляция между дополнительным наличием желчи в дренажах и возникновением ПОК. В случае формирования абсцесса происходит лизис стенки сосуда или перевязанной культи артерии, что приводит к возникновению ПОК.

**Выводы.** Необходима разработка и внедрение научно обоснованного алгоритма диагностики и лечения ПОК, возникающих после резекционных и резекционно-дренирующих оперативных вмешательств на поджелудочной железе. Описанный случай показывает возможность успешной РЭВЭ правой желудочно-сальниковой артерии при псевдоаневризме (ПОК «С»), связанной со свищом поджелудочной железы (ПОПС «С»), после продольной панкреатикоюностомии.

**Ключевые слова:** хронический панкреатит, продольная панкреатикоюностомия, эндоваскулярная эмболизация.

S. M. Rashchynski, S. I. Tretyak, A. A. Stepanyuk, L. I. Busko,  
G. A. Sergeev, D. S. Glushakevich

## ENDOVASCULAR EMBOLIZATION OF THE RIGHT GASTROOMENTAL ARTERY IN THE RUPTURE OF THE PSEUDOANEURYSM ASSOCIATED WITH PANCREATIC FISTULA AFTER THE LONGITUDINAL PANCREATICOJEJUNOSTOMY: A CASE REPORT

**Aim/Objective.** To assess the feasibility of the individual approach using endovascular embolization (EVE) in patients with postoperative pancreatic fistulas (POPF) and subsequent

*postoperative bleeding (POB) after longitudinal pancreaticojejunostomy (LPJ) for chronic pancreatitis (CP).*

**Materials and methods** (Case report). *After performing LPJ in 33 patients was noted a low number of postoperative complications – 4/12.1 % (95 % CI: 6,2–29,4) cases with no death. We described a case report of severe complication involving POPF type «C» and later POB type «C» from the artery pseudoaneurysm.*

**Results.** *At present, there is no unified concept regarding the tactics of surgical treatment of POB in the analyzed available literature sources, that have arisen against the background of resection or resection-drainage surgical interventions for CP. The main factors of its occurrence are: postoperative pancreatitis, POPF, biliary discharge, abscess. There is a significant statistically correlation between the additional presence of bile in the drains and the occurrence of POB. Lysis of the vessel wall or the ligated stump of the artery occurs, in the case of abscess formation, which leads to the occurrence of POB.*

**Conclusions.** *It is necessary to develop and implement the algorithm for the diagnosis and treatment POB, that occur after resection and resection-drainage operations on the pancreas. This case report shows the possibility of successful EVE of the right gastrointestinal artery in pseudoaneurysm (POB «C») associated with pancreatic fistula (POPF «C») after longitudinal pancreaticojejunostomy*

**Keys words:** *chronic pancreatitis, longitudinal pancreaticojejunostomy, endovascular embolization.*

По результатам большого количества исследований при расширении главного панкреатического протока поджелудочной железы (ГПП ПЖ) более 7 мм без увеличения головки ПЖ более 30–40 мм воспалительного характера (хронический панкреатит – ХП) целесообразно применять дренирующие способы хирургических вмешательств. Наиболее широко используемой из них является продольная панкреатикоjejunostomia (ППЕ), которая была описана R. F. Partington и R. E. L. Rochelle.

После выполнения ППЕ вероятность различного вида послеоперационных осложнений колеблется в пределах 2–36,3 %, а летальность составляет 0–4 % от общего числа оперированных [1–3]. Результаты ее выполнения позволяют рассматривать ППЕ, как альтернативное хирургическое вмешательство в тех случаях, когда отсутствует увеличение размеров головки ПЖ, синдром холестаза и хроническая дуоденальная непроходимость как осложнение ХП [1–4]. В проанализированных доступных источниках литературы не описано случаев сочетания несостоятельности панкреатодигестивного анастомоза с послеоперационным панкреатическим свищом (ПОПС) и формированием псевдоаневризмы артерий (ПАА) с рецидивирующим наружным и кишечным кровотечением с успешной возможностью её рентген-эндоваскулярной эмболизации (РЭВЭ).

Цель исследования: оценить перспективу и целесообразность индивидуального подхо-

да с применением РЭВЭ у пациентов с ПОПС и последующим послеоперационным кровотечением (ПОК) после выполнения ППЕ у пациентов с ХП.

#### Материалы и методы

На базе 3-го хирургического (гепатологического) отделения УЗ «ГК БСМП» г. Минска с 01.01.2010 г. по 01.01.2024 г. по поводу различных осложнений ХП у 33 пациентов была выполнена ППЕ. Среди них было отмечено низкое количество послеоперационных осложнений – 4/12,1 % (95 % ДИ: 6,2–29,4) случая при отсутствии летальных исходов. Только в одном случае возникшие осложнения можно отнести к категории жизнеугрожающих (степень тяжести С по ABC) согласно классификациям International Study Group on Pancreatic Fistula Definition (ISGPF) для ПОПС [5] и International Study Group of Pancreatic Surgery (ISGPS) для послеоперационных кровотечений [6]. У пациентки после выполнения ППЕ развился ПОПС категории С и позднее тяжелое наружное и кишечное кровотечение (тип С) из ПАА.

#### Результаты и обсуждение

Пациентка П. (68 лет) поступила стационар в октябре 2023 г. Ей было предложено хирургическое вмешательство в связи с отсутствием эффекта купирования боли на фоне приема анальгетиков в течение 6 месяцев и безуспешной попытки эндоскопического удаления камня

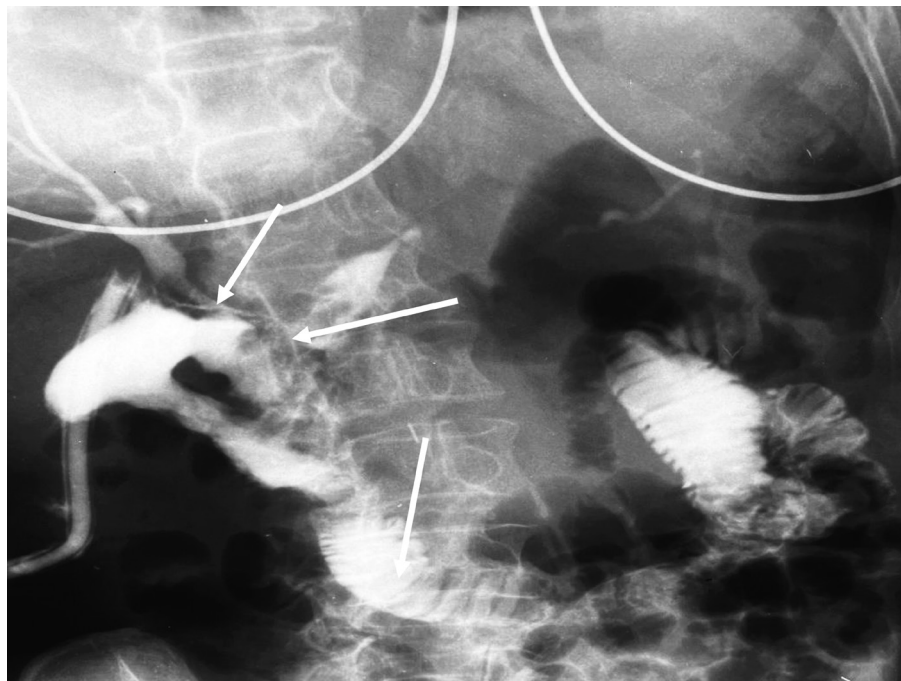


Рисунок 1. Фистулограмма, выполненная через контрольный дренаж. Верхняя стрелка – зона несостоятельности культи пузырного протока; средняя стрелка – зона несостоятельности панкреато-энтероанастомоза; нижняя стрелка – петля тощей кишки, мобилизованной по принципам «Roux-en-Y»

из ГПП ПЖ (май 2023) на фоне его стеноза в препапиллярной зоне. Операция была произведена под общей эндотрахеальной анестезией 01.11.2023 в объеме: холецистэктомия, вирсунголитомия с последующей реконструкцией в объеме ППЕ. На 13 сутки после операции (при общем удовлетворительном состоянии) у пациентки по контрольному дренажу резко увеличилось количество отделяемого до 600 мл и появилась примесь желчи, что характерно для ПОПС предположительно категории В. Выполнена фистулография (рисунок 1).

На фоне применения парентерального питания в сочетании с подкожным введением октреотида (300 мкг/сутки), количество отделяемого по ПОПС постепенно уменьшилось до 50–60 мл в сутки. На 19 сутки у пациентки по контрольному дренажу появилось отделяемое с примесью крови (расценено ПОК тип В). Выполнено контрольное эндоскопическое исследование (эрозивно-геморрагическая гастропатия) и назначена гемостатическая и гемозаместительная терапия. На 24 сутки (при отсутствии признаков рецидива кровотечения) у пациентки на левой нижней конечности развился окклюзирующий флеботромбоз подвздошных вен, бедренно-подколенно-берцового сегмента и тромбоз большой подкожной вены у остиального клапана без наличия

участков флотации тромба. Справа развился окклюзирующий флеботромбоз бедренно-подколенно-берцового сегмента, а головка тромба с частичной её фиксацией, находилась в начальных отделах бедренной вены. Пациентка в связи с наличием этих осложнений была переведена в ОРИТ, а к лечению добавлено титрование гепарина по 5000ЕД (болус), далее 1000ЕД/ч (контроль АЧТВ). Повторный эпизод кровотечения из брюшной полости с «меленой» и коллапсом на фоне ПОПС повторился на 28 сутки после операции, что потребовало выполнения СКТА ОБП (для дальнейшего планирования хирургического лечения), на котором выявлено наличие экстравазации контраста в артериальную фазу исследования (рисунок 2).

В экстренном порядке под местной анестезией пациентке была выполнена пункция передней стенки правой плечевой артерии. По интрадьюсеру введены катетеры в аорту и была выполнена селективная ангиография чревного ствола, печёночной артерии и желудочно-сальниковой артерии. Экстравазация контраста была выявлена в средней трети желудочно-сальниковой артерии (рисунок 3).

В устье селезеночной артерии был установлен диагностический катетер, а затем в желудочно-сальниковую артерию селективно был проведен микрокатетер с микропроводником.

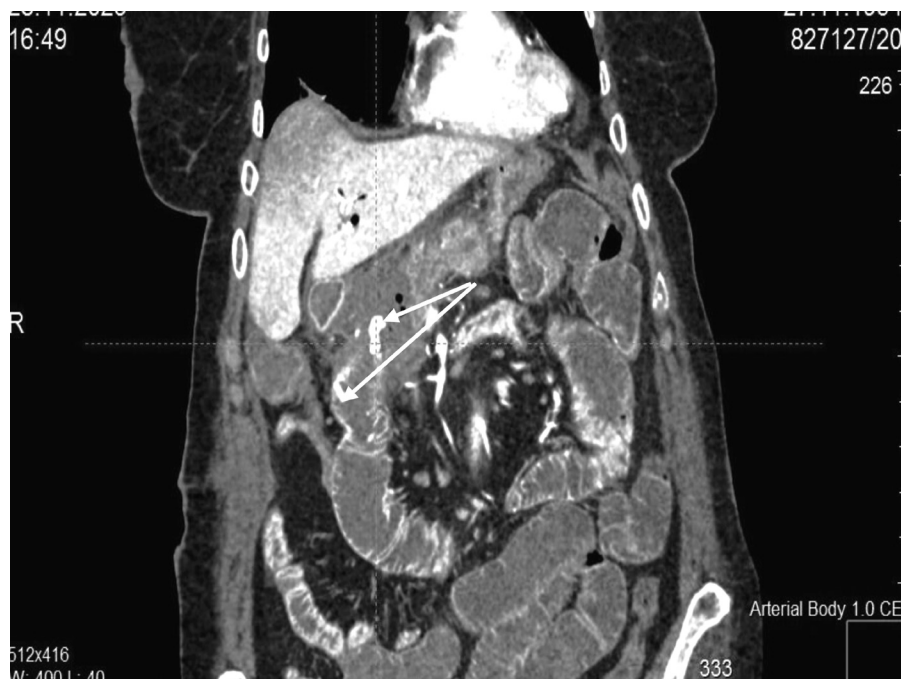

Рисунок 2. СКТА ОБП (фронтальная плоскость, артериальная фаза исследования). Стрелками указаны места экстравазации контраста в зоне ПОПС и в просвет тощей кишки

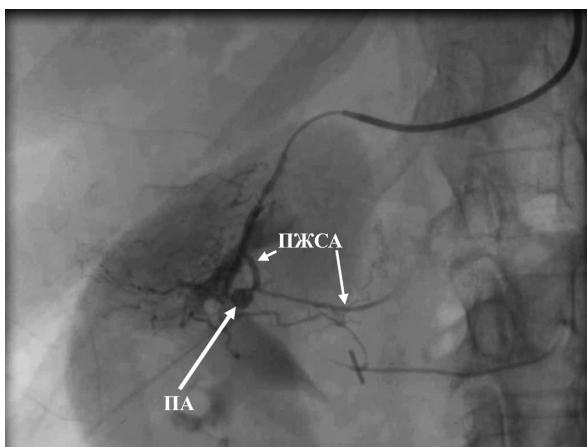


Рисунок 3. Селективная ангиография правой желудочно-сальниковой артерии. ПА – псевдоаневризма правой желудочно-сальниковой артерии; ПЖСА – правая желудочно-сальниковая артерия

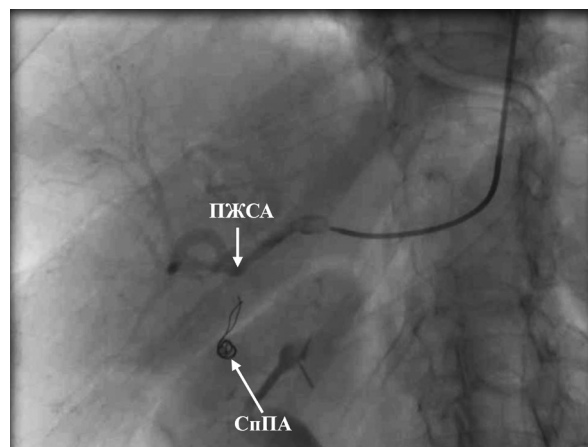


Рисунок 4. Селективная ангиография после эмболизации правой желудочно-сальниковой артерии. ПЖСА – эмболизированное устье правой желудочно-сальниковой артерии; СпПА – спирали Azur 18.5 mm × 4 cm в полости псевдоаневризмы

Произведена успешная эмболизация артерии спиралями Azur 18.4 mm × 4 cm, Azur 18.5 mm × 4 cm и Azur 18.5 mm × 4 cm. Далее была проведена дополнительная эмболизация ПАА на протяжении 1 % раствором этоксисклерола с гемостатической губкой (рисунок 4).

В последующем дополнительных хирургических вмешательств пациентке не потребовалось. Наружное и кишечное кровотечение прекратилось после РЭВЭ. Панкреатический свищ (ПОПС тип С) самостоятельно закрылся на 50 сутки после выполнения ППЕ, а пациентка была выписана из стационара на 59 сутки.

Накануне выписки пациентке было выполнено УЗИ вен нижних конечностей, во время которого отмечена частичная реканализация тромбов на обеих ногах. На амбулаторный этап лечения была рекомендована эластическая компрессия ног и ривароксабан 20 мг/сутки.

Частота летальных исходов после хирургических вмешательств на поджелудочной железе, особенно в центрах с большим количеством операций, заметно снизилась за последнее десятилетие. Это было достигнуто благодаря

внедрению новых способов хирургических вмешательств, интенсивной терапии, чрескожной интервенционной радиологии, а также более эффективной периоперационной подготовке пациентов. В тоже время частота послеоперационных осложнений по-прежнему остается высокой. Наиболее часто встречаются: нарушение опорожнения желудка (19–23 %), несостоятельность панкреатодигестивного анастомоза или ПОПС (9–18 %), абсцессы брюшной полости (9–10 %) и ПОК (1–8 %) [6]. На долю ПОК приходится от 11 % до 38 % всей послеоперационной летальности [6], что определяет значимость этого вида осложнений и необходимость определения рациональной тактики его лечения. Причины возникновения ПОК зависят от времени его возникновения после проведенной операции. Раннее ПОК (в первые 24 ч после операции) в основном является следствием технических погрешностей, допущенных при обеспечении гемостаза во время операции, периоперационных нарушений свертывающей системы крови [3, 6–8]. Эти кровотечения могут быть, как наружными, так и внутрь просвета желудка или кишки [6].

Механизм возникновения поздних кровотечений сложнее и, как правило, связан с наличием факторов, способствующих развитию аррозии сосудов: ПОПС, желчный свищ, абсцесс. В этом случае способствующие факторы воздействуют непосредственно на стенку сосуда, лизируя ее и вызывая образование ложной аневризмы с последующим нарушением ее целостности [7]. В результате может возникнуть короткий эпизод кровотечения («сторожевое кровотечение» [6, 10]), как следствие короткого эпизода экстравазации из полости псевдоаневризмы. После чего может произойти тромбоз ложной аневризмы и кровотечение возможно больше не повторится. Однако возможен и другой его механизм (происходит спазм и/или тромбоз поврежденного сосуда), при котором высока вероятность рецидива массивного кровотечения при условии, продолжающегося воздействия одного из трех вышперечисленных факторов (или их сочетания). По разным оценкам, до 45 % этих первоначально незначительных кровотечений рецидивируют в виде эпизода массивного кровотечения [8, 10], что и случилось в описанном нами случае. Основным фактором риска ПОК, исходя из патогенеза, является наличие ПОПС [7, 8].

В случаях ПОПС существует статистически значимая корреляция между дополнительным наличием желчи в отделяемом по дренажам и возникновением ПОК [7, 8]. В случае формирования абсцесса происходит лизис стенки сосуда или перевязанной культи артерии, что приводит к возникновению ПОК [8]. В настоящее время отсутствует единая концепция в отношении тактики оперативного лечения ПОК, возникших на фоне ранее выполненных резекционных вмешательств на ПЖ [3, 6–9].

В случае ранних ПОК M. N. Wente [et al.] считают необходимым выполнение релапаротомии при возникновении кровотечения в первые сутки после операции. Однако параллельно в исследовании отмечено, что при релапаротомии с целью выполнения гемостаза достаточно часто возникает необходимость разобщения панкреато-энтероанастомоза, что, в свою очередь, ведет к увеличению вероятности ПОПС, повторных ПОК и абсцессов после ее выполнения [6, 7]. В обзоре S. Schorn [et al.] был описан высокий риск механического повреждения анастомозов при использовании эндоскопических методов диагностики и гемостаза при возникновении ранних желудочно-кишечных ПОК [7]. По результатам выполнения ПДР у 362 пациентов I. Koukoutsis [et al.] частота ПОК составила 4 % ( $n = 14$ ) [10]. У 5 пациентов первым этапом выполняли ангиографию и эмболизацию, которые оказались эффективными лишь в 1 случае. Летальность в этой небольшой группе составила 80 %. В итоге авторы сделали вывод о низкой эффективности РЭВЭ в связи с рецидивом ПОК [10].

В аналитическом обзоре E. F. Yekebas [et al.], в котором проанализированы результаты выполнения различных способов проксимальной и дистальной резекции ПЖ, в качестве первоначальной лечебно-диагностической процедуры предлагается ангиография с возможным ее повторением в течение 6–24 часов в случае отсутствия визуализации источника кровотечения [10]. По мнению E. F. Yekebas [et al.], а также S. Schorn [et al.] выполнение релапаротомии по поводу поздних ПОК осложняется из-за спаечного и инфильтративного процессов и увеличивает риск осложнений, как во время операции, так и в послеоперационном периоде, связанных с травмой кишечной стенки и сосудов (при прошивании его без четкой визуализации) [7, 10].

По мере накопления опыта появились публикации с хорошими результатами РЭВЭ в случаях поздних ПОК [5–7, 10]. В мета-анализе, проведенном Р. Limongelli [et al.], частота поздних ПОК составила 3,9 % [6]. Из них релапаротомия с целью гемостаза была произведена у 77 (47,2 %) пациентов, а РЭВЭ в 73 случаях (44,8 %). Летальность в первой группе составила 43 %, а группе после РЭВЭ только 21 %. Недостатками РЭВЭ, по мнению авторов, являются высокий риск окклюзии печеночной артерии и ограниченные возможности в случаях венозного или диффузного кровотечения [6]. Таким образом, ПОК после операций на ПЖ является тяжелым, а порой и фатальным осложнением. Основными факторами его возникновения являются: послеоперационный панкреатит, ПОПС, желчеистечение, абсцесс. Анализ литературы свидетельствует об отсутствии единой тактики лечения пациентов с ПОК, которые порой сочетаются с ПОПС [5–7, 10].

### Выводы

1. Необходима разработка и внедрение научно обоснованного алгоритма диагностики и лечения ПОК, возникающих после резекционных и резекционно-дренирующих оперативных вмешательств на ПЖ.

2. Приведенный случай показывает возможность успешной эндоваскулярной эмболизации правой желудочно-сальниковой артерии при псевдоаневризме (ПОК «С»), связанной со свищом поджелудочной железы (ПОПС «С»), после продольной панкреатикоюностомии.

### Литература

1. Рашинский, С. М. Эффективность продольной панкреатикоюностомии / С. М. Рашинский, С. И. Третьяк // *Здравоохранение*. – 2023. – № 8. – С. 45–52.
2. *Chronic pancreatitis: recent advances and ongoing challenges* / S. A. Ahmed [et al.] // *Curr. Probl. in Surg.* – 2006. – Vol. 43, № 3. – P. 127–238.
3. *Haemorrhage following pancreaticoduodenectomy: risk factors and the importance of sentinel bleed* / I. Koukoutsis [et al.] // *Dig Surg.* – 2006. – Vol. 23, № 4. – P. 224–228.
4. Isaji, S. Has the Partington procedure for chronic pancreatitis become a thing of the past? A review of the evidence / S. Isaji // *J. Hepatobiliary Pancreat. Sci.* – 2010. – № 17. – P. 763–769.
5. *Late postpancreatectomy hemorrhage after pancreaticoduodenectomy: is it possible to recognize risk factors?* / C. Ricci [et al.] // *JOP.* – 2012. – Vol. 13, № 2. – P. 193–198.

6. *Management of delayed postoperative hemorrhage after pancreaticoduodenectomy: a meta-analysis* / P. Limongelli [et al.] // *Arch Surg.* – 2008. – Vol. 143, № 10. – P. 1001–1007.

7. *Mortality and postoperative complications after different types of surgical reconstruction following pancreaticoduodenectomy—a systematic review with meta-analysis* / S. Schorn [et al.] // *Langenbecks Arch. Surg.* – 2019. – Vol. 404, № 2. – P. 141–157.

8. *Postoperative pancreatic fistula: an international study group (ISGPF) definition* / C. Bassi [et al.] // *Surgery.* – 2005. – Vol. 138, № 1. – P. 8–13.

9. *Postpancreatectomy hemorrhage (PPH): an International Study Group of Pancreatic Surgery (ISGPS) definition* / M. N. Wentz [et al.] // *Surgery* – 2007. – Vol. 142, № 1. – P. 20–25.

10. *Postpancreatectomy hemorrhage: diagnosis and treatment: an analysis in 1669 consecutive pancreatic resections* / E. F. Yekebas [et al.] // *Ann Surg.* – 2007. – Vol. 246, № 2. – P. 269–280.

### References

1. Rashchinski, S. M. Efficiency of longitudinal pancreaticojejunostomy / S. M. Rashchinski, S. I. Tretyak // *Zdravookhraneniye*. – 2023. – № 8. – P. 45–52 (in Russian).
2. *Chronic pancreatitis: recent advances and ongoing challenges* / S. A. Ahmed [et al.] // *Curr. Probl. in Surg.* – 2006. – Vol. 43, № 3. – P. 127–238.
3. *Haemorrhage following pancreaticoduodenectomy: risk factors and the importance of sentinel bleed* / I. Koukoutsis [et al.] // *Dig Surg.* – 2006. – Vol. 23, № 4. – P. 224–228.
4. Isaji, S. Has the Partington procedure for chronic pancreatitis become a thing of the past? A review of the evidence / S. Isaji // *J. Hepatobiliary Pancreat. Sci.* – 2010. – № 17. – P. 763–769.
5. *Late postpancreatectomy hemorrhage after pancreaticoduodenectomy: is it possible to recognize risk factors?* / C. Ricci [et al.] // *JOP.* – 2012. – Vol. 13, № 2. – P. 193–198.
6. *Management of delayed postoperative hemorrhage after pancreaticoduodenectomy: a meta-analysis* / P. Limongelli [et al.] // *Arch Surg.* – 2008. – Vol. 143, № 10. – P. 1001–1007.
7. *Mortality and postoperative complications after different types of surgical reconstruction following pancreaticoduodenectomy—a systematic review with meta-analysis* / S. Schorn [et al.] // *Langenbecks Arch. Surg.* – 2019. – Vol. 404, № 2. – P. 141–157.
8. *Postoperative pancreatic fistula: an international study group (ISGPF) definition* / C. Bassi [et al.] // *Surgery* – 2005. – Vol. 138, № 1. – P. 8–13.
9. *Postpancreatectomy hemorrhage (PPH): an International Study Group of Pancreatic Surgery (ISGPS) definition* / M. N. Wentz [et al.] // *Surgery* – 2007. – Vol. 142, № 1. – P. 20–25.
10. *Postpancreatectomy hemorrhage: diagnosis and treatment: an analysis in 1669 consecutive pancreatic resections* / E. F. Yekebas [et al.] // *Ann Surg.* – 2007. – Vol. 246, № 2. – P. 269–280.

Поступила 12.03.2024 г.