

КЛИНИЧЕСКАЯ ЭФФЕКТИВНОСТЬ ПОКРЫТИЯ ПУЛЬПЫ СТОМАТОЛОГИЧЕСКИМ ПОРТЛАНДЦЕМЕНТОМ

УО «Белорусский государственный медицинский университет»,
УЗ «7-я городская стоматологическая поликлиника»

В статье отражены результаты лечения кариеса дентина и гиперемии пульпы с использованием отечественного стоматологического портландцемента Рутсил. Установлено, что успешность непрямого покрытия пульпы с использованием материала Рутсил составила 96,0% [86,5–98,9], в то время как с использованием материала на основе гидроксида кальция – 89,6% [80,0–94,8] ($p < 0,001$). В отдаленные сроки успешность прямого покрытия пульпы с использованием материала на основе гидроксида кальция составила 52,9% [36,7–68,6], а с использованием материала Рутсил – 95,6% [85,2–98,8] ($p < 0,001$). Таким образом, результаты клинических исследований свидетельствуют о высокой эффективности отечественного стоматологического портландцемента в отношении сохранения жизнеспособности пульпы.

Ключевые слова: *пульпа зуба, прямое покрытие пульпы, не прямое покрытие пульпы, гидроксид кальция, минерал триоксид агрегат, стоматологический портландцемент, успех лечения.*

T. V. Chernysheva, T. N. Manak

CLINICAL EFFICIENCY OF DENTAL PULP CAPPING WITH DENTAL PORTLAND CEMENT

In Belarus, the prevalence of caries disease in persons 18 years of age is 95%, and in the age group 35–44 reaches 99–100%.

The article presents the results of treatment of dentin caries and pulp hyperemia using domestic dental Portland cement Rootseal. It is found that the success of using indirect capping material Rootseal constituted 96,0% [86.5–98.9], while using a material based on calcium hydroxide – 89,6% [80.0–94.8] ($p < 0.001$). In terms of the success of direct pulp capping with a material based on calcium hydroxide was 52.9% [36.7–68.6] and using material Rootseal – 95.6% [85.2–98.8] ($p < 0.001$). Thus, the results of clinical studies have shown the high efficiency of the domestic dental Portland cement to conserve pulp viability.

Key words: *tooth pulp, direct pulp capping, indirect pulp capping, calcium hydroxide, mineral trioxide aggregate, dental Portland cement, success of treatment.*

Согласно современным эпидемиологическим исследованиям, кариес является одним из самых распространенных заболеваний в мире (до 100% в странах Восточной Европы) [3]. В Республике Беларусь распространенность кариозной болезни у лиц 18 лет составляет 95%, а в возрастной группе 35 – 44 года достигает 99 – 100% [5, 8]. Современные взгляды на развитие кариозного процесса и его осложнений учитывают новые биологические принципы лечения, которые заключаются в щадящем препарировании, дезактивации микроорганизмов, реминерализации декальцированного дентина и стимуляции репаративного дентиногенеза [1]. В этой связи, интерес представляет появление нового отечественного портландцемента Рутсил и его применение при лечении кариеса дентина и гиперемии пульпы [4, 6].

Цель исследования – оценить клиническую эффективность применения для прямого и непрямого покрытия пуль-

пы отечественного стоматологического портландцемента при лечении кариеса дентина и гиперемии пульпы.

Материалы и методы. Проведен анализ результатов лечения 202 зубов у 130 пациентов УЗ «7 городская стоматологическая поликлиника» г. Минска с кариесом дентина и гиперемией пульпы с применением минерал триоксид агрегата Рутсил в период 2012–2014 гг. В исследовании приняли участие пациенты в возрасте 18–55 лет, средний возраст обследуемых составил 33,0 + 0,7 года. Разработанный метод сохранения жизнеспособности пульпы [4] с применением материала Рутсил использовался у 80 пациентов в 97 зубах с глубокими кариозными полостями и гиперемией пульпы. В группе сравнения было проведено лечение 105 зубов с применением материала на основе гидроокиси кальция (таблица 1).

Комплексное клиническое обследование включало общепринятые методы стоматологического обследования пациен-

Таблица 1. Распределение пациентов и исследуемых зубов по группам

Методика	Группа сравнения, материал на основе гидроксида кальция		Основная группа, Рутсил		Всего	
	количество пациентов	количество зубов	количество пациентов	количество зубов	количество пациентов	количество зубов
Непрямое покрытие пульпы	50	69	41	51	91	120
Прямое покрытие пульпы	20	36	39	46	59	82
Всего	70	105	80	97	202 исследования	

тов: сбор жалоб и анамнеза пациента, осмотр, оценку индексов КПУ, ОНI-S, КПИ, термоодонтометрию, электроодонтометрию, цифровую визиографию. Непосредственные, ближайшие и отдаленные результаты лечения оценивали через 2–14 суток, 3–6 и 12–24 месяца.

Статистическая обработка результатов проведена в программе Statistica и MS Excel. Оценивалась нормальность распределения вариант в выборках с использованием критерия Шапиро–Уилка (W). Описание количественных признаков при нормальном распределении представлялось в виде $M \pm m$, (где M – среднее выборочное, m – ошибка среднего), в выборках с распределением, отличным от нормального – в виде $Me [Q1; Q3]$, (где Me – медиана, [Q1; Q3] – значения нижнего и верхнего квартилей). Доверительные интервалы [2,5–97,5%] для частот и долей бинарных признаков рассчитывались по методу Уилсона. Оценку статистической значимости различий между независимыми группами проводили с помощью критерия Манна-Уитни (U) и критерия хи-квадрат (χ^2) [2, 7].

Результаты и обсуждение

Непосредственные результаты непрямого покрытия пульпы. Через 1 – 14 дней после лечения в группе сравнения жалобы отсутствовали в 72,5% [61,0–81,6] зубов ($n = 50$), в то время как в основной группе – в 98,0% [89,7–99,7] зубов ($n = 50$) ($p < 0,001$). Наряду с благоприятным исходом лечения в группе сравнения в целом ряде случаев (27,5% [18,4–39,1], $n = 19$) ($p < 0,001$) обнаружены различные по интенсивности симптомы, свидетельствующие о развитии патологического процесса. Самыми частыми жалобами в группе сравнения явились боль от холодного – 18,8% [11,5–29,6] ($n = 13$, $p < 0,01$) и незначительная боль при накусывании – 7,3% [3,1–15,9] ($n = 5$, $p < 0,05$) (рис. 4.6). В одном зубе (1,5% [0,3–7,8]) отмечалась самопроизвольная боль, был поставлен диагноз острый пульпит и проведено эндодонтическое лечение.

В основной группе в одном зубе (2% [3,5–10,3], $p < 0,01$) была отмечена боль от холодного, проходящая после пре-

Оригинальные научные публикации

кращения действия раздражителя. Данный симптом был полностью устранен после покрытия зуба фторпрепаратами.

Ближайшие результаты непрямого покрытия пульпы в сроки 3–6 месяцев после лечения. В 71,0% [59,4–80,4] зубов в группе сравнения ($n = 49$, $p < 0,001$) жалобы отсутствовали. В основной группе после проведения непрямого покрытия пульпы с использованием материала Рутсил жалобы отсутствовали в 96,1% [86,8–98,9] зубов ($n = 49$, $p < 0,001$). В 1 зубе в основной группе была отмечена незначительная боль при накусывании на зуб (2,0% [3,5–10,3]) и в 1 – боль от холодного и горячего (2,0% [3,5–10,3]) (рис. 1).

Несмотря на тщательный подход при выполнении непрямого покрытия пульпы материалом на основе гидроксида кальция, было выявлено значительное количество осложнений в ближайшие сроки (рис. 1). В 2,9% [0,8–10,0] зубов ($n = 2$) была отмечена незначительная болезненность при накусывании, в 8,7% [4,1–17,7] ($n = 6$, $p < 0,05$) – боль от холодного. В числе серьезных осложнений отмечены самопроизвольные боли в 4,4% [1,5–12,0] зубов ($n = 3$), а также значительная боль при накусывании на зуб в сочетании с припухлостью десны в одном зубе (1,5% [0,3–7,8]). В 8 зубах (11,6% [6,0–21,2], $p < 0,05$) через 3–6 месяцев после лечения выпали пломбы вместе с прокладочным материалом. В основной группе через 3–6 месяцев после лечения отмечено статистически достоверное снижение медианного значения электровозбудимости пульпы до 5 [4;6] мкА ($p < 0,001$), а в группе сравнения в 2 раза выше – до 10 [8;12] ($p < 0,001$) мкА (рис. 2).

В сроки 3–6 месяцев после лечения были поставлены диагнозы, отраженные в таблице 2.

В группе сравнения 2 зуба были покрыты фторпрепаратами (2,9%), 6 – десенситайзером (8,7%). В 3 зубах (4,4%) потребовалось эндодонтическое лечение и в 8 (11,6%) – повторная реставрация. В случае развития периапикального абсцесса без свища (1,5%) наряду с эндодонтическим лечением была проведена периостомия.

В основной группе в 96,1% зубов ($n = 49$, $p < 0,001$) лечение не требовалось. 1 зуб был покрыт десенситайзером и в 1 зубе было проведено эндодонтическое лечение.

Отдаленные результаты непрямого покрытия пульпы в сроки 12–24 месяца. В группе сравнения пациенты жалоб не предъявляли. Несмотря на это, в 2 (3,0% [0,8–10,3]) зубах развился хронический апикальный периодонтит, который был диагностирован при клиническом осмотре, а также на основании данных ЭОД и цифровой визиографии. В обоих случаях потребовалось эндодонтическое лечение зубов.

В основной группе в 98,0% [89,5–99,7] ($n = 49$) зубов жалоб не было. В 1 зубе пациент испытывал самопроизвольную боль (2,0% [0,4–10,3]). В данном случае был диагности-

Таблица 2. Диагнозы через 3–6 месяцев после непрямого покрытия пульпы

Диагноз (МКБ-10)	Группа сравнения, гидроксид кальция			Основная группа, Рутсил		
	%	95% ДИ	количество зубов	%	95% ДИ	количество зубов
Кариес дентина (K02.1)	92,8	84,1–96,9	64	98,0	89,7–99,7	50
Хронический пульпит (K04.03)	4,4	1,5–12,0	3	2,0	0,4–10,3	1
Хронический апикальный периодонтит (K04.5)	1,5	0,3–7,8	1			
Периапикальный абсцесс (K04.6)	1,5	0,3–7,8	1			

Таблица 3. Диагнозы через 12–24 месяца после непрямого покрытия пульпы

Диагноз (МКБ-10)	Группа сравнения, гидроксид кальция			Основная группа, Рутсил		
	%	95% ДИ	количество зубов	%	95% ДИ	количество зубов
Кариес дентина (K02.1)	89,6	80,0–94,8	60	96,0	86,5–98,9	48
Хронический пульпит (K04.03)				2,0	0,4–10,3	1
Хронический апикальный периодонтит (K04.5)	10,4	5,2–20,0	7	2,0	0,4–10,3	1

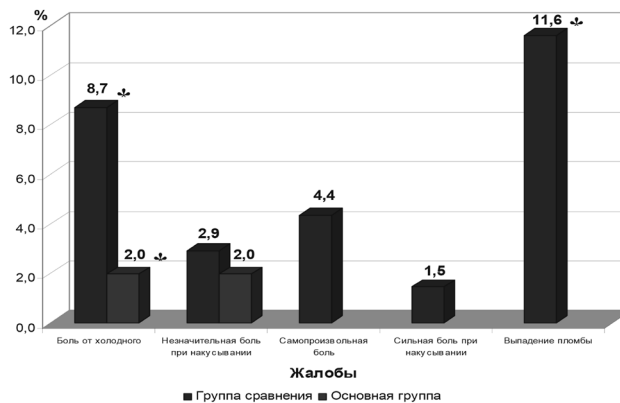


Рис. 1. Жалобы через 3–6 месяцев после непрямого покрытия пульпы, * – $p < 0,05$

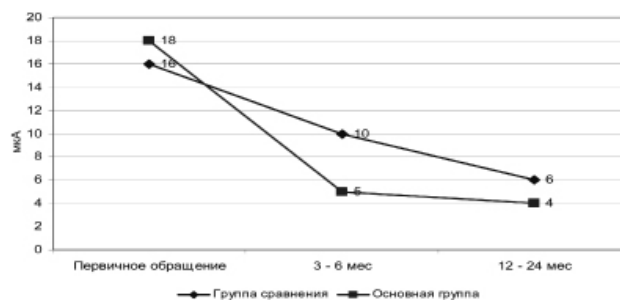


Рис. 2. Динамика показателей ЭОД после непрямого покрытия пульпы, $p < 0,001$

рован хронический пульпит и проведено эндодонтическое лечение.

В основной группе сравнительные данные электровозбудимости пульпы в отдаленный реабилитационный период свидетельствуют об устойчивой тенденции к полному восстановлению функций пульпы. Через 12–24 месяца после лечения показатели электровозбудимости пульпы снизились до 4 [3; 4] мкА ($p < 0,001$), в то время как в группе сравнения – до 6 [5; 8] ($p < 0,001$) мкА (рис. 2).

По данным цифровой визиографии в основной группе также установлена положительная динамика, а именно статистически значимое увеличение толщины заместительного дентина в 66,0% [52,2–77,6] зубов ($n = 33$), в то время как в группе сравнения прирост заместительного дентина был в 17,9% [10,6–28,8] зубов ($n = 12$, $p < 0,05$). Динамика отсутствовала в 32% [20,8–45,8] зубов ($n = 16$) в основной группе и в 74,6% зубов [63,1–83,5] ($n = 50$, $p < 0,001$) в группе сравнения. Деструктивные изменения в периапикальных тканях

были выявлены в 7,5% зубов [3,2–16,3] (n = 5) в группе сравнения и в 1 зубе (2,0% [0,4–10,3]) в основной группе.

В сроки 12–24 месяца после лечения были поставлены диагнозы, указанные в таблице 3.

Результаты прямого покрытия пульпы. Непосредственные результаты прямого покрытия пульпы. Через 1–14 суток после проведения прямого покрытия материалом на основе гидроксида кальция в 52,8% [37,0–68,0] зубов (n = 19) жалобы отсутствовали (p < 0,001), а после применения Рутсила – в 91,3% [79,7–96,6] (n = 42, p < 0,001).

В группе сравнения в четверти случаев пациенты жаловались на боль от холодного – 25,0% [37,0–68,0] (n = 19, p < 0,01), в 13,9% [6,1–28,7] (n = 5, p < 0,05) – на незначительную боль при накусывании, в 8,3% [2,9–21,8] (n = 3) – на самопроизвольную боль.

В основной группе в 1 зубе (2,2% [0,4–11,3], p < 0,05) была незначительная боль при накусывании, в двух (4,4% [1,2–14,5], p < 0,01) – кратковременная боль от холодного. В 1 зубе возникла самопроизвольная боль (2,2% [0,4–11,3]).

В группе сравнения 4 зуба были покрыты фторпрепаратами (11,1%), 10 – десенситайзером (27,8%). В 3 зубах развился острый пульпит и было проведено эндодонтическое лечение (8,3% [2,9 – 21,8], p < 0,05). В основной группе 1 зуб был покрыт фторпрепаратами (2,2%), 2 – десенситайзером (4,4%). В 1 зубе было проведено эндодонтическое лечение.

Результаты прямого покрытия пульпы через 3–6 месяцев после лечения. В группе сравнения жалобы отсутствовали в 44,4% [29,5–60,4] зубов (n = 16), а в основной – в 84,8% [72,8–92,4] (n = 39, p < 0,001). В группе сравнения отмечалась незначительная в 8,3% [2,9–21,8] (n = 3, p < 0,05) и значительная боль при накусывании в 5,6% [1,5–18,2] (n = 2) зубов. В 11,1% [4,4–25,3] зубов (n = 4, p < 0,05) отмечалась боль от холодного, в 16,7% [7,9–31,9] (n = 6, p < 0,05) – самопроизвольные боли, в 1 зубе (2,8% [0,5–14,2]) боль от холодного сочеталась с самопроизвольной болью. В 1 зубе (2,8% [0,5–14,2]) выпала пломба, в 3 зубах 8,3% [2,9–21,8] определялось изменение цвета реставрации (рис. 3).

Через 3–6 месяцев после проведения прямого покрытия пульпы Рутсилом в 1 зубе (2,2% [0,4–11,3]) отмечалась значительная боль при накусывании, в 1 зубе (2,2% [0,4–11,3])

(p < 0,05) возникла самопроизвольная боль. В 5 зубах (10,9% [4,7–23,0]) реставрации изменили свой цвет.

Через 3–6 месяцев в группе сравнения показатели электровозбудимости пульпы снизились до 10 [6,5;51] (p < 0,001) мкА. В основной группе медианное значение электровозбудимости достигло 5 [4;6] (p < 0,001) мкА (рис. 4). Диагнозы указаны в таблице 4.

Диагнозы, поставленные через 3–6 месяцев после лечения, указаны в таблице 4.

После использования материала на основе гидроксида кальция лечение осложнений не требовалось в 50% [34,5–65,5] зубов (n = 18), а после применения Рутсила – в 84,8% [71,8–92,4] зубов (n = 39, p < 0,001). В группе сравнения 3 зуба были покрыты десенситайзером (8,3%, p < 0,05). В 11 зубах (30,6%, p < 0,01) было проведено эндодонтическое лечение и в 4 (11,1%) – замена реставраций. В основной группе в 2 зубах (4,4%, p < 0,01) было проведено эндодонтическое лечение и в 5 (10,9%) выполнены повторные реставрации.

Отдаленные результаты прямого покрытия пульпы в сроки 12–24 месяца. В группе сравнения через 12–24 месяца жалоб не было в 82,4% [66,5–91,7] зубов (n = 30, p < 0,05), а в основной группе – в 97,8% [88,4–99,6] (n = 44, p < 0,05). После прямого покрытия пульпы материалом на основе гидроксида кальция в 11,8% [4,7–26,6] зубов (n = 4) были жалобы на незначительную боль при накусывании, в 1 зубе (2,9% [0,5–14,9]) возникла значительная боль при накусывании и в 1 (2,9% [0,5–14,9]) – самопроизвольная боль.

После прямого покрытия пульпы материалом Рутсил через 12–24 месяца в 1 зубе отмечена незначительная боль при накусывании (2,2% [0,4–11,6]).

Электровозбудимость пульпы в группе сравнения снизилась до 7 [4;93] (p < 0,001) мкА, а в основной группе достигла показателей интактных зубов – 3 [2;4] мкА (p < 0,001) (рис. 4).

По данным цифровой визиографии в группе сравнения через 12–24 месяца сформировался дентинный мостик в 35,3% [35,3–21,5] зубов (n = 12, p < 0,001), а в основной группе – в 91,1% [79,3–96,5] зубов (n = 41, p < 0,001). В группе сравнения рентгенологическая динамика отсутствовала в 17,7% [8,4–33,5] (n = 6), а в основной группе –

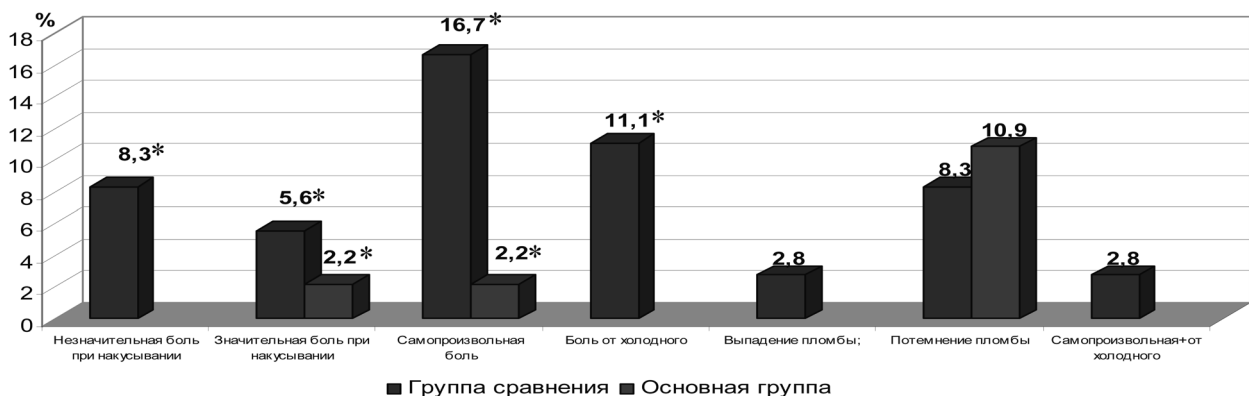


Рис. 3. Жалобы через 3–6 месяцев после прямого покрытия пульпы, * – p < 0,05

Таблица 4. Диагнозы через 3–6 месяцев после прямого покрытия пульпы

Диагноз (МКБ-10)	Группа сравнения, гидроксид кальция			Основная группа, Рутсил			Значение p
	%	95% ДИ	количество зубов	%	95% ДИ	количество зубов	
Кариес дентина (K04.1)	61,1	44,9–75,2	22	95,7	85,5–98,8	44	p < 0,001
Острый пульпит (K04.01)	13,9	6,1–28,7	5	2,2	0,4–11,3	1	p < 0,05
Хронический пульпит (K04.03)	11,1	4,4–25,3	4				p < 0,05
Хронический апикальный периодонтит (K04.5)	13,9	6,1–28,7	5				p < 0,01
Острый апикальный периодонтит (K04.4)				2,2	0,4–11,3	1	

Оригинальные научные публикации

Таблица 5. Диагнозы через 12–24 месяца после прямого покрытия пульпы

Диагноз (МКБ-10)	Группа сравнения, гидроксид кальция			Основная группа, Рутсил			Значение p
	%	95% ДИ	количество зубов	%	95% ДИ	количество зубов	
Кариес дентина (K04.1)	52,9	36,7–68,6	18	95,6	85,2–98,8	43	p < 0,001
Хронический пульпит (K04.03)	2,9	0,5–14,9	1				
Хронический апикальный периодонтит (K04.5)	41,2	26,4–57,8	14	4,4	1,2–14,8	2	p < 0,001
Острый апикальный периодонтит (K04.4)	2,9	0,5–14,9	1				

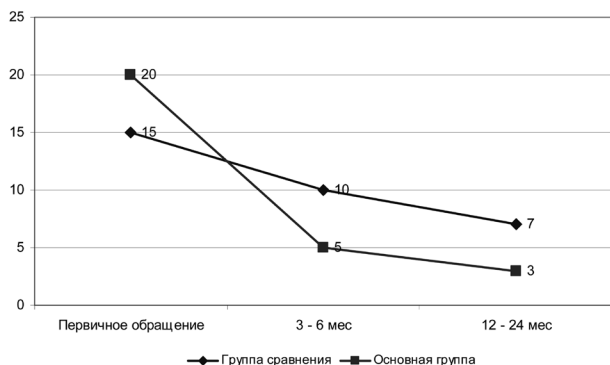


Рис. 4. Динамика показателей ЭОД после прямого покрытия пульпы, p < 0,001

в 8,9% [3,5–20,7] зубов (n = 4). В группе сравнения в 44,1% [28,9–60,6] зубов (n = 15, p < 0,001) были выявлены деструктивные изменения в периодонтальной щели и в одном случае (2,9% [5,2–14,9]) – патологический очаг в области верхушки корня. Для сравнения, после прямого покрытия пульпы материалом Рутсил в отдаленные сроки деструктивных изменений в периапикальных тканях не выявлено.

Окончательные диагнозы после прямого покрытия пульпы указаны в таблице 5.

Таким образом, в отдаленные сроки успешность прямого и прямого покрытия пульпы с использованием материала на основе гидроксида кальция составила 89,6% [80,0–94,8] (p < 0,001) и 52,9% [36,7–68,6] соответственно, в то время как с применением портландцемента Рутсил – 96,0% [86,5–98,9] и 95,6% [85,2–98,8] (p < 0,001). Таким образом, результаты клинических исследований свидетельствуют о высокой эффективности отечественного стоматологического портландцемента в отношении сохранения жизнеспособности пульпы.

Литература

1. Чэнь, В. Арсенал современных лечебных прокладок, используемых в стоматологии (обзор литературы) / В. Чэнь, М. Эльуаззани, Г. П. Казанцева // Российский медико-биологический вестник им. И. П. Павлова. – 2013. – № 1. – С. 158–162.
2. Гржибовский, А. М. Доверительные интервалы для частот и долей / А. М. Гржибовский // Экология человека. – 2008. – № 5. – С. 57–60.
3. Леус, П. А. Реальны ли возможности искоренения кариозной болезни / П. А. Леус // Современная стоматология. – 2014. – № 2. – С. 30–35.
4. Манак, Т. Н. Методы лечения кариеса дентина, пульпитов и апикальных периодонтитов: инструкция по применению: утв. М-вом здравоохранения Респ. Беларусь 07.05.2015, рег. номер 014-1-0315 / Т. Н. Манак, Т. В. Чернышева. – Минск: БГМУ, 2015. – 11 с.
5. Пустовойтова, Н. Н. Распространенность активных кариозных поражений среди взрослого населения Республики Беларусь / Н. Н. Пустовойтова // Интегративная медицина в челюстно-лицевой хирургии и стоматологии: сб. тр. науч.-практ. конф. с междунар. участием Паринские чтения 2014, Минск, 10–11 апр., 2014 / под общ. ред. И. О. Походенько-Чудаковой; редкол.: Д. С. Аветиков [и др.]. – Минск: Изд. центр БГУ, 2014. – С. 498–500.
6. Разработка стоматологического портландцемента / Т. Н. Манак, Т. В. Чернышева, А. В. Сушкевич, М. И. Кузьменков, Н. М. Шалухо // Медицинский журнал. – 2013. – № 2. – С. 141–144.
7. Реброва, О. Ю. Статистический анализ медицинских данных. Применение пакета прикладных программ STATISTICA / О. Ю. Реброва. – М.: МедиаСфера, 2002. – 312 с.
8. Результаты эпидемиологического обследования населения Республики Беларусь в 2010 году (часть 1 – кариозная болезнь) / Н. А. Юдина, О. В. Юрис, А. С. Русак, Д. К. Бровка, Д. В. Шабунько // Стоматологический журнал. – 2011. – Т. 12, № 1. – С. 22–26.

Поступила 19.08.2015 г.