

*М.А. Герасименко*

## **Киста Беккера в детско-подростковом возрасте**

*Минский городской клинический Центр травматологии и ортопедии УЗ «б ГКБ  
г. Минска»*

*Белорусский государственный медицинский университет*

**Ключевые слова:** киста Беккера, коленный сустав.

Киста Беккера представляет собой выпячивание бурсы коленного сустава между сухожилием полуперепончатой мышцы и медиальной головкой икроножной мышцы. Подколенная киста известна также как икроножно-полуперепончатая bursa, полуперепончатая bursa, синовиальная киста, задняя грыжа коленного сустава, киста Беккера (хотя впервые была описана Adams в 1840 году).

У взрослых пациентов киста Беккера (КБ) связана с наличием различных патологических состояний коленного сустава, таких, как дегенеративно-дистрофические заболевания сустава в различных стадиях процесса, может быть ассоциирована с повреждением менисков, явлениями пателлофemorального артрозо-артрита, повреждением передней крестообразной связки и др.

У детей КБ обычно не связана с наличием внутрисуставной патологии. Однако в редких случаях причиной образования кисты также могут быть повреждения менисков, пигментный виллонодулярный синовит, ревматоидный артрит, туберкулезный или пиогенный процесс.

Детей с данным заболеванием к врачу обычно приводят родители, обращая внимание на образование по задней поверхности коленного сустава. При клиническом исследовании может определяться локальная болезненность по задней поверхности сустава.

В отличие от взрослых, у детей, как правило, не прослеживается взаимосвязь между появлением подколенной кисты и наличием различных заболеваний коленного сустава. В практике работы детского травматолого-ортопедического отделения Минского городского клинического Центра травматологии и ортопедии при оперативном лечении данной группы пациентов не выявлено случаев ассоциации кисты Беккера с другими внутрисуставными посттравматическими либо ревматоидными заболеваниями коленного сустава. КБ достаточно часто встречается в популяции, причем в два раза чаще у мальчиков и в большинстве случаев с одной стороны.

В связи с характерной локализацией, данная патология достаточно хорошо диагностируется. Образование в подколенной ямке имеет ровные контуры, неподвижное, достаточно мягкое. Родители или пациент достаточно часто сами обращают внимание на выпячивание позади коленного сустава. Данная киста обычно представляет собой полуперепончатую бурсу, которая имеет связь с полостью коленного сустава и, чаще всего, протекает бессимптомно, хотя иногда дети могут отмечать некоторый дискомфорт при движении в суставе и при ходьбе.

Клиническое исследование. Подколенная киста локализуется дистальнее подколенной складки, при переразгибании в коленном суставе киста достигает максимальных размеров и исчезает при сгибании [5]. Киста Беккера обычно располагается кзади и медиально по отношению к суставу, и располагается

между сухожилием полуперепончатой мышцы и медиальной головкой икроножной мышцы.

Аускультация подколенной ямки и пальпация выпячивания могут помочь в дифференциальной диагностике аневризмы и артериовенозного шунта. Симптом Тинеля может выявляться при периневральной опухоли, при компрессии нерва опухолью или кистой Беккера, что встречается достаточно редко. Проксимальная аденопатия чаще всего связана с лимфомой, чем с редко встречающейся саркомой.

Дифференциальная диагностика. Диагностика кисты Беккера обычно не сложна, однако следует избегать постановки ошибочного диагноза кисты либо мягкотканой опухоли. Злокачественные поражения подколенной ямки редки. Vogumil et al. [3] описали фибросаркому, синовиальную саркому и злокачественную фиброзную гистиоцитому, которые были первоначально восприняты, как киста Беккера. Однако все эти опухоли локализовались в проекции подколенной ямки латерально и были выявлены у взрослых пациентов. Латеральная локализация кисты, наличие твердых компонентов в содержимом кисты, необычные боли должны насторожить врача в пользу иного диагноза. Большое количество мягкотканых злокачественных новообразований, включая саркому, бессимптомны, но при быстром увеличении в размерах характерно появление болей, отека, щелчков, крепитации [8]. Доброкачественные синовиальные опухоли, в отличие от злокачественных, протекают более благоприятно [6].

У детей и подростков, гемангиомы и сосудистые образования (глубокие или поверхностные) являются частой причиной мягкотканого образования в подколенной ямке [6]. В данной возрастной группе чаще всего среди опухолей мягких тканей встречается рабдомиосаркома [8]. Пациенты с гемангиомой отмечают приливы крови и болезненность после физической нагрузки по задней поверхности коленного сустава [6].

За десятилетний период анализа хирургического лечения КБ в детском травматолого-ортопедическом отделении УЗ «6 ГКБ г. Минска» зафиксирован один случай интраоперационной постановки диагноза сосудистого новообразования подколенной области, первоначально диагностированный как КБ, что потребовало дальнейшего лечения в специализированном стационаре. Повреждения задней поверхности коленного сустава у пациентов старшей возрастной группы могут имитировать компартмент-синдром или тромбоз флебит.

Сочетание подколенной кисты с ревматоидным артритом или повреждением менисков, является достаточно частым, но данная комбинация патологии чаще встречается у взрослых пациентов [1, 11-13]. В частности, Amatuzzi et al. сообщал, что 75% кист Беккера были связаны с повреждением менисков [1]. Рентгенодиагностика. При рентгенографии в стандартных проекциях подколенная киста видна только как затемнение мягких тканей, что играет значение при дифференциальной диагностике. Жировая консистенция предполагает липому или липосаркому. Кальцификаты могут указывать на флеболит, свободные тела, как правило, связаны с синовиальным хондроматозом или отложением солей при саркоме. Оссификаты в мягких тканях выявляются при оссифицирующем

миозите, однако подобная картина может проявляться и при остеосаркоме. В ряде случаев КБ может содержать остеохондральные и свободные тела при наличии в анамнезе остеохондральных внутрисуставных переломов. Ультразвуковая диагностика. Использование УЗИ при исследовании коленного сустава ограничено, однако достаточно информативно при диагностике мягкотканых опухолей, выпота в полости сустава и кист. Процедура исследования относительно недорогая, неинвазивная и достаточно доступная. Ранее УЗИ использовалось при дифференциальной диагностике кисты и повреждения структур сустава, которые можно было выявить при клиническом исследовании и на рентгенограмме. Resnik ранее сообщал, что артрография играла важную роль в диагностике кисты Беккера, однако на сегодняшний день УЗИ является одним из основных методов исследования для верификации диагноза подколенной кисты [12].

Магнитно-резонансная томография. МРТ является достаточно информативным, однако дорогостоящим для исследования подколенной кисты методом исследования, при котором выявляется высокий сигнал на T2 и низкий на T1. На МРТ хорошо визуализируются кровоизлияние, свободные тела, а также наличие перегородок внутри кисты [4]. При выполнении МРТ также могут быть выявлены потенциальные сопутствующие повреждения. Однако в клинической практике необходимость выполнения МРТ детям с кистой Беккера возникает достаточно редко.

Компьютерная томография. КТ не играет существенной роли в диагностике и дифференциальной диагностике подколенной кисты.

Лечение. Заболевание протекает доброкачественно, с возможным спонтанным исчезновением в течение 1-2 лет.

MacMahon в исследовании с участием 42 детей и последующим наблюдением от 6 месяцев до 6 лет, показал, что не оперированные кисты Беккера спонтанно исчезли в 25 случаях и уменьшились в размере в 8 случаях. Средний срок наблюдения – 10 месяцев. Только в двух случаях киста увеличилась в размерах [10].

Dinham при изучении 120 случаев кисты, обнаружил, что из 71 не оперированного пациента, в 51 случае киста спонтанно исчезла (в среднем через 20 месяцев), в 50 случаях пациенты были прооперированы, однако в 21 случае наступил рецидив (в среднем в течение 7 месяцев), причем у троих пациентов было выполнено несколько повторных операций [7]. Другие авторы также отмечают высокий процент рецидива (8-42%) после хирургического лечения [1,5,10-13].

По нашему мнению, динамическое наблюдение должно быть первым шагом в лечении кисты Беккера у пациентов в детском и подростковом возрасте.

Особенно данный подход актуален для детей младшего возраста, у которых вероятность спонтанного исчезновения кисты Беккера выше. При этом целесообразно исключить спортивные нагрузки на пораженную нижнюю конечность на период динамического наблюдения.

Хирургическое лечение должно рекомендоваться при увеличении кисты в процессе мониторинга либо после 2-3 лет наблюдения по желанию пациента.

При этом родители должны быть предупреждены о риске возможного рецидива и повторного хирургического лечения.

Оперативное лечение заключается в выделении кисты, опорожнении ее содержимого и выполнении пластики-дубликатуры ворот кисты в случае соединения ее с полостью сустава. После операции накладывается задняя гипсовая лонгета на срок в 3-4 недели.

Материал и методы. Нами изучены результаты хирургического лечения кисты Беккера в молодом возрасте. В основу работы положен анализ клинических наблюдений 158 пациентов с кистой Беккера, оперированных в период с 2005 по 2010 гг. Всего было выполнено 163 операции, левый коленный сустав оперировался в 93 (57,1%) случаях, правый в – 68 (41,7%), в одном случае (1,2%) пациенту были прооперированы оба сустава. Среди оперированных пациентов 101 (63,9%) девочка и 57 (36,1%) мальчиков.

Возраст пациентов варьировал от 2 до 15 лет. Средний возраст пациентов составил 6,26 лет. Продолжительность наблюдения составила от 5 лет до 6 месяцев.

Клинический пример. Родители пациента Б., 7 лет, обратились на прием в консультативный кабинет Минского городского клинического центра травматологии и ортопедии с жалобами на образование в левой подколенной ямке, появившееся около 1,5 лет назад. При осмотре в области левой подколенной ямки определяется подкожно расположенное образование мягко-эластичной консистенции, безболезненное при пальпации, смещаемое, кожа не изменена, размеры 6\*5\*4 см, движения в коленном суставе в полном объеме, безболезненны, ангионеврологических расстройств нет. С целью верификации клинического диагноза и оценки научной значимости дополнительных методов исследования выполнены:

- МРТ – картина выраженного бурсита в заднее-внутренних участках сустава (полусухожильно-полуперепончатая сумка) (рис. 1-4). Остальные структуры без особенностей.

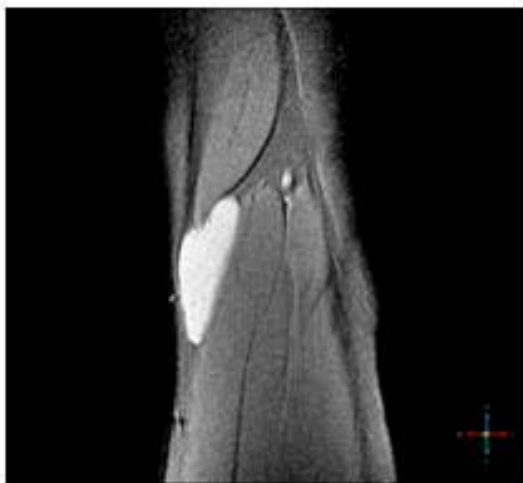


Рис. 1

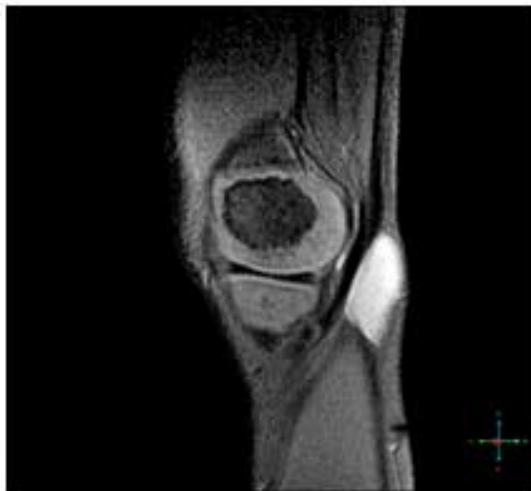

Рис. 2

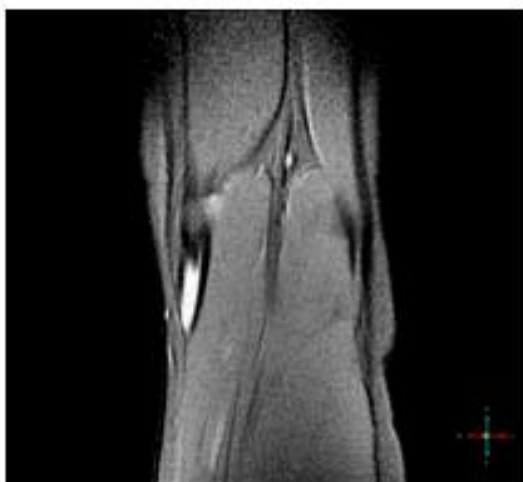


Рис. 3

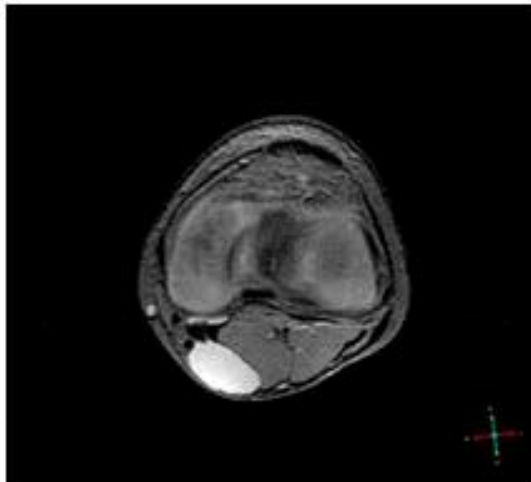


Рис. 4

- Электроромеография – данные свидетельствуют о снижении функционального состояния мышц левого бедра и голени (на 20-40%). Признаки снижения возбудимости в звеньях дуги моносинаптического рефлекса (Z5,S1) (рис. 5-8).

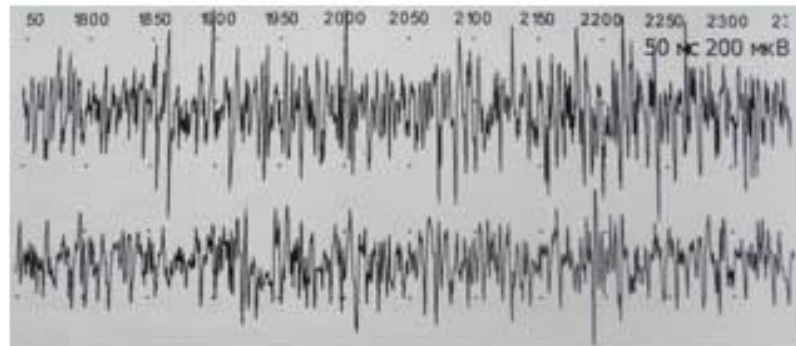


Рис. 5 Поверхностная ЭМГ. Интерференционная кривая. (1-я кривая: пр., Vastus lateralis, Femoralis. L2-L4; 2-я кривая: лев., Vastus lateralis, Femoralis. L2-L4)

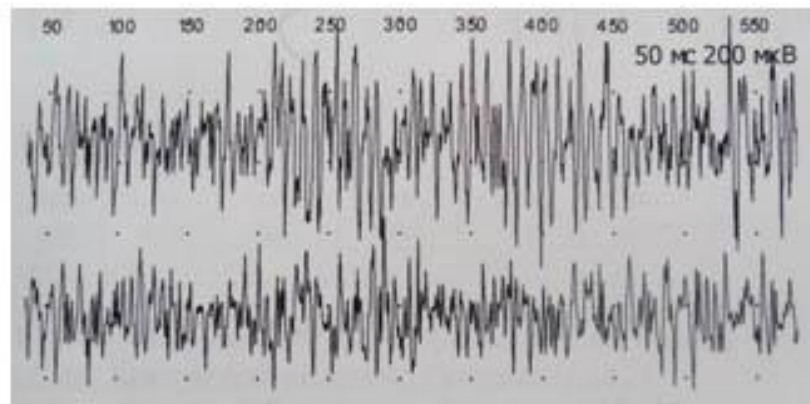


Рис. 6 Поверхностная ЭМГ. Интерференционная кривая. (1-я кривая: пр., Rectus femoris, Femoralis. L2-L4; 2-я кривая: лев., Rectus femoris, Femoralis. L2-L4)

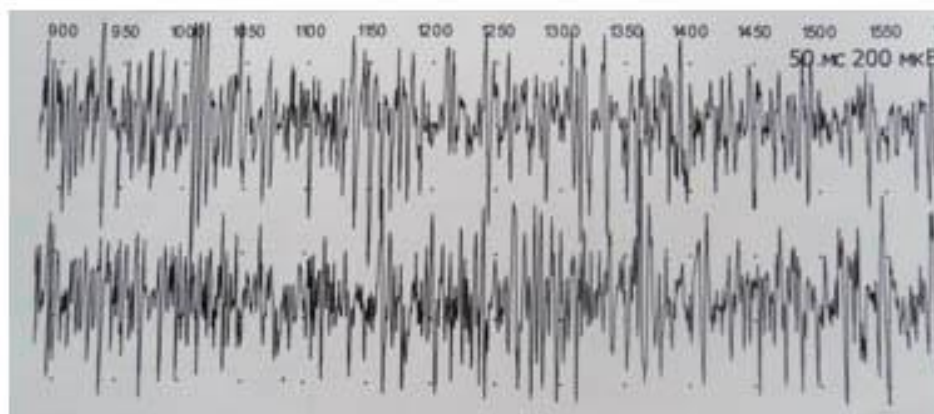


Рис. 7 Поверхностная ЭМГ. Интерференционная кривая. (1-я кривая: пр., Soleus, Tibialis; L5-S2, 2-я кривая: лев., Soleus, Tibialis. L5-S2)

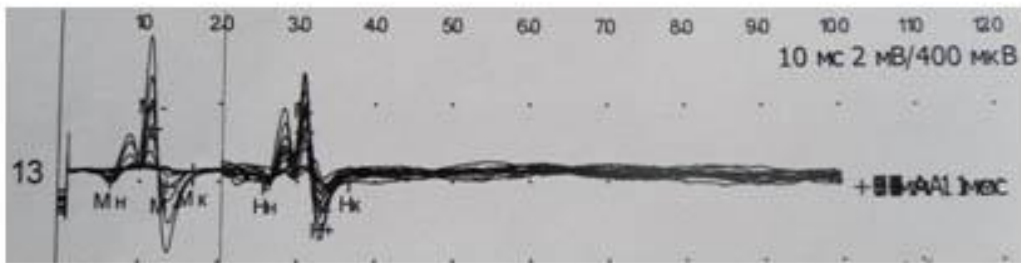


Рис. 8 Н-рефлекс. лев., Soleus, Tibialis. L5-S2.

- УЗИ коленного сустава – надколенник - контуры ровные, бурстита нет, целостность не нарушена; собственная связка надколенника, сухожилие прямой мышцы бедра, боковые связки – целостность не нарушена, структура не изменена; внутренний и наружный мениски – форма правильная, структура однородная, контуры четкие, кальцинации нет; наличие кисты Беккера – есть, 25\*10\*12 (рис. 9,10). Заключение: Киста Беккера слева.

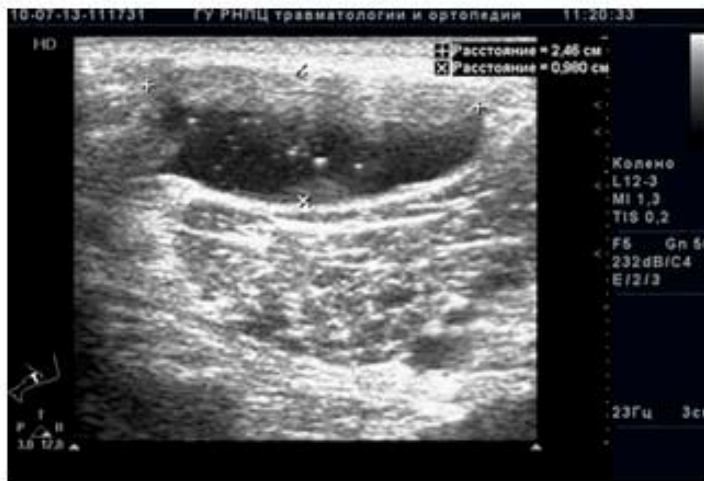

Рис. 9

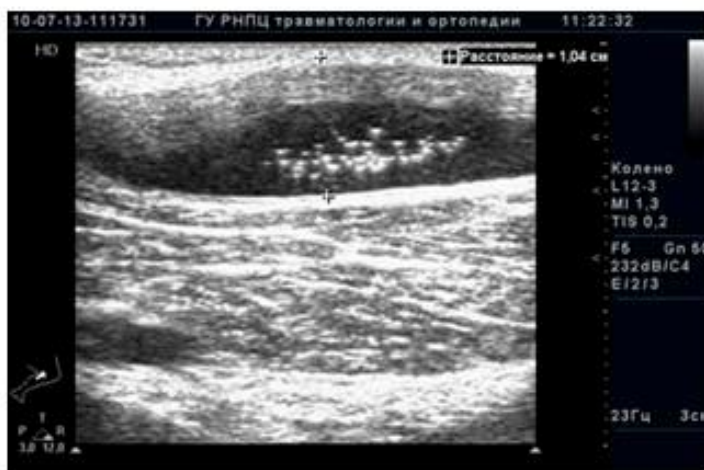

Рис. 10

На основании вышеизложенных исследований выставлен клинический диагноз – киста Беккера слева.

Пациенту выполнено удаление кисты Беккера с пластикой ворот кисты и последующей гипсовой иммобилизацией в течение 3 недель. Результат лечения в постоперационном периоде расценен как отличный.

Результаты и обсуждение. Результаты хирургического лечения кисты Беккера в 97,5% (154) случаях были отличными, в 2,5% (4) случаев наблюдался рецидив КБ, потребовавший повторного оперативного лечения.

Выводы. Таким образом, хирургическое лечение КБ, заключающееся в выделении кисты, опорожнении ее содержимого и выполнении пластики-дубликатуры ворот кисты в случае соединения ее с полостью сустава, и иммобилизацией задней гипсовой лонгетой на 3-4 недели является достаточно эффективным методом хирургического лечения КБ. В практике работы детского травматолого-ортопедического отделения Минского городского клинического Центра травматологии и ортопедии УЗ «б ГКБ г. Минска» при предоперационном обследовании и хирургическом лечении данной группы пациентов не выявлено случаев ассоциации КБ с внутрисуставными повреждениями либо ревматоидными заболеваниями коленного сустава.

#### **Литература**

1. Ammatuzzi, M. M. Cistos popliteos / M. M. Ammatuzzi, R. Jr. Michelin, N. P. Simm // Rev. Paul. Med. 1977; 90:102–103.
2. De Benedetti, M. A popliteal cyst with a large osteochondral mass / M. De Benedetti, T. R. Waugh, P. M. Evanski // J. Bone Joint. Surg. (Am) 1979; 61:147.
3. Bogumil, G. P. Malignant lesions masquerading as popliteal cyst: A report of the three cases / G. P. Bogumil, P. D. Bruno, E. F. Barrick // J. Bone Joint. Surg. (Am). 1981; 63:474–477.
4. Butler, M. G. MRI of posterior knee masses / M. G. Butler, K. D. Fuchigami, A. Chako // Skeletal Radiol. 1996; 25:309–317.
5. Curl, W. W. Popliteal cysts: Historical background and current knowledge / W. W. Curl // J. Am Acad. Orthop. Surg. 1996; 4:129–133.
6. Damron, T. A. Soft-tissue Tumors around the knee / T. A. Damron, F. H. Sim // J. Am Acad. Orthop. Surg. 1997; 5:141–152.
7. Dinham, J. M. Popliteal cysts in children / J. M. Dinham // J. Bone Joint. Surg. (Br) 1975; 57:69.
8. Enzinger, F. M. Soft Tissue Tumors / F. M. Enzinger, S.W. Weiss. 3rd ed. St. Louis: C.V/Mosby, 1995; 1–88.
9. Fergusson, C. An unusual loose body in the knee / C. Fergusson, P. Burge // Clin. Orthop. Relat. Res. 1986; 206:233–235.
10. MacMahon, E. B. Baker, s cysts in children – In surgery necessary / E. B. MacMahon // J. Bone Joint. Surg. (Am). 1973; 55:1311.
11. Macnicol, M. F. The problem Knee / M. F. Macnicol. Oxford: Butterworth-Heinemann, 1995.
12. Resnik, D. Diagnosis of Bone and Joint Disorders / D. Resnik. 3rd ed. Philadelphia: W.B. Saunders, 1995; 220–222, 379–381.



13. Staheli, L. T. *Fundamentals of Pediatric Orthopedics* / L. T. Staheli. New York: Raven Press, 1992; 6.8.
14. Tohdjan, M. O. *Pediatric Orthopedics* / M. O. Tohdjan. 2nd ed. Philadelphia: W.B. Saunders, 1990. P. 1582–1591.