

Общая управляемая гипертермия в лечении химио- резистентных злокачественных опухолей печени у детей

*Республиканский научно-практический центр детской онкологии и гематологии1
НИИ онкологии и медицинской радиологии им. Н.Н.Александрова2*

Приведены непосредственные результаты лечения с использованием общей гипертермии (42-43°C) и гипергликемии (21-26 ммоль/л) у 5 детей с химиорезистентными и далеко зашедшими злокачественными опухолями печени у детей. Дополнительно к системной термохимиотерапии вводился также Интрон-А у двух детей. Все дети удовлетворительно переносили процедуру общей гипертермии. Серьезных осложнений мы не наблюдали. Проведение такого лечения приводило к частичной регрессии опухоли у двух детей. У остальных детей зарегистрирована стабилизация или минимальная регрессия опухоли

Ключевые слова: первичные опухоли печени у детей, общая гипертермия, химиотерапия, цитокины.

R.S.Ismail-zade, A.T.Shimansky, A.R.Shavlikov

Whole body hyperthermia in treatment of refractory malignant liver tumor in children
Whole body hyperthermia (42-43°C), hyperglycemia (21-26 mmol/l) with chemotherapy ± Intron A was used in 5 pediatric patients with refractory, advanced primary hepatic tumours. WBH well tolerated, and did not lead to any serious organ dysfunction. Partial response was received in 2 children. Minimal response and stable diseases was achieved in 3 cases.
Key words: refractory malignant liver tumours in children, whole body hyperthermia, chemotherapy, cytokines

В настоящее время, несмотря на широкое применение интенсивной или высокодозной химиотерапии при лечении детей с далеко зашедшими и рефрактерными злокачественными солидными опухолями, результаты лечения остаются крайне неудовлетворительными [13]. Попытки использовать мегатерапию с пересадкой костного мозга и стволовых клеток периферической крови существенно не улучшили результаты лечения [8,17]. С целью преодоления химиорезистентности и, тем самым повышения эффективности лечения этой категории больных продолжается интенсивный поиск новых лечебных подходов. Одним из перспективных направлений в этом плане является общая управляемая гипертермия (ОГ) и биотерапия [1,2,3,6,7,12]. Влияние гипертермии на трансмембранный перенос и метаболизм может привести к преодолению лекарственной устойчивости и повышению иммуногенности опухоли [5]. Не являясь канцерогенным и мутагенным агентом, гипертермия может вызвать в опухоли как апоптоз, так и некроз [18]. Как показывает накопленный опыт, терапевтический эффект гипертермии зависит от температурного режима. Общая гипертермия (>42°C) является оптимальной для повреждения опухолевых очагов и усиления их иммуногенности. На основании современных знаний о механизмах нарушения у больных распространенными злокачественными опухолями противоопухолевой защиты, подавления иммунного ответа организма, весьма обнадеживающим представляется включение в схемы лечения больных детей с

далеко зашедшими солидными опухолями различных цитокинов (Интерлейкин-2, Интрон-А) и биоагентов [9,11]

Несмотря на широкое применение ОГ в онкологической практике у взрослых, имеется лишь небольшой опыт ее использования в лечении детей [2,3,6,7,10, 15].

Исходя из накопленного клинического опыта гипертермии в Беларуси, мы использовали ОГ с химиотерапией при лечении детей с химиорезистентными, далеко зашедшими злокачественными опухолями печени.

Материал и методы исследования

Многокомпонентное лечение с использованием ОГ проведено у 5 детей (мальчиков 3, девочек-2) с злокачественными опухолями печени. Возраст детей составил от 7 до 16 лет. Клиническая характеристика больных приведена в табл 1. Стадия опухолевого процесса определена согласно принятой классификации Международной Ассоциации Детских Онкологов (SIOP) при программном лечении гепатобластом (SIOPEL 1) [16]

Таблица 1

Клиническая характеристика детей с опухолями печени подвергнутых к сеансам системной термохимиотерапии

№	Пол	Воз-т	Гистологический тип	Стадия	Распространенность	Предшествующая терапия	Кол-во сеансов ОГ	Максимальная температура	Химиопрепараты	Регрессия опухоли
1	Ж	15	ГЦР	III	Поражение правой доли с переходом в левую	8 блоков химиотерапии	4	42-43	Циклофосфан 5-FU	PR
2	Ж	7	ГЦР	II-R	Субтотальное поражение правой доли	8 блоков химиотерапии Правосторонняя ковальная лобэктомия	6	42-43	5-FU+Интрон Карбоплатин Этозопит	SD
3	М	11	Гепатобластома, эпителиальный тип	IV	Поражение обеих долей печени и множественные мтс в легких	8 блоков химиотерапии		42-43,2	5-FU+Интрон	SD
4	М	12	Гепатобластома, эпителиальный тип	IV	Поражение обеих долей печени и вовлечение правой почки	Не было	2	42,42,5	Карбоплатин Доксорубицин	PR
5	М	8	Мезэнхимальная саркома	III-R	Субтотальное поражение правой доли	Пред-, послеоперационная химиотерапия (18 курсов) и атричная резекция правой доли	2	42,0	Карбоплатин Этозопит	MR

У 2 детей был гепато-целлюлярный рак (ГЦР) печени III ст. Обоим детям в плане программного лечения проводилось 8 блоков химиотерапии согласно международной протоколу SIOPEL (циклы химиотерапии карбоплатин 500мг/м² и доксорубицин 90 мг/м² + цис-платин 120 мг/м²) с последующим оперативным вмешательством. В одном случае выполнена правосторонняя ковальная лобэктомия. Однако через 8 месяцев после операции диагностирован местный рецидив. Дальнейшие блоки химиотерапии проводились в условиях ОГ. У второго пациента операция после 8 блоков химиотерапии закончилась лишь биопсией опухоли и перевязкой правой печеночной артерией ввиду перехода опухолевого процесса на левую долю печени. В дальнейшем проводились блоки химиотерапии в условиях ОГ и после уменьшения опухоли выполнена правосторонняя гмигепатэктомия.

У 2 детей была гепатобластома IV стадии. У одного больного с субтотальным поражением печени и множественными метастазами в легких после 8 блоков химиотерапии отмечалось значительное уменьшение всех опухолевых очагов. Оперативное вмешательство заключалось в биопсии опухоли и перевязкой правой печеночной артерии (правая доля была поражена в большей степени). Решено усилить

блоки химиотерапии сеансами ОГ. У другого ребенка с поражением обеих долей печени ОГ включена, как адъювант к первой линии химиотерапии

У одного больного была рецидивная злокачественная мезенхимальная саркома правой доли печени. Больному проводится противорецидивная химиотерапия в условиях ОГ.



Рис.1 Установка для создания общей гипертермии (Яхта-5).

Все сеансы общей гипертермии осуществлялись на установках "Эмона", "Яхта-5" (Россия) и "Птичь" (Республика Беларусь) с генератором, работающим с частотой 13,56 МГц (рис. 1). Для проведения одновременно общей и регионарной гипертермии установка "Яхта-5" оснащена вторым генератором, работающим с частотой 40,68 МГц [14]. Сеансы ОГ проводились под общим комбинированным эндотрахеальным закисно-кислородным наркозом в сочетании с нейролептаналгезией. Время выхода в режим 41°C составляло в среднем 40-50 минут. Температура тела контролировалась датчиками, установленными в прямой кишке и в наружном слуховом проходе. При достижении этой температуры начиналось охлаждение головы обдувом холодного воздуха (0-4 °C) с помощью аппарата "Холод – 2". Необходимый температурный режим 42-42,5°C (пиковая температура иногда достигала 43,0°C) поддерживался 160-180 минут. Базовый температурный режим определялся индивидуально в зависимости от переносимости процедуры. Для усиления противоопухолевого эффекта термохимиотерапии больным вводили 40% раствор глюкозы в дозе 3,25 мл/кг в течение первых 30 минут, затем 2,5 мл/кг/ч. Уровень гипергликемии во время сеанса составлял 20-25 ммоль/л. Предупреждение чрезмерной тахикардии и аритмии, а также профилактика ишемии миокарда обеспечивались введением в вену лидокаина в дозе 0,1-1,0 мг/кг/ч и обзидана 0,25-0,5 мг/ч. В случаях, когда уровень гипертермии превышал 42°C, применяли ангиопротекторы (дицинон, адроксон). Уротропин (40% раствор) вводили дважды: при достижении пика ректальной температуры (42,5-43°C) в дозе 0,2 мл/кг и в половинной дозе при выходе из гипертермического режима [14].

Во время сеансов ОГ проводили химиотерапию в зависимости от типа злокачественной опухоли. При этом использовали: доксорубин (40-50 мг/м²), карбоплатин (400 мг/м²), 5-фторурацил (5-FU) 750-1000 мг/м², этопозид (100-150 мг/м²), циклофосфан (1 гр/м²). Все химиопрепараты, за исключением циклофосфана, вводили во время сеанса ОГ, по достижению температуры 40-41°C. Циклофосфан вводили за 1 час до начала сеанса ОГ ввиду особенностей фармакокинетики его активного метаболита. Двум детям дополнительно к химиотерапии перед и после сеансами ОГ вводился Интрон-А по 3 млн ед/м² подкожно.

Как и следовало ожидать, дети несколько легче переносили процедуру, чем взрослые. На следующий день после сеанса они практически не нуждались в постельном режиме. Практически всем больным проводилась только инфузионное лечение на 1-2 дня с целью поддержания водно-солевого баланса. Всего проведено 19 сеансов ОГ (3-5 сеансов каждому больному с интервалом в 3-4 недели).

Непосредственные результаты лечения оценивали по критериям ВОЗ.

Результаты и их обсуждение

Все дети удовлетворительно переносили процедуру ОГ. Тяжелых осложнений, описанных в литературе, таких как большие и глубокие ожоги, ДВС синдром, повреждение спинного мозга (со всеми последствиями), нарушение функции сердца и почек мы не наблюдали [4].

Следует отметить, что выраженный положительный субъективный эффект (уменьшение болей, улучшение самочувствия) наблюдался практически у всех детей после проведения сеансов термохимиотерапии.

Непосредственные результаты системной термохимиотерапии оценены у всех детей, получавших лечение на основании как клинического, как и визуализирующих методов исследований (УЗИ, КТ). Результаты представлены в табл.1. Согласно представленным данным, объективный лечебный эффект (частичная регрессия -PR) получен у 2 из 5 детей. Сроки наблюдения за больными невелики (до 10 месяцев). У одного больного с неоперабельной и химиорезистентной ГЦР после достижения значительной регрессии опухоли, удалось выполнить расширенную гемигепатэктомию (Рис.2). У одного больного после двух курсов лечения отмечена минимальная регрессия (MP) неоперабельной опухоли. Лечение еще продолжается. У двух детей констатирована стабилизация процесса (SD).

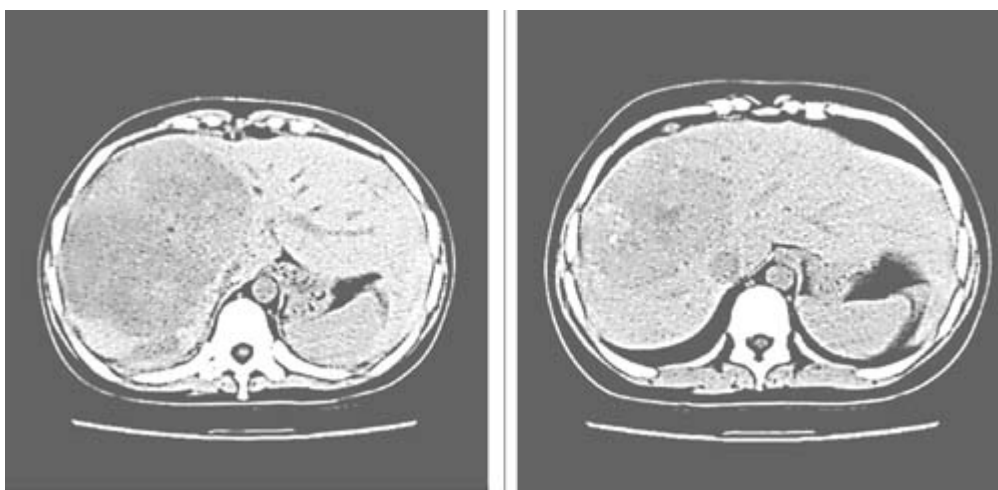


Рис. 2. Химиорезистентный ГЦР правой доли печени;

А. До системной термохимиотерапии.

В. После проведения 4 курсов системной термохимиотерапии, выраженная регрессия опухоли

Полученные данные весьма обнадеживают с учетом прогностической характеристики леченных больных.

Таким образом, одним из перспективных путей повышения эффективности лечения больных с химиорезистентными, далеко зашедшими и рецидивными и формами злокачественных опухолей печени может быть системная термохимио-, термохимиоиммунотерапия в жестком температурном режиме. Необходимо

дальнейшее исследование для оптимизации лечебной стратегии с включением общей гипертермии у этой категории больных.

Выводы

1. Химио,- химиоиммунотерапия в условиях общей управляемой гипертермии позволяет достичь объективно регистрируемый эффект у детей с химио-резистентными , распространенными опухолями печени.
2. Системная термохимио, - термохимиоиммунотерапия функционально переносима для детей. Современный медико-технический уровень, а также адекватное анестезиолого-реанимационное пособие, позволяют провести общую гипертермию даже в жестком температурном режиме без серьезных осложнений.
1. Жаврид Э.А., Осинский С.П., Фрадкин С.З. Гипертермия и гипергликемия в онкологии. Киев : Наук.Думка, 1997. 256 с.
2. Исмаил-заде Р.С., Жаврид Э.А., Потапнев М.П. Использование общей гипертермии в лечении рефракторных, распространенных солидных опухолей у детей. Онкология на рубеже XXI века. Возможности и перспективы: Материалы Международн науч форума. Москва. 1999: 143-144.
3. Исмаил-заде Р.С., Буглова С.Е., Потапнев М.П. и др. Термохимиотерапия при рефрактерных и далеко зашедших злокачественных опухолях у детей. Вопр онкол 2002: 48(3): 351-355.
4. Карев И.Д., Родина А.А., Карева А.И. Общая гипертермия (42,0-43,4сС) в лечении больных с саркомами мягких тканей. Рос онкол журн 2003; N 6; 29-32.
5. Курпешов О.К., Цыб АФ., Мардынский Ю.С., Бердов Б.А. Механизмы развития и пути преодоления химиорезистентности опухолей. Рос. онкол. журнал 2003: N 3: 50-53:
6. Ismail-zade R., Zhavrid E., Sachivko N., Potapnev M. Whole body hyperthermia in multimodal treatment of advanced pediatric solid tumors. Abstracts of XXIV International Congress on Clinical Hyperthermia 2001: Rome : Abstract book II: 46.
7. Ismail-zade R., Zhavrid E., Potapnev M. et al Whole body hyperthermia in paediatric cancer treatment. Med Pediatr Oncol 2002: 39(4): 405.
8. Koscielniak E., Klingebiel T, Peters C, et al. Do patients with metastatic and recurrent rhabdomyosarcoma benefit from high dose therapy with hematopoietic rescue. Bone Marrow Transplant. 1997:19: 221-231
9. Kiss C, Kiss M, Szegedi I, et al. Interferon-alpha therapy in children with malignant disease: clinical experience in twenty-four patients treated in a single pediatric oncology unit. Med. Pediatric Oncol. 2002; 39: 115-119
10. Lindner H., Tilling B. Treatment of recurrent neuroblastoma in childhood with whole body thermochemotherapy. Pediatric Grenzgeb 1993: 31(1): 187-194
11. Mazokhin VN, Kolmakov DN, Lucheyov NA, et al: A HF EM installation allowing simultaneous whole body and deep local EM hyperthermia. Int J Hyperthermia 2000: May-Jun:16(3): 287-290.
12. Oldham R.K. Principles of Cancer Biotherapy. Kluwer Academic Publishers. 2003; P. 230 с.
13. Pinkerton C.R., Plowman P.N. Paediatric Oncology. Clinical practice and controversies. Chapman & Hall Medical. London 1997
14. Souvernev A.V, Vereschagin E.I, Kinzt D.N. et al. Clinical effects of Whole body severe hyperthermia (43,5-44с C). Abstracts of XXIV International Congress on Clinical Hyperthermia 2001: Abstract book I: 31.

15. Schippel P., Lotz I., Rothe K et al. Whole body thermochemotherapy in an infant with rhabdomyosarcoma and pulmonary metastases . *Med . Pediatr Oncol* 2003; 41(5): 78-480.
16. Vos A. Primary liver tumours in children. *Eur. J. Surg. Oncol* 1995; 21; 101-105
17. Walterhouse D.O, Hoover M.L, Marymont M.H, et al. High dose chemotherapy followed by peripheral blood stem cell rescue for metastatic rhabdomyosarcoma. *Med Pediatr Oncol* 1999; 32(2): 88-92.
18. Yonezawa M, Otsuka T, Matsui N, et al. Hyperthermia induced apoptosis in malignant fibrous histiocytoma cell in vitro. *International Journal of Cancer* 1996; 66: 347-351