

Д. И. Михалкевич¹, М. А. Герасименко², А. П. Беспальчук³

ХИРУРГИЧЕСКОЕ ЛЕЧЕНИЕ РИЗАРТРОЗА КИСТИ СПОСОБОМ ГАМАКОПЛАСТИКИ С ИНТЕРПОЗИЦИЕЙ СУХОЖИЛИЯ ДЛИННОЙ ЛАДОННОЙ МЫШЦЫ

УЗ «6-я городская клиническая больница» г. Минска¹,

Республиканский центр хирургии кисти,

Республиканский научно-практический центр травматологии и ортопедии²,

УО «Белорусский государственный медицинский университет»³

В статье рассматривается альтернативный подход к лечению артроза первого запястно-пястного сустава кисти. На основе анализа существующих хирургических подходов к лечению ризартроза сформулированы требования к новому способу лечения данной патологии.

Разработанный способ должен обеспечить функциональную амплитуду движений в суставе, снизить риск хирургических осложнений, уменьшить сроки иммобилизации и восстановления, а также улучшить субъективную оценку пациентом функциональных возможностей кисти. На основе сформулированных требований разработан новый хирургический способ, в статье изложены этапы операции, и приведена ее схема. Разработанный способ имеет расширенные показания и позволяет оказывать помощь категориям пациентов, для которых ранее хирургическое лечение было недоступно. Также в статье приводится описание конкретных клинических случаев, демонстрирующих широкий диапазон применимости нового способа.

Ключевые слова: остеоартроз, первый запястно-пястный сустав кисти, хирургия кисти.

D. I. Mikhalkevich, M. A. Gerasimenko, A. P. Bespalchuk

SURGICAL TREATMENT OF RISARTHROSIS BY THE METHOD OF GAMAKOPLASTICS WITH INTERPOSITION OF MUSCULUS PALMARIS LONGUS TENDON

An alternative approach to treatment of osteoarthritis of the first metacarpal wrist joint is observed in the article. Based on the analysis of existing surgical methods to risarthrosis treatment, the requirements for a new method of such pathology treatment are formed. The developed method should provide operational amplitude of joint motions, reduce the time periods of immobilization and recovery, as well as to improve personal assessment of the patient's hand operational capabilities. Grounding on formed requirements, a new surgical method has been developed; the steps of the operation are described in the article together with its scheme. The developed method has extended indications and allows aiding to the patients for whom surgical treatment has been previously unavailable. The article also describes specific clinical cases demonstrating a wide range of the new method applicability.

Key words: osteoarthritis, first carpometacarpal joint of hand, hand surgery

А ртрозы первого запястно-пястного сустава составляют 5 % случаев среди всех заболеваний кисти. Данная патология, сопровождающаяся болевым синдромом в области основания первого пальца, получила название ризартроз (артроз седловидного сустава кисти). В международной классификации болезней артроз седловидного сустава первого пальца выделен в отдельную группу (M18), наряду с наиболее часто встречающимися артрозами коленного и тазобедренного суставов. В 90 % случаев ризартрозом страдают женщины в возрасте старше 40–45 лет [11, 13], а также пациенты различных возрастных групп, у которых в анамнезе были ранее диагностированы вывихи и перелома-вывихи первой пястной кости, либо развивалась идиопатическая нестабильность связочного аппарата седловидного сустава первого пальца кисти [2, 3]. На сегодняшний день хирурги-ортопеды не пришли к однозначному мнению по поводу выбора оптимальной тактики хирургического лечения пациентов с различными формами артроза первого запястно-пястного сустава. На наш взгляд, это связано с тем, что каждая методика лечения имеет свои преимущества и недостатки, таким образом, врач становится перед дилеммой выбора оптимального хирургического подхода [10, 13, 14, 16].

Целью настоящего исследования явилось практическое обоснование эффективности разработанного нами способа гамакопластики первого запястно-пястного сустава кисти.

Материалом для исследования послужили данные 62 пациентов, находившихся на стационарном лечении в отделение хирургии кисти 6-й КБ Минска период 2012–2017 гг., обратившихся с жалобами на боли в осно-

вании первого пальца кисти, ограничение движений в суставах этого пальца и на снижение функциональной активности. Всем этим пациентам в результате обследования был установлен диагноз деформирующего артроза седловидного сустава кисти 2–3 ст.

Среди пациентов было 10 (16 %) мужчин и 52 (84 %) женщин в возрасте $55,6 \pm 1,3$ лет. По стадии заболевания: артроз первого запястно-пястного сустава 1 стадии – 7 (11 %) пациентов, со 2 стадией – 18 (29 %), пациенты с третьей стадией заболевания – 35 (57 %) и к четвертой – 2 (3 %) по классификации Eaton и Glickel (американские и европейские хирурги кисти чаще используют данную классификацию, так как она позволяет оценить рентгенологическое состояние кости трапеции и изменения в ладьевидно-трапецивидном суставе) [3, 11, 17].

Субъективную функциональность кисти до и после операции оценивали по шкале DASH [5,21,23]. До операции: медиана 70,7 баллов (от 54 до 90, интерквартильный диапазон 64–74), что соответствует значительным нарушениям функции кисти. Показатели подвижности первого пальца следующие: амплитуда отведение-приведение $37 \pm 1,2^\circ$, оппозиция-репозиция – $30 \pm 0,9^\circ$, циркумдукция отсутствовала у 31 (50 %) пациентов.

Способы лечения

Пациенты были разделены на 4 группы по способам лечения: к первой группе были отнесены пациенты, которым выполнялась операция – удаление кости трапеции с гамакопластикой и интерпозицией сухожилия длинной ладонной мышцы. Пациентам второй и третьей групп проводилось хирургическое лечение с использованием

эндопротезов [2, 8] бельгийской фирмы «Saffara» или выполнялась артропластика по типу интерпозиции в сустав сухожилия длинной ладонной мышцы или порции сухожилия длинной отводящей мышцы первого пальца [1, 6, 7]. К четвертой группе отнесены пациенты, которым были выполнены разного рода малоинвазивные операции, не решающие проблему артроза в суставе и направленные, главным образом при ранних стадиях заболевания, на устранение подвывиха 1 пястной кости и удержании её в «седле» кости трапеции.

Результативность применяемых способов оценивалась по времени иммобилизации и восстановления, восстановлению подвижности и функциональных возможностей первого пальца и в целом кисти. После применения нами стандартных хирургических подходов в лечении артроза первого запястно-пястного сустава кисти среднее значение показателя DASH для всей когорты пациентов составило 9,7 баллов (от 3,4 до 22,4, интерквартильный диапазон 4,3–15,5).

Анализ клинической практики хирургического лечения остеоартроза первого запястно-пястного сустава кисти показал, что все существующие способы лечения имеют существенные недостатки, ограничивающие их применение или приводящие к получению недостаточно удовлетворительных результатов [8, 10, 19]. Следовательно, все разработанные способы хирургического лечения ризартроза кисти не обеспечивают необходимой эффективности оказания пациентам медицинской помощи. В нашем исследовании была поставлена задача разработки нового способа хирургического лечения артроза первого запястно-пястного сустава, исключающего или минимизирующего негативные эффекты, характерные для известных способов и обеспечивающего значительное улучшение результатов лечения.

Разработка требований к новому способу хирургического лечения. При разработке нового способа хирургического лечения предполагалось, что он должен обеспечить гарантированное повышение эффективности оказания медицинской помощи пациентам с ризартрозом кисти по сравнению с существующими. Для решения этой задачи были научно обоснованы и разработаны следующие требования:

1. Новый способ должен обеспечивать расширение показаний к применению и создать возможности оказания медицинской помощи категориям пациентов, для которых существующие способы лечения неприменимы, в частности, группе пациентов с высокой функциональной нагрузкой, независимо от возраста.

2. Разработанный способ должен в полной мере обеспечить подвижность сустава. Случаи несоответствия амплитуды отведения-приведения и амплитуды оппозиции-репозиции значениям нормы, характерные для стандартных способов лечения, должны исключаться или сводиться к минимуму.

3. Субъективное восприятие пациентом функциональных возможностей кисти следует значительно улучшить. Среднее значение показателя DASH [5, 23] по сравнению с существующими способами следует уменьшить не менее, чем в 2 раза.

4. Разработанный способ должен исключать риск такого осложнения, как: сохранение болевого синдрома

в послеоперационном периоде. Риск реопераций, характерный при несостоявшемся артродезе или нестабильности компонентов эндопротеза, должен исключаться или сводиться к минимуму.

5. В новом способе следует найти решения для предотвращения проседания первой пястной кости и, как следствие, снижения силы первого пальца кисти, что характерно для способов удаления кости трапеции (предложил Grevis, 1949 г.) [15, 16] с последующим усовершенствованием создания опоры-«гамака» для первой пястной кости.

6. Также следует обеспечить возможность подвергать первый палец кисти повышенным нагрузкам без риска возникновения таких проблем, как вывих первой пястной кости или артрит неосустава.

7. Сроки иммобилизации и восстановления по возможности должны быть меньше, чем у стандартных способов.

Таким образом, при выполнении перечисленных требований разработанный способ обеспечит гарантированное улучшение эффективности лечения по всем показателям, актуальным для пациентов с артрозом первого запястно-пястного сустава.

Анализ существующих приемов и подходов. Анализ применения существующих способов показал, что при хирургическом лечении артроза первого запястно-пястного сустава в ряде способов используются решения, заведомо приводящие к негативным последствиям, поэтому они должны исключаться из концепции нового способа. В то же время, ряд решений следует признать удачными и перспективными для использования их в дальнейших разработках [19, 20, 22].

1. Удаление трапеции. Анализ существующих способов хирургического лечения артроза первого запястно-пястного сустава показывает, что сохранение кости трапеции, может привести к прогрессированию заболевания, а в дальнейшем к разрушению и асептическому некрозу кости. Таким образом, удаление трапеции является обязательным элементом разрабатываемого способа [15].

2. Сочетание удаления кости трапеции с имплантацией силиконовой вкладки. Некоторые подходы к хирургическому лечению артроза первого запястно-пястного сустава предполагают использование силиконовых имплантов, за счет чего достигается и удерживается длина луча первого пальца. Однако, хирурги, применявшие силиконовые имплантаты, при оценке долгосрочных результатов отмечают [4], что кроме возможной дислокации (подвывиха) имплантата происходит его износ, с образованием мелких силиконовых частиц, проводящих к развитию синовита. Поэтому использование силиконовых имплантов чаще применяют у пациентов с ревматоидным артритом и пожилых пациентов с низкими требованиями к функции сустава [17]. Проведенный анализ показал, что использование силиконовых имплантов в разрабатываемом способе нецелесообразно.

3. Эндопротезирование. Несмотря на то, что применение протезов дает возможность купировать болевой синдром и увеличить амплитуду движений, данная операция имеет ряд ограничений, прежде всего для пациентов с высокой функциональной нагрузкой [2]. С ними связаны такие негативные явления, как вывих чашки

эндопротеза, формирование анкилоза сустава. Существует риск необходимости повторных операций, при нестабильности компонентов эндопротеза. Указанные обстоятельства позволили нам исключить применение тотальных и однополюсных протезов из концепции разрабатываемого способа.

4. Компактные элементы из сухожильного материала. Сухожильная интерпозиция с использованием сухожилия длинной отводящей мышцы первого пальца кисти, была впервые описана [6, 7, 17, 18, 22, 24] после того, как была установлена недостаточная эффективность артропластики с использованием силиконового имплантата и эндопротезирования седловидного сустава. Применение данного подхода доказало свою работоспособность. Сухожильный материал обеспечивал приемлемую прочность и долговечность, в то же время исключались проблемы, связанные с наличием в суставе чужеродного материала. В результате, проведенный анализ показал, что прием использования сухожильного материала для пластики сустава является перспективным и должен рассматриваться в качестве составляющей в новых способах [9].

5. Гамакопластика. Дальнейшее развитие сухожильной интерпозиции привело к разработке способов выполнения артропластики с формированием опоры для первой пястной кости при удалении кости трапеции [3, 12]. И, наконец, были предложены варианты – с формированием «подвески» или «гамака», при выполнении которых сухожилие длинной отводящей мышцы большого пальца кисти, оборачивается вокруг сухожилий лучевого сгибателя кисти или длинного лучевого разгибателя кисти [3, 22]. Хорошие результаты гамакопластики по купированию болевого синдрома и обеспечению подвижности сустава делают перспективным использование применяемых в ней приемов в качестве прототипа при создании новых способов хирургического лечения [9, 13, 15, 16, 18, 24].

Обоснование концепции нового способа. В результате проведенного анализа концепция разрабатываемого способа включила следующие положения:

1. Удаление кости трапеции, предложенное Gervis, обеспечивающее снятие болевого синдрома и предотвращающее риск разрушения и асептического некроза кости.

2. Создание опоры для первой пястной кости из порции сухожилия длинной отводящей мышцы в виде «гамака» под основанием пястной кости с закреплением к капсуле первого запястно-пястного сустава кисти. Опора – «гамак» обеспечивает поддержание первой пястной кости, но не дает исключить возможность её «проседания», что может снизить силу кисти. Поэтому данная проблема должна быть решена дополнительными приемами.

3. Предотвращение проседания первой пястной кости за счет создания дополнительного опорного элемента, обеспечивающего заполнение освобожденного после удаления кости трапеции пространства и создающего дополнительную прочную опору для первой пястной кости.

4. Дополнительный опорный элемент создается из сухожилия длинной ладонной мышцы путем сворачивания его в «ролл» и интерпозиции в образовавшийся дефект после удаления кости трапеции, под «гамаком».

5. Для исключения «проседания» первой пястной кости и формирования неосустава в раннем послеоперационном периоде необходимо фиксировать первую пястную кость трансоссально спицами в анатомически правильном положении.

Реализация приведенной концепции обеспечивает решение поставленных при разработке способа задач и обеспечивает выполнение требований к разрабатываемому способу. Применение нового способа позволяет расширить возможности использования данного хирургического метода лечения не только при артрозе запястно-пястного сустава, но и при лечении пациентов, перенесших переломы основания или переломо-вывихи 1 пястной кости с рентгенологическим проявлением посттравматической деформации основания 1 пястной кости, клинически проявляющей болью и ограничением функции 1 пальца.

Гамакообразная – это конструкция первичной опоры, которая обеспечивает необходимую подвижность первого пальца, а дополнительная опора из сухожильного «ролла» препятствий к движению не создает. Вследствие этого, после проведенного хирургического лечения мы не наблюдали пациентов у которых показатели амплитуды движений в неосуставе не соответствовали норме.

Техника выполнения операции не предполагает причин для возникновения тяжелых осложнений. Созданная конструкция неосустава обладает значительной прочностью и упругостью, что практически исключает риск проседания 1 пястной кости, как следствие, возникновения неоартроза, а значит и риск повторных операций.

Предложенный способ включает: после удаления кости трапеции, пластику собственным сухожилием длинной отводящей мышцы первого пальца неоднократно проведенным через сухожилие лучевого сгибателя кисти и фиксированным к капсуле седловидного сустава, что создает опору первой пястной кости [3, 9, 12, 16, 18]. Свободное пространство после удаления кости трапеции дополнительно заполняется трансплантатом – сухожилием длинной ладонной мышцы скрученной в «ролл», что дополнительно позволяет усилить опору 1 пястной кости, создать буфер. Данный оперативный способ не затрагивает суставные поверхности, как при артродезе или эндопротезировании седловидного сустава, не требует длительной иммобилизации, что приводит к снижению сроков иммобилизации и раннего восстановления функции.

После лечения предложенным способом одновременно обеспечивается достаточная подвижность сустава, и появляется возможность переносить большую физическую нагрузку на кисть, чем предложенные ранее способы лечения данной патологии. В результате возрастают функциональные возможности кисти, что приводит к повышению удовлетворенности пациентов бытовыми и социальными аспектами, связанными с функцией

верхних конечностей. Повышение удовлетворенности пациентов отражается в показателе DASH [5, 20, 21].

Таким образом, можно сделать вывод, что разработанный способ базируется на детальной постановке задачи, основанной на проведенных исследованиях и имеет достаточное научное обоснование.

Показания и противопоказания к применению разработанного способа. При исследовании нового разработанного способа были выявлены показания для применения данного хирургического вмешательства не только при артрозе первого запястно-пястного сустава кисти, но и при последствиях травм основания первой пястной кости с наличием ранних признаков артроза сустава и заболеваниях, связанных с развитием асептического некроза кости трапеции кисти. В результате определен следующий список показаний к применению:

1. Пациенты с артрозом 2–3 степени первого запястно-пястного сустава. Также с 4-й степенью по классификации по Eaton и Glickel, представляющей собой 3-ю степень с дополнительными дегенеративными изменениями ладьевидно-трапециевидного сустава кисти [3, 11].
2. Пациенты с высокой функциональной нагрузкой на седловидный сустав с рентгенологическими признаками артроза 2 степени.

3. Пациенты с посттравматической внутрисуставной деформацией основания первой пястной кости и имеющие высокую функциональную нагрузку на данный сустав с риском развития или с развивающимся ризартрозом.

4. Пациенты с заболеваниями, протекающими с признаками асептического некроза проксимального отдела первой пястной кости кисти и кости трапеции.

5. Пациенты с изолированным артрозом ладьевидно-трапециевидного сустава [3, 11].

Анализируя вышеизложенное, следует констатировать, что разработанный способ значительно расширил область применения хирургического вмешательства.

Противопоказаниями к хирургическому лечению новым способом являются:

1. Тяжелое общесоматическое состояние пациента.
2. Пациенты, имеющие воспалительные кожные процессы в области первого запястно-пястного сустава кисти.
3. Сопутствующие заболевания с высоким риском послеоперационных осложнений.

Следует отметить важный факт: противопоказания к разработанному способу носят общемедицинский характер, в то время, как показатели течения заболевания ограничений на применимость способа не накладывают.

Этапы и схема выполнения операции. На подготовительном этапе осуществляются обычные манипуляции – подготовка местных тканей для операции и выполнение анестезии. Собственно хирургическое вмешательство состоит из следующих этапов:

1. Этап удаления кости трапеции. Перед удалением кости трапеции в области «анатомической табакерки» кисти и основания первой пястной кости выполняется продольный разрез длиной 5–6 см и выделяют сухожилие длинной отводящей мышцы и короткого разгибате-

ля первого пальца. В случаях, если сухожилие длинной отводящей мышцы первого пальца состоит из нескольких порций, одну из этих порций тенотомизируют в максимально видимом проксимальном отделе. Если сухожилие представлено единым образованием, то есть неразделенным на пучки, то его тенотомизируют продольно, до места инсерции к первой пястной кости, а затем отсекают одну порцию в проксимальном отделе. Далее делают Т-образное рассечение капсулы трапециопястного сустава. При помощи осциллирующей пилы поперечно остеотомизируют кость трапецию, после чего её пофрагментно удаляют.

2. Этап создания гамака. При помощи остроконечного скальпеля в дистальном отделе лучевого сгибателя кисти выполняют два или три сквозных разреза в двух взаимоперпендикулярных направлениях по 3 мм длиной. В сформированные отверстия проводят ножки тенотомизированного сухожилия длинной отводящей мышцы, после чего лучевой сгибатель кисти дополнительно обвивают ими по кругу. В результате проведенных манипуляций формируется «гамак», являющийся подвижной опорой для 1-й пястной кости.

3. Формирование сухожильного «ролла». Сухожильный «ролл», необходимый для создания дополнительной опоры 1 пястной кости формируется из сухожилия длинной ладонной мышцы. Для этого в области предплечья делается два доступа, через которые выделяется сухожилие длинной ладонной мышцы, производится его резекция. Далее ушиваются раны в зоне забора трансплантата. Полученное сухожилие скручивают в «ролл» и прошивают. Прошивка трансплантата из сухожилия длинной ладонной мышцы, придает «роллу» упругость и возможность после рубцевания быть буфером при движениях 1-го пальца кисти.

4. Установка сухожильного «ролла». Сформированный сухожильный «ролл» внедряют в место дефекта кости трапеции и подшивают к капсуле сустава. Далее производят фиксацию сухожилия длинной отводящей мышцы первого пальца. Ножки порции сухожилия длинной отводящей мышцы первого пальца натягивают и подшивают в максимальном натяжении к дистальному концу сухожилия длинной отводящей мышцы и капсуле сустава в месте его инсерции к первой пястной кости.

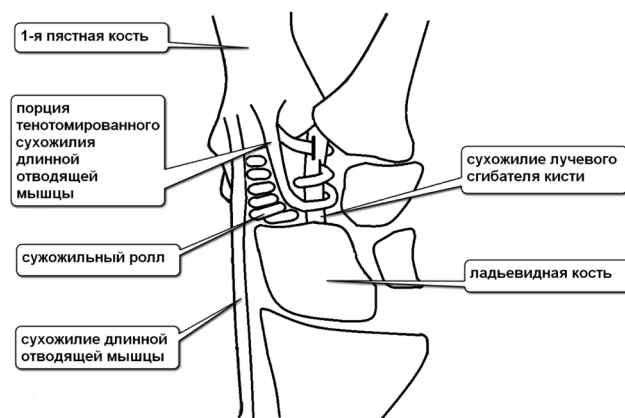


Рисунок. Схема хирургической операции по разработанному способу

5. Заключительный этап операции. На заключительном этапе операции производят фиксацию первого пальца в положении отведения и оппозиции ко второй пястной кости и костям запястья. Фиксация первого пальца кисти осуществляется посредством двух спиц Киршнера. После установки спиц выполняют контрольный рентгеновский снимок, для определения позиционирования первой и второй пястной кости с костями запястья и губины проведения спиц.

На рисунке представлена схема хирургической операции по разработанному способу.

Практические результаты. Клиническая практика применения разработанного способа показала его высокую эффективность. Достигнуты все показатели, заданные в разработанных требованиях к способу. В то же время новый способ был успешно апробирован на пациентах пожилого возраста, пациентах с высокой нагрузкой на сустав и пациенте с профессиональной функциональной нагрузкой (музыканте).

Выводы

1. Определены требования к способу хирургического лечения артроза первого запястно-пястного сустава кисти, предписывающие улучшение эффективности лечения по амплитуде движений в суставе, риска осложнений, сроков иммобилизации и восстановления, а также субъективной оценки пациентом функциональных возможностей кисти.

2. Научно обоснован и разработан новый способ хирургического лечения, повышающий эффективность оказания медицинской помощи пациентам с артрозом первого запястно-пястного сустава кисти.

3. Разработанный способ имеет расширенные показания и позволяет оказывать помощь категориям пациентов, для которых ранее хирургическое лечение было недоступно.

Литература

1. Носов, О. Б. Артропластика трапецио-пястного сустава при дегенеративном поражении / О. Б. Носов, А. А. Кленин // VI Всероссийский съезд общества кистевых хирургов: материалы съезда, Нижний Новгород, 2-3 июня 2016 г. / Приволж. федерал. мед. исслед. центр. – Нижний Новгород, 2016. – С. 83-84.

2. Польшкин, А. Г. Опыт эндопротезирования и реэндопротезирования суставов кисти и пальцев. Проблемы и варианты возможного решения / А. Г. Польшкин, С. В. Валетова // VI Всероссийский съезд общества кистевых хирургов: материалы съезда, Нижний Новгород, 2-3 июня 2016 г. / Приволж. федерал. мед. исслед. центр. – Нижний Новгород, 2016. – С. 91-92.

3. *Abductor pollicis longus* «hammock» ligamentoplasty for treatment of first carpometacarpal arthritis / C. Mathoulin [et al.] // The Journal of hand surgery, European volume. – 2008. – Vol. 33, № 3. – P. 292-297.

4. Atkinson, R. E. Silicone synovitis following silicone implant arthroplasty / R. E. Atkinson, R. J. Smith // Hand Clin. – 1986. – Vol. 2, № 2. – P. 291-299.

5. Beaton, D. E., Wright J. G., Katz J. N. Development of the Quick DASH using a comparison of three item-reduction approaches // IWH Working Paper № 233; 2003.

6. Burton, R. I. Surgical management of basal joint arthritis of the thumb. Part II. Ligament reconstruction with tendon inter-

position arthroplasty / R. I. Burton, V. D. Jr. Pellegrini // The J. of Hand Surg. Am. – 1986. – Vol. 11, № 3. – P. 324-332.

7. Damen, A. Bilateral osteoarthritis of the trapeziometacarpal joint treated by bilateral tendon interposition arthroplasty / A. Damen, B. van der Lei, P. H. Robinson // J. of Hand Surg. Br. – 1997. – Vol. 22, № 1. – P. 96-99.

8. De la de Caffinière, J. Y. Long-term results of the total trapezio-metacarpal prosthesis in osteoarthritis of the thumb / J. Y. de la Caffinière // Rev. de Chir. Orthop. et Reparatrice de Appar. Mot. – 1991. – Vol. 77, № 5. – P. 312-321.

9. Diao, E. Trapezio-metacarpal arthritis. Trapezium excision and ligament reconstruction not including the LRTI arthroplasty / E. Diao // Hand Clin. – 2001. – Vol. 17, № 2. – P. 223-236.

10. *Difficult problems in hand surgery* / ed. J. E. Strickland, J. B. Steichen. – St. Louis: Mosby, 1982. – 434 p.

11. Eaton, R. G. A study of the basal joint of the thumb. Treatment of its disabilities by fusion / R. G. Eaton, J. W. Littler // The J. of Bone and Joint Surg. Am. – 1969. – Vol. 51, № 4. – P. 661-668.

12. Eaton, R. G. Ligament reconstruction for the painful thumb carpometacarpal joint / R. G. Eaton, J. W. Littler // The J. of Bone and Joint Surg. Am. – 1973. – Vol. 55, № 8. – P. 1655-1666.

13. Freedman, K. B., Bernstein J. Sample size and statistical power in clinical orthopaedic research // J Bone Joint Surg Am; 1999. 81(10), p. 1454-60.

14. Freedman, K. B., Bernstein J. Sample size and statistical power of randomized, controlled trials in orthopaedics // J. Bone Joint Surg Br; 2001.83(3). – P. 397-402.

15. Gervis, W. H. A review of excision of the trapezium for osteoarthritis of the trapezio-metacarpal joint after twenty-five years / W. H. Gervis, T. Wells // The Journal of bone and joint surgery. British volume. – 1973. – Vol. 55, № 1. – P. 56-57.

16. Gervis, W. H. Excision of the trapezium for osteoarthritis of the trapezio-metacarpal joint / W. H. Gervis // The Journal of bone and joint surgery. British volume. – 1949. – Vol. 31B, № 4. – P. 537-539.

17. *Interpositional arthroplasty for rheumatoid carpometacarpal joint disease* / L. H. Millender [et al.] // The J. of Hand Surg. Am. – 1978. – Vol. 3, № 6. – P. 533-541.

18. Lane, L. B. Ligament reconstruction of the painful, unstable, nonarthritic thumb carpometacarpal joint / L. B. Lane, D. H. Henley // The J. of Hand Surg. Am. – 2001. – Vol. 26, № 4. – P. 686-691.

19. Leach, R. E. Arthritis of the carpometacarpal joint of the thumb. Results of arthrodesis / R. E. Leach, P. E. Bolton // The J. of Bone and Joint Surg. Am. – 1968. – Vol. 50, № 6. – P. 1171-1177.

20. Pynsent, P. B. Choosing an outcome measure // J. Bone Joint Surg Br; 2001.83 (6). – P. 792-4.

21. Radus, R., Padua L., Ceccsrelli E., Romanini E., Zanoli G., Amadio P. C., Campi A. Italian version of the Disability of the Arm, Shoulder and Hand (DASH) questionnaire. Cross-cultural adaptation and validation // The Journal of hand surgery. British volume; 2003.28(2). – P. 179-86.

22. Sirotkova, M. A new abductor pollicis longus suspension arthroplasty / M. Sirotkova, A. Figus, D. Elliot // The Journal of hand surgery. – 2007. – Vol. 32, № 1. – P. 12-22.

23. Solway, S., Beton D. E., Mc-Connell S., Bombardier C. DASH outcome measure User's manual, Second Edition. Toronto, Ontario; Institute for Work and Health. 2002.

24. Thompson, J. S. Complications and salvage of trapezio-metacarpal arthroplasties / J. S. Thompson // Instr. Course Lect. – 1989. – Vol. 38. – P. 3-13.

Поступила 30.11.2018 г.