

Пластика корня аорты заплатами "Биокард" при аортальном протезировании

РНПЦ "Кардиология", Минск

Протезирование аортального клапана у пациентов с узким выходным трактом левого желудочка до сих пор остается в центре внимания сердечных хирургов. Проблема заключается в развитии так называемого синдрома "протез-пациент несоответствие", который наблюдается при имплантации большим аортальных искусственных клапанов сердца малого диаметра 19 - 21 мм. Возникает аортальный стеноз, вызываемый самим протезом. До настоящего времени ведутся споры вокруг дилеммы: провести более простую операцию имплантации протеза диаметром 19 мм с последующим риском развития аортального стеноза, или выполнить сложную пластику корня аорты с имплантацией клапана большего диаметра для обеспечения оптимальной работы сердца. [4, 5, 6, 8].

Помимо этого часто наблюдаются выраженные деструктивные процессы в зоне корня аорты на фоне грубого кальциноза клапана или инфекционного эндокардита, что требует замещающей пластики стенки аорты заплатами.

Выбор вида заплаты также влияет на результат операции и дальнейшее качество жизни пациента. Синтетические заплаты обладают высокой прочностью, но имеют при этом все отрицательные свойства инородного тела: высокую тромбогенность и пористость, вызывают образование капсулы и гиперплазию интимы. Биологические материалы наоборот - имеют высокие биосовместимость, герметичность и тромборезистентность, но известны случаи образования аневризм в зоне реконструкции аорты при ее коарктации. К тому же хорошо известны отрицательные эффекты традиционных методов обработки биоматериала глутаровым альдегидом [1, 7, 9, 10].

В РНПЦ "Кардиология" был разработан способ консервации биоткани, основанный на использовании диглицидилового эфира этиленгликоля, и создан биологический пластический материал, изготовленный из перикарда телят - "Биокард". [2,3]. Доклинические исследования показали его отличные прочностно-эластические характеристики, высокие биосовместимость и атромбогенность в сочетании с полной герметичностью. (Рис. 1.)



Рис. 1. Общий вид биопротеза перикарда "Биокард".

Цель исследования: определить показания к пластике корня аорты во время протезирования аортального клапана при малых размерах фиброзного кольца или его деструкции, исследовать эффективность, ближайшие и отдаленные результаты этих операций при использовании биологических заплат "Биокард".

Материал и методы

С января 1999 по январь 2005 гг. в 2-м кардиохирургическом отделении РНПЦ "Кардиология" 50 больным выполнена пластика аортального кольца заплатой по методике Manouguian. 7 больным выполнена изолированная замена аортального клапана. Остальным больным были выполнены следующие сопутствующие процедуры: митральное протезирование - 21, коронарное шунтирование - 5, пластика митрального клапана по Карпентье (на жестком кольце) – 4 или по Калафиоре (на полоске из "Биокарда") – 4, трехстворчатого клапана 16, левого предсердия - 13, протезирование сонной артерии - 1, пластика дефекта межпредсердной перегородки - 1, иссечение мышечного вала выходного тракта левого желудочка - 1, лобэктомия легкого - 1.

Средний возраст больных составил - $48,7 \pm 12$ лет (от 16 до 62). К IV функциональному классу Нью-Йоркской Ассоциации Кардиологов (NYHA) до операции отнесено 77,5% больных, к III - 22,5%.

У 9 больных пластику корня аорты проводили из-за деструкции фиброзного кольца в результате инфекционного эндокардита или распространенного кальциноза клапана, когда после удаления клапана и кальция, образовывался дефект в области стенки аорты или фиброзного кольца. В 1 случае было произведено репротезирование аортального клапана и восходящей аорты по поводу протезного эндокардита. Реконструкция выполнялась с использованием кондуита: бескаркасного аортального протеза, включенного в сшитый в виде трубки лоскут перикарда "Биокард". В 40 остальных случаях пластика выходного тракта левого желудочка была выполнена из-за узкого корня аорты и осуществлялась по методу Manouguian. Средний диаметр фиброзного кольца аортального клапана в этой группе, измеренный во время операции, составил $20,8 \pm 1,2$ мм (от 19 до 23 мм). В 6 случаях это были повторные операции на сердце.

Контрольную группу для сравнения составили 42 пациента, которым были имплантированы аналогичные протезы диаметром 23 мм без пластики аорты.

В 47 случаях использовали заплаты из ксеноперикарда телят "Биокард", обработанные диэпоксидом по схеме РНПЦ "Кардиология" и в 3 случаях - синтетические заплаты "Vascutec".

Перед операцией рассчитывали вероятные индексы площади протеза в зависимости от предполагаемого диаметра искусственного клапана сердца: соотношение площади эффективного отверстия протеза к площади тела больного. Показаниями к пластике фиброзного кольца служили следующие показатели: диаметр аортального кольца > 23 мм при расчетном индексе площади протеза $> 1,0$ см²/м². т.е. как правило - это пациенты с площадью поверхности тела 2,0 и выше. Площадь эффективного отверстия дискового протеза Планикс (производства белорусского завода "Электронмаш"), диаметром 23 мм составляет примерно 2,0 см². При индексе площади протеза $> 1,0$ по нашим предварительным наблюдениям развивается синдром "протез-пациент несоответствие "

По данным дооперационных показателей эхокардиографии (ЭхоКГ) различие между основной и контрольной группами при сравнении градиентов давления и площади клапанов получилось статистически недостоверно, хотя исходно прослеживалась несколько большая площадь эффективного отверстия клапанов в контрольной группе (Таблица 1).

Таблица 1

Дооперационные показатели аортальных клапанов по данным ЭхоКГ

	Пиковый градиент, мм рт ст	Средний градиент, мм рт ст	Площадь эффективного отверстия, см ²
Основная группа n = 50	24,8±17,2	15,8±14,1	1,4±0,3
Контрольная группа n = 42	22,6±10,2	15,2±8,2	1,7±0,3

Расширение выходного тракта левого желудочка выполняли как по методу, описанном Manouguian, так и по модификации, предложенной Nicks, т.е. с продолжением разреза аорты по некоронарному синусу через аорто-митральный контакт до фиброзного кольца митрального клапана. В этом случае не было надобности продлевать разрез на переднюю створку митрального клапана. (Рис. 2).

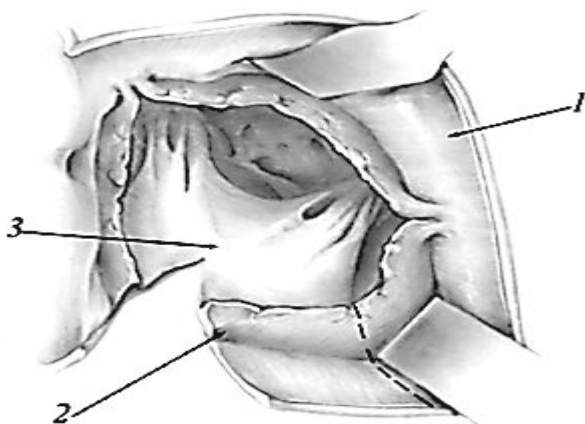


Рис. 2. Схема операции по Manouguian: рассечен корень аорты через комиссуру между левой и некоронарной створками аортального клапана. 1 – стенка аорты, 2 – фиброзное кольцо аортального клапана, 3 – передняя створка митрального клапана. Пунктиром показана линия разреза при модификации операции по Nicks.

Протезы имплантировали с транслокацией в области заплаты, перенося латеральную линию шва в более широкую часть новоформированной аорты. (Рис. 3).

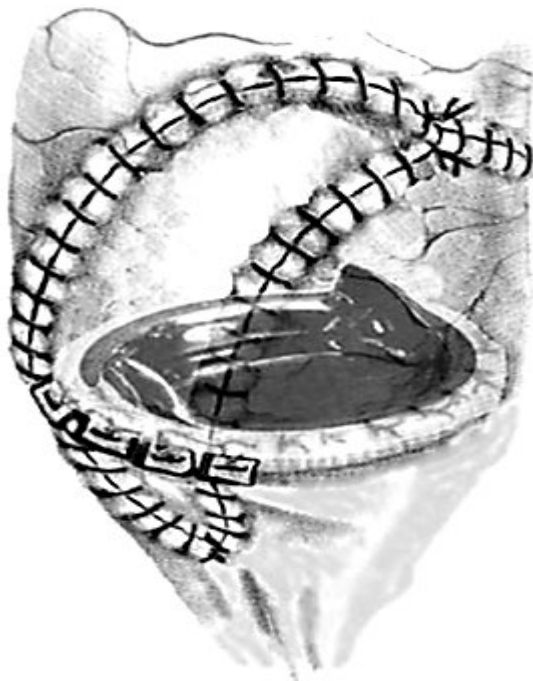

Рис. 3. Схематическое изображение завершенной реконструкции корня аорты и протезирования аортального клапана.

Результаты. Средний диаметр аортального кольца, измеренного во время операции в основной группе, составил $20,8 \pm 1,2$ мм (19-23). Расширение аортального кольца заплатой позволило имплантировать протезы на 1 - 3 размера больше, чем было определено измерителем, и избежать развития синдрома несоответствия "пациент-протез". В основной группе удалось имплантировать аортальные протезы диаметром 21 мм – 3 клапана, 23 мм - 23 протеза и 25 мм- 14.

Были использованы следующие механические протезы: Планикс-М (дискосый) - 14, двухстворчатые клапаны Планикс-Т - 10, Мединж (Россия) – 19, St. Jude Medical (США) – 6.

Госпитальная летальность составила 4,08%. Умерло двое больных. Причинами летальности явились: тромбоэмболия легочной артерии – 1 и острая сердечная недостаточность – 1.

В основной группе после пластики корня аорты возросла площадь эффективного отверстия клапана на 75%, индекс его площади - на 71,4%, а градиенты давления снизились в 3,3 раза по сравнению с дооперационными показателями.

Послеоперационные ЭхоКГ показатели продемонстрировали идентичные параметры в обеих группах, что говорит об эффективности пластики аорты. До операции в основной группе ИПП составил $0,8 \text{ см}^2/\text{м}^2$, после операции $1,1 \text{ см}^2/\text{м}^2$. Гемодинамические показатели аортальных протезов после операции суммированы в Таблице 2.

Таблица 2

Послеоперационные показатели аортальных протезов

	Площадь эффективного отверстия, см ²	Индекс площади протеза, см ² /м ²
Основная группа n = 50	2,0±0,2	1,10±0,1
Контрольная группа n = 42	2,1±0,2	1,2±0,2

После операции у всех больных отмечена положительная динамика, 77,5% из них отнесены к I функциональному классу NYHA. В отдаленном периоде до 5 лет в основной группе летальных исходов не наблюдали.

Умеренные признаки синдрома "протез-пациент несоответствие" в отдаленном периоде наблюдались при индексе площади протеза равном 0,9 см²/м² у двух больных основной группы и у 3 - контрольной. Эти больные после операции были отнесены ко 2 функциональному классу NYHA. Более выраженные признаки синдрома развились у 1 больного контрольной группы с площадью тела 2,2 м², которому был имплантирован протез Планикс-М 23 мм. У данного больного индекс площади протеза составил 0,7 см²/м², а средний градиент давления на протезе - 30 - 40 мм рт ст.

Следует отметить, что размер протезов Планикс, указанный в паспорте, соответствует посадочному диаметру пришивной манжеты клапана, в то время как паспортный размер протезов Мединж и St. Jude Medical соответствует внешнему размеру корпуса без учета толщины манжеты. Поэтому сравнительная оценка различных моделей искусственных клапанов сердца в зависимости от их размера несколько затруднена. Вполне возможно получить хорошие результаты при имплантации двухстворчатых протезов с паспортным диаметром 21 мм, если при этом конструкция протеза обеспечивает ему большую площадь эффективного отверстия.

При использовании биологических заплат подтверждены их отличные пластические, прочностные свойства и высокая герметичность. Никаких побочных эффектов, связанных непосредственно с использованием биопротезов перикарда "Биокард", отмечено не было. В отдаленном периоде в зоне реконструкции также не было выявлено образования аневризм, признаков кальциноза или деструкции заплат.

Выводы. 1) при выборе протеза при аортальном протезировании необходимо учитывать возможность развития "протез-пациент несоответствия"; на наш взгляд, имплантация механических протезов с посадочным диаметром 19 - 21 мм больным с площадью тела более 2 м² не оправдана.

2) Пациентам с площадью тела более 2 м² рекомендуется имплантировать протезы с диаметром манжеты не менее 25 мм, при необходимости дополняя операцию пластикой аортального кольца.

3) Процедура Manouguian является эффективным, достаточно простым и надежным видом пластики корня аорты.

4) Биологические заплатки из ксеноперикарда "Биокард" являются материалом выбора при пластических реконструкциях корня аорты.

1. Журавлева И.Ю. Патогенез кальцификации биопротезов клапанов сердца и пути ее профилактики. // Материалы симпозиума "Биопротезы в сердечно сосудистой хирургии". 1995 г. Кемерово. С. 50-56.

2. Чеснов Ю.М. Экспериментальные исследования биосовместимости ксеноперикарда, фиксированного эпоксидными соединениями. // "Христианство и медицина". II Белорусско-Американская научно-практическая конференция врачей.

"Актуальные проблемы медицины" 14 научная сессия Гомельского государственного медицинского университета. Гомель – Амарилло. С. 78 – 81, 2004 г.

3. Чеснов Ю.М. Биосовместимость ксеноперикарда, фиксированного эпоксидными соединениями, в экспериментах *in vitro* и *in vivo*. // Актуальные вопросы кардиологии. Выпуск 2. Сб. научн. тр. под редакцией Н.А. Манака. УДК 616.12.08. ООО "Лимариус", УП "Энциклопедикс" ISBN 985-630028-2. С. 188-190. 2002 г.

4. Arata K., Iguro Y., Masuda H., Kinjo T., Matsumoto H., Yotsumoto G., et al. A. Long-term follow up in patients receiving a small aortic valve prosthesis. // J. Heart. Valve. Dis. 2002; Vol.11, № 6, P: 780-784.

5. Blackstone E.H., Cosgrove D.M., Jamieson W.R., Birkmeyer N.J., Lemmer J.H. et. al. Prosthesis size and long-term survival after aortic valve replacement. // J. Thorac. Cardiovasc. Surg. 2003; Vol. 126, № 3, P: 783-796.

6. Blais C., Dumesnil J.G., Baillot R., Simard S., Doyle D., Pibarot P. Impact of valve prosthesis-patient mismatch on short-term mortality after aortic valve replacement. // Circulation. 2003; Vol. 108, № 8, P: 983-988.

7. Chang Y; Sung H; Chiu Y; Lu J. Assessment of an epoxy-fixed pericardial patch with or without ionically bound heparin in a canine model. // International Journal of Artificial Organs; 1997, Vol. 20; № 6; P. 332-340.

8. De Carlo M., Milano A.D., Nardi C., Mecozzi G., Bortolotti U. Serial Doppler echocardiographic evaluation of small-sized sorin bicarbon prostheses. // J. Thorac. Cardiovasc. Surg. 2003; Vol. 126, № 2, P: 337-343.

9. Nimni M.E. Glutaraldehyde fixation revisited. // J. Vet. Med. Sci. 2001. № 9. P. 961-965.

10. Sung H.W., Cheng W.H., Chiu I.S., Hsu H.L., Liu S.A. Studies on epoxy compound fixation. // Zhongguo Yi Xue Ke Xue Yuan Xue Bao. 2003. № 6. P. 671-675