

СПОСОБ УДАЛЕНИЯ СРЕДИННЫХ КИСТ И СВИЩЕЙ ШЕИ С СОХРАНЕНИЕМ АНАТОМИЧЕСКОЙ НЕПРЕРЫВНОСТИ ПОДЪЗЫЧНОЙ КОСТИ

УО «Белорусский государственный медицинский университет»

Тесная близость щитовидно-язычного протока с закладкой подъязычной кости объясняет тот факт, что срединные кисты и свищи шеи в большинстве случаев связаны с ней. Лечение срединных кист (свищей) шеи исключительно хирургическое. При этом, в настоящее время считается, что необходимо их удалять путем полного выделения до подъязычной кости и одномоментного проведения резекции тела подъязычной кости с нарушением ее анатомической непрерывности. Считается, что если удалять кисту (свищ) без резекции тела подъязычной кости — это увеличивает риск появления рецидива. Однако подъязычная кость является связующим звеном между мышцами дна полости рта и шеи. Предлагаемый способ позволяет радикально удалить срединную кисту (свищ) шеи, сохранить анатомическую непрерывность

подъязычной кости и ее правильное пространственное положение вместе с прикрепляемыми к ней мышечными структурами, избежать послеоперационных осложнений.

Ключевые слова: срединная киста шеи, подъязычная кость.

A. S. Lastovka, V. V. Kitel, T. V. Kahanovich

METHOD OF MIDDLE CYSTS AND FISTULAS OF THE NECK REMOVAL WITH THE PRESERVATION OF THE ANATOMICAL CONTINUITY OF THE HYOID BONE

The close location of the proximity of the hyoid bone and a thyroïd-lingual duct during embryogenesis explains the fact that the middle cysts and fistula of the neck are associated with it in most cases. The treatment of the middle cysts (fistulas) of the neck is exclusively surgical.

Surgical procedure for removal of the middle cysts (fistulas) of the neck by section up to the hyoid bone and simultaneous resection of the hyoid bone with violation of its anatomical continuity considered optimal.

There is an opinion that cyst (fistula) remove without resection of the body of the hyoid bone could increase risk of recurrence.

The proposed method of surgery allows you to radically remove the middle cyst (fistula) of the neck, preserve the anatomical continuity of the hyoid bone and its correct anatomical position, the muscle structures and to avoid postoperative complications.

Keywords: median cervical cyst, hyoid bone.

Врожденные срединные кисты и свищи шеи составляют около 5 % от всех новообразований челюстно-лицевой области [2]. Их образование связывают с нарушением редукции щитовидно-язычного протока (ductus thyreo-glossus), которая должна происходить к концу 4-й недели эмбрионального развития человека [4]. Щитовидно-язычный проток берет начало в эпителии ротоглоточного кармана, в месте, которое впоследствии соответствует слепому отверстию корня языка. В дальнейшем покрытый эпителием ход, проходит через область, где позднее (в конце второго месяца) развивается подъязычная кость [10–12]. Развивающаяся подъязычная кость разделяет его на две неравные части: надподъязычную (относительно подъязычной кости) и подподъязычную. По ходу эпителиального тяжа, оставшегося от щитовидно-язычного протока, могут обнаруживаться отшнуровавшиеся участки тиреоидной ткани. Именно эти дисонтогенетические закладки являются основанием для формирования срединных кист, свищей, иногда раковых опухолей, эктопично расположенных островков железистой ткани или даже дополнительной пирамидной доли щитовидной железы [12, 13]. Наиболее часто срединные кисты и/или свищи шеи встречаются в подподъязычной области.

Тесная близость щитовидно-язычного протока к телу подъязычной кости приводит к срастанию эпителиального хода с её надкостницей, в результате чего развившаяся из него киста часто спаяна с телом подъязычной кости [14].

Для диагностики кист и свищей шеи проводится клиническое обследование и специальные методы исследования: УЗИ, контрастная цистография (фистулография), рентгенкомпьютерная томография, магнитно-резонансная компьютерная томография, а также цитологическое исследование пунктата [3, 7, 9].

В зависимости от локализации, размеров, наличия сопутствующего воспалительного процесса кисты шеи могут вызывать серьезные функциональные расстройства: нарушение дыхания, затруднения речи, боли в глотке, в верхней конечности и сильные головные боли [15]. Лечение срединных кист (свищей) шеи исключительно хирургическое. При этом в настоящее время считается, что необходимо их удалять путем полного выделения до подъязычной кости и одномоментного проведения резекции тела подъязычной кости с на-

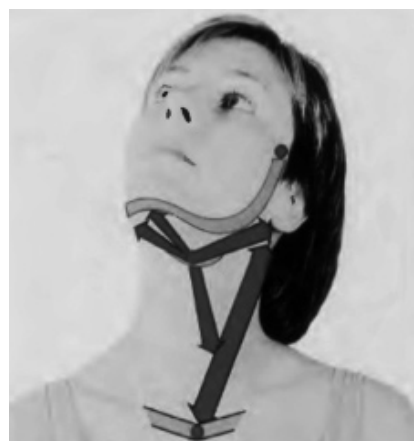

Рис. 1. Связь подъязычной кости с мышцами дна полости рта и шеи

рушением ее анатомической непрерывности (рис. 3). Резецированная часть подъязычной кости удаляется вместе с кистой (свищем). Отсепарированные от подъязычной кости мышцы сшиваются между собой, с последующим послойным зашиванием послеоперационной раны [1]. Традиционно считается, что если удалять кисту (свищ) без резекции тела подъязычной кости – это увеличивает риск появления рецидива [1].

Однако, по данным Р. Славичека [19] подъязычная кость является связующим звеном между мышцами дна полости рта и шеи (рис. 1).

Проведенная таким образом операция приводит к нарушению правильного анатомического расположения сохраненных рожек подъязычной кости и прикрепленных к ним мышечных структур, что способствует развитию послеоперационных осложнений в виде симптома Горнера и спазма гортани.

Материалы и методы

Исследовалось 36 пациентов, находившихся на лечении в отделении челюстно-лицевой хирургии УЗ «11 городская клиническая больница» г. Минска в период с 2013–2016 годы по поводу врожденной срединной кисты (свища) шеи, из них:

с диагнозом срединная киста – 29 (80 %) и срединный свищ – 7 (20 %) человек. По полу соотношение было равным (по 18 человек), в возрасте от 19 до 63 лет.

В предоперационном периоде по данным клинического обследования и результатам лучевых методов исследования (ультразвуковое, контрастная цистография (фистулография), рентгенкомпьютерная томография, магнитно-резонансная компьютерная томография) изучалась взаимосвязь имеющегося образования передней поверхности шеи с подъязычной костью.

Всем пациентам было проведено хирургическое лечение. Интраоперационно под 4–6 кратным оптическим увеличением операционного микроскопа проводилось клиническое изучение топографо-анатомического взаимоотношения удаляемой кисты (свища) с подъязычной костью.

Операция проводилась по разработанной нами методике – удаление срединной кисты (свища) шеи с фрагментарной резекцией тела подъязычной кости с сохранением её анатомической непрерывности.

Операционный материал (удаленная киста (свищ)) и резецированный фрагмент тела подъязычной кости подвергались гистологическому исследованию. Материал фиксировали в 10 % нейтральном формалине, кость декальцинировали в 5 % азотной кислоте, дальнейшая проводка, заливка в парафин проводились по общепринятым прописям [17]. Препараты окрашивали гематоксилин-эозином, а для выявления коллагеновых волокон по методу Массона [17].

Результаты и обсуждение

Во всех случаях срединные кисты клинически проявлялись в виде округлых образований на шее в области подъязычной кости или несколько ниже ее, над верхним краем щитовидного хряща, смещаемых при глотании вверх за подъязычной костью, что указывало на их тесную взаимосвязь.

По результатам лучевых методов исследования у всех пациентов прослеживается тесная взаимосвязь мягкотканых образований передней поверхности шеи с телом подъязычной кости, без деструктивных изменений последней.

Интраоперационно у 35 пациентов (97 %) срединные кисты и свищи шеи были связаны с телом подъязычной кости соединительно-тканым тяжом. У 33 пациентов (94 %) киста была связана с нижне-внутренним полюсом тела подъязычной кости, в двух случаях (5,5 %) – с левым краем тела. Протяженность соединения срединной кисты с телом подъязычной кости варьировала от 0,3 до 1,3 см (рис. 2).

При детальном изучении под оптическим увеличением микроскопа места соединения кисты (свища) с телом подъязычной кости выявлена тесная структурная взаимосвязь их с надкостницей тела подъязычной кости, без инвазии в костную ткань. Это послужило обоснованием применения у данных

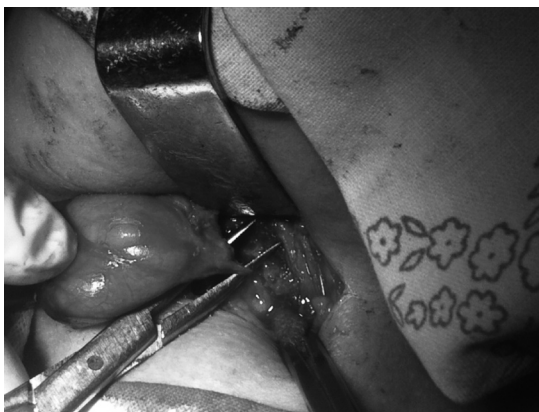

Рис. 2. Соединение срединной кисты и подъязычной кости

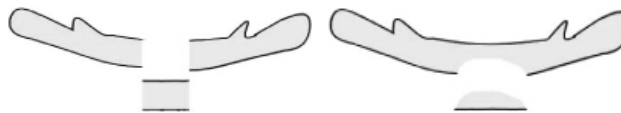

Рис. 3. Полная резекция тела подъязычной кости

Рис. 4. Фрагментарная резекция тела подъязычной кости

пациентов предлагаемой нами методики операции – удаление срединной кисты (свища) шеи с фрагментарной резекцией тела подъязычной кости с сохранением ее анатомической непрерывности.

Суть данной методики заключается в следующем: после выделения кисты (свища) до места фиксации ее к телу подъязычной кости, при помощи бормашины и фиссурного бора проводится фрагментарная резекция тела подъязычной кости без нарушения её анатомической непрерывности, отступая от границы непосредственного прикрепления кисты (свищевого тяжа) к надкостнице. Резецированный фрагмент тела подъязычной кости удаляется единым блоком с кистой (свищем) (рис. 4).

При этом, клиническим подтверждением радикальности удаления кисты является полное сохранение ее целостности в операционном макропрепарате (рис. 5), а для свища – отсутствие продолжения его хода при ревизии раны с помощью операционного микроскопа.

На гистологических препаратах полость кисты неправильной формы, за счет выступающих в ее просвет сладок, образованных соединительной тканью, покрытых преимущественно однослойным многоядным мерцательным эпителием, с фрагментарными, различными по протяженности, участками атрофии, инфильтрации лимфоцитами (рис. 6), реже многослойным плоским неороговевающим эпителием. Стенка кисты образована волокнистой соединительной тканью. Толщина стенки, также как толщина и количество коллагеновых волокон в ней, значительно варьировали. Во всех

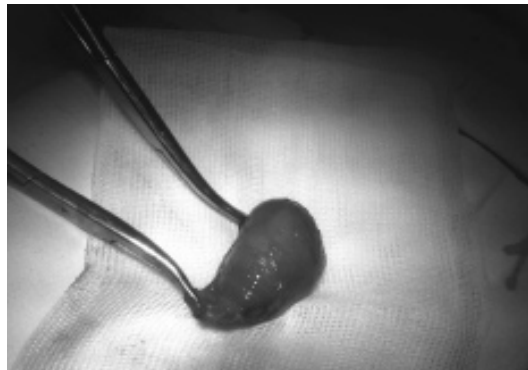

Рис. 5. Удаленная киста

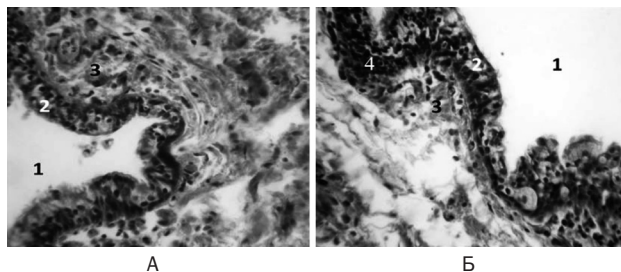


Рис. 6. Срединная киста шеи. Окраска гематоксилин-эозином. Увеличение: А, Б – $\times 400$. 1 – полость кисты; 2 – многоядный мерцательный эпителий с признаками вакуолизации цитоплазмы; 3 – рыхлая волокнистая соединительная ткань (вместе с эпителием образует складки); 4 – инфильтрация эпителия лимфоцитами




Рис. 7. Резецированные фрагменты тела подъязычной кости (А, Б - киста слева, на рисунке не видна). Окраска гематоксилин-эозином. Увеличение $\times 100$. 1 – коллагеновые волокна; 2 – пластинчатая костная ткань (компактное вещество); 3 – канал остеона

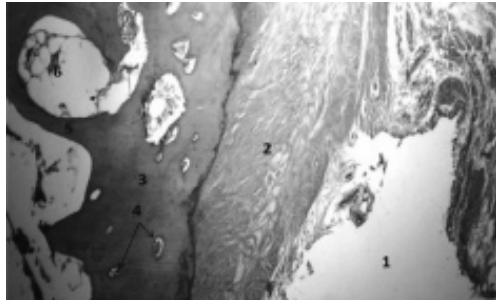


Рис. 8. Срединная киста шеи с резецированным фрагментом тела подъязычной кости. Окраска гематоксилин-эозином. Увеличение – $\times 100$. 1– полость кисты; 2 – пучки коллагеновых волокон; 3 – пластинчатая костная ткань (компактное вещество); 4 – остеоны; 5 – костные трабекулы (губчатое вещество); 7 – полость с редуцированными компонентами костного мозга

изученных нами случаях между кистой и резецированным фрагментом подъязычной кости находилась прослойка волокнуистой соединительной ткани.

При микроскопическом изучении резецированных костных фрагментов тела подъязычной кости в зоне анатомического контакта их с кистой (свищем) кость имеет строение характерное для пластинчатой костной ткани. Костные фрагменты представлены компактным и губчатым веществом. Компактное вещество на периферии состоит из плотно прилежащих друг к другу костных пластинок, а в более глубоких слоях формирует остеоны (рис. 7, 8).

Губчатое вещество представлено трабекулами, ориентированными в разном направлении, между которыми находятся промежутки заполненные компонентами красного костного мозга (рис. 8).

Суть настоящего способа удаления срединных кист и свищей шеи заключается в удалении образования (рис. 10) с прилежащим к ней фрагментом тела подъязычной кости и сохранением анатомической непрерывности резецированного органа (рис. 11). Применение данного способа позволяет уменьшить травматичность операции и избежать послеоперационных осложнений, связанных с дисфункцией мышечного каркаса шеи за счет сохранения целостности подъязычной кости.

Таким образом, отсутствие деструктивных изменений в структуре костной ткани подъязычной кости в местах контакта со срединной кистой (свищем) шеи ставит под сомнение целесообразность резекции тела подъязычной кости с нарушением ее непрерывности, традиционно выполняемой при хирургическом лечении данной патологии.

Предлагаемый способ позволяет:

1. Провести радикальное оперативное лечение срединных кист и свищей шеи.
2. Сохранить анатомическую непрерывность подъязычной кости и ее правильное пространственное положение вместе с прикрепляемыми к ней мышечными структурами.



Рис. 9. Пациентка со срединной кистой шеи




Рис. 10. Удаляемая срединная киста

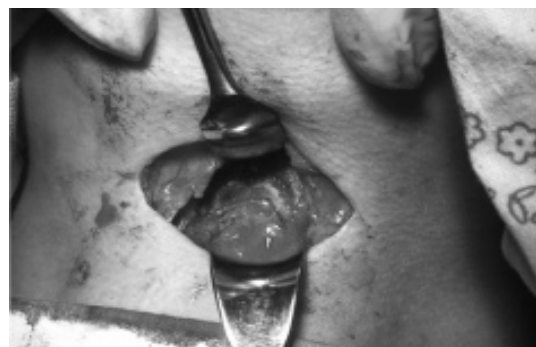

Рис. 11. Подъязычная кость с сохранением непрерывности

3. Снизить операционную травму и избежать негативных последствий в послеоперационном периоде, связанных с функциональными нарушениями со стороны мышечного каркаса шеи.

4. Способствует быстрейшему выздоровлению пациентов, сокращению сроков неработоспособности.

Техническая сущность и принцип действия предложенного метода поясняются на рисунках:

- рис. 9 – изображена пациентка со срединной кистой шеи;
 рис. 10 – во время операции производится фрагментарная резекция тела нижней челюсти: а – подъязычная кость, б – удаляемый фрагмент;
 рис. 11 – сохраненная подъязычная кость.

Литература

1. *Otolaryngol.* Голова Шея, Surg. 2010; 142 (1):21–28.
2. Губайдулина, Е. Я. Опухоли и опухолевидные поражения и кисты лица, органов полости рта, челюстей и шеи / Е. Я. Губайдулина Л. Н. Цегольник // Хирургическая стоматология; под ред. Робустовой. – М., 1990. – С. 443–542.

3. *Воробьев, Ю. И.* Ультразвуковая диагностика заболеланий мягких тканей челюстно-лицевой области // *Стоматология*. – 1995. – № 2. – С. 74–77.

4. *Епишева, Л. Г.* Врожденные кисты и свищи лица и шеи: автореф. дис. ... канд. мед. наук / Л. Г. Епишева. – Ташкент, 1972. – 14 с.

5. *Назаров, С. С.* Клинико-лучевая диагностика новообразований шеи: автореф. дис. ... канд. мед. наук / С. С. Назаров. – М., 2003. – С. 41–43.

6. *Киселев, А. С.* Брахиогенные кисты и свищи лица и шеи / А. С. Киселев, А. Р. Пажетнев // *Российская отоларингология*. – 2007. – № 5. – С. 91–95.

7. *Иванова, С. В.* Клинико-морфологическая характеристика боковых, срединных кист и свищей шеи: автореф. дис. ... канд. мед. наук / С. В. Иванова. – Омск, 2003. – С. 29.

8. *Ивасенко, П. И.* Эмбриональные кисты и свищи головы и шеи / П. И. Ивасенко, С. В. Иванова, В. А. Иванкович [и др.] // *Тр. Ин-та стоматологии*. – 1999. – № 1.

9. *Astarita, R. W.* Cythopathology of lymph nodes / R. W. Astarita // *Practical Cythopathology*. – 1990. – Vol. 3. – P. 379–402.

10. *Ивасенко, П. И.* Эмбриональные кисты и свищи головы и шеи / П. И. Ивасенко, С. В. Иванова, В. А. Иванкович [и др.] // *Тр. Ин-та стоматологии*. – 1999. – № 1. – С. 23–24.

11. *Пилипюк, Н. В.* Диагностика и лечение врожденных кист и свищей шеи / Н. В. Пилипюк, Т. А. Гобжелянова, А. Н. Чумаков [и др.] // *Вестник стоматологии*. – 2011. – № 2. – С. 44–48.

Оригинальные научные публикации □

12. *The developing human* / K. L. Moore, T. V. N. Persaud. – Philadelphia: W. B. Saunders Company, 1998.

13. *Романюк, А. М.* Морфологія бранхіальних кіст шиї / А. М. Романюк, Р. А. Москаленко, Л. І. Карпенко [та інш.] // *Здобутки клінічної і експериментальної медицини*. – Тернопіль, 2009. – С. 140–142.

14. *Ткаченко, П. И.* Источники развития, клинико-морфологическая характеристика и принципы лечения срединных кист шеи / П. И. Ткаченко [и др.] // *Журнал Гродненского медуниверситета*. – 2014. – № 2. – С. 61–66.

15. *Пилипюк, Н. В.* Диагностика и лечение врожденных кист и свищей шеи / Н. В. Пилипюк, Т. А. Гобжелянова, А. Н. Чумаков [и соавт.] // *Вестник стоматологии*. – 2011. – № 2. – С. 44–48.

16. *Иванова, С. В.* Клинико-морфологическая характеристика боковых, срединных кист и свищей шеи: автореф. дис. ... канд. мед. наук: 14.00.21 / Омская гос. мед. акад. – Омск, 2003. – 17 с.

17. *Меркулов, Г. А.* Курс патологической техники / Г. А. Меркулов. – 5-е изд. – Л.: Медицина, 1969. – 424 с.

18. *Ткаченко, П. И.* Источники развития, клинико-морфологическая характеристика и принципы лечения срединных кист шеи / П. И. Ткаченко [и др.] // *Журнал Гродненского медуниверситета*. – 2014. – № 2. – С. 61–66.

19. *Славичек, Р.* Жевательный орган. Функции и дисфункции; пер. А. Островского, Е. Хамина, Ц. Яблоновского. – М., 2008.