

ОСЛОЖНЕНИЯ МАЛОИНВАЗИВНЫХ МАНИПУЛЯЦИЙ ПРИ ЛЕЧЕНИИ СТЕНОЗИРУЮЩЕГО КОЛОРЕКТАЛЬНОГО РАКА

УЗ «Витебский областной клинический специализированный центр»¹,
ГУО «Белорусская медицинская академия последипломного образования»²

В современной хирургии в последнее время набирает силу направление комплексного лечения, опирающееся на концепцию «быстрого (ускоренного) выздоровления» («Enhanced recovery after surgery»). В отношении стенозирующего колоректального рака оно основано на использовании в качестве первого этапа лечения лазерной реканализации опухоли или стентирования кишки в зоне стеноза, разрешении признаков кишечной непроходимости с последующим выполнением радикальной операции и восстановлением непрерывности пищеварительного тракта в рамках одной госпитализации. Предлагаемая авторами тактика с использованием лазерной реканализации и стентирования кишки позволяет исключить промежуточные этапы лечения, существенно уменьшить общие сроки лечения и реабилитации, достигнуть в ближайшем и отдалённом периоде высокого качества жизни пациента. При выполнении малоинвазивных вмешательств возможно развитие осложнений (пролежни и перфорации кишки, а также осложнений, связанные с течением основного заболевания). Приведен анализ причин развития данных осложнений, обозначены направления их профилактики.

Ключевые слова: колоректальный рак, стентирование, лазерная реканализация опухоли, осложнения.

V. L. Denisenko, Ju. M. Gain

COMPLICATIONS OF VBNI-INVASIVE MANIPULATIONS AT TREATMENT OF OBSTRUCTIVE COLORECTAL CANCER

In modern surgery the direction of complex treatment leaning against the concept of «the fast (accelerated) recover» («Enhanced recovery after surgery») gains in strength. In the relation of obstructive colorectal cancer it is based on use as the first stage of treatment laser recanalization of tumor or stenting of colon in a stenosis zone, the permission of signs of intestinal impassability with the subsequent performance of radical operation and restoration of a continuity of a digestive path within the limits of one hospitalization. Offered tactics with use laser recanalization allows to exclude the treatment intermediate stages, it is essential to reduce the general terms of treatment and rehabilitation of patients, to reach in the nearest and remote

quality period of life of the patient. At performance mini-invasive interventions probably development of complications (gut punching, and also the complications connected with a current of the basic disease). The analysis of the reasons of development of the given complications is resulted, directions of their preventive maintenance are designated.

Key words: colorectal cancer, stenting, laser recanalization of tumor, complications.

Актуальность проблемы. Колоректальный рак – наиболее распространенная опухоль кишечника, третий по частоте встречаемости рак и вторая причина в структуре онкологической смертности [1]. Эволюция патологического процесса (от инициации опухолевого роста до клинически манифестированного рака толстой кишки) занимает не один месяц (и, даже, не один год). Ежегодная заболеваемость колоректальным раком высока. Так, в США она составляет 145 000 новых случаев колоректального рака, на неё ежегодно приходится 55 000 смертей (9–10% от всей онкопатологии) [1]. По данным канцер-регистра Республики Беларусь, за последних десять лет заболеваемость колоректальным раком увеличилась в 1,5 раза (с 363 в 2001 г. до 528 – в 2010 г.) [2]. От 50 до 70% пациентов при стенозирующем колоректальном раке, осложнённом кишечной непроходимостью, доставляется в общехирургические стационары по экстренным показаниям. Последнее нередко обусловлено наличием тяжёлой сопутствующей патологии (в первую очередь, со стороны сердечно-сосудистой и дыхательной систем). Обтурационная кишечная непроходимость является самым частым осложнением рака толстой кишки – она развивается у 26,4–69% пациентов [11, 12]. Наиболее характерно это осложнение для опухолей левых отделов толстой кишки (67–72%), что связано с особенностями местного роста рака этой локализации (эндофитный, циркулярный), спецификой интрамурального лимфооттока, а также большей плотностью опухоли этой локализации и меньшим диаметром кишки [13, 14, 16, 17]. В доступной литературе нами не найдено описаний случаев осложнений лазерной реканализации опухоли и стентирования.

Хирургическая тактика при стенозирующем колоректальном раке, осложнённом толстокишечной непроходимостью, продолжает оставаться предметом оживлённого обсуждения. Дискутабельным является выбор методов хирургического лечения и завершения операции, что требует дальнейшего научного поиска и изучения возможности реализации новых направлений решения проблемы.

Цель исследования: изучить частоту и причины осложнений при выполнении лазерной реканализации опухоли и установке саморасширяющегося кишечного стента при лечении стенозирующего колоректального рака, осложнённого кишечной непроходимостью.

Материалы и методы. Предлагается новый подход к решению вопроса хирургической тактики при колоректальном раке, осложнённом обтурацион-

ной толстокишечной непроходимостью. Он предусматривает в качестве первого этапа лечения эндоскопическую реканализацию опухоли (методом лазерной вапоризации или стентирования) с восстановлением естественного пассажа кишечного содержимого, ликвидацией признаков кишечной непроходимости (с восстановлением нормальной моторно-эвакуаторной функции пищеварительного тракта и клинико-метаболической компенсацией пациента). На втором этапе лечения, не выписывая пациента из стационара, выполняется радикальное хирургическое вмешательство с соблюдением всех онкологических принципов и первичным восстановлением непрерывности пищеварительного тракта. Данный подход позволяет исключить промежуточные этапы лечения, существенно уменьшить общие сроки лечения и реабилитации пациентов, достигнуть в ближайшем и отдалённом периоде высокого качества жизни.

Проведен анализ лечения 50 пациентов с колоректальным раком, осложнённым кишечной непроходимостью, проходивших лечение в проктологическом отделении больницы станции Витебск (с 2008 года – Вторая Витебская областная клиническая больница, с 23.04.2014 г. Витебский областной специализированный клинический центр) и абдоминальном отделении Витебского областного клинического онкологического диспансера за период с 2012 по июль 2014 года. Возраст пациентов варьировал от 54 до 81 года (в среднем $62,4 \pm 7,32$ лет). Женщин было 32 (64%), мужчин – 18 (46%). В 74% случаев пациенты имели сопутствующую патологию: ишемическая болезнь сердца, артериальная гипертензия, хроническая обструктивная болезнь лёгких, сахарный диабет и др.

У всех при поступлении отмечены клинико-рентгенологические признаки толстокишечной непроходимости – неотхождение стула и газов в течение последних 2–4 суток, вздутие живота, пневматоз толстой кишки (выявляемый перкуторно и рентгенологически) с дилатацией её просвета в 2–2,5 раза, пневматоз тонкой кишки с уровнями жидкости в ней. Локализация опухолевого процесса представлена на рисунке 1.

Распространенность опухолевого процесса, наличие отдаленных и регионарных метастазов отражены на рисунке 2.

При поступлении пациентов в стационар (до 24 часов) всем пациентам третьей группы выполняли лечебно-диагностическую колоноскопию, во время которой осуществляли реализацию первого этапа концепции «Fast-Track Recovery». При этом было

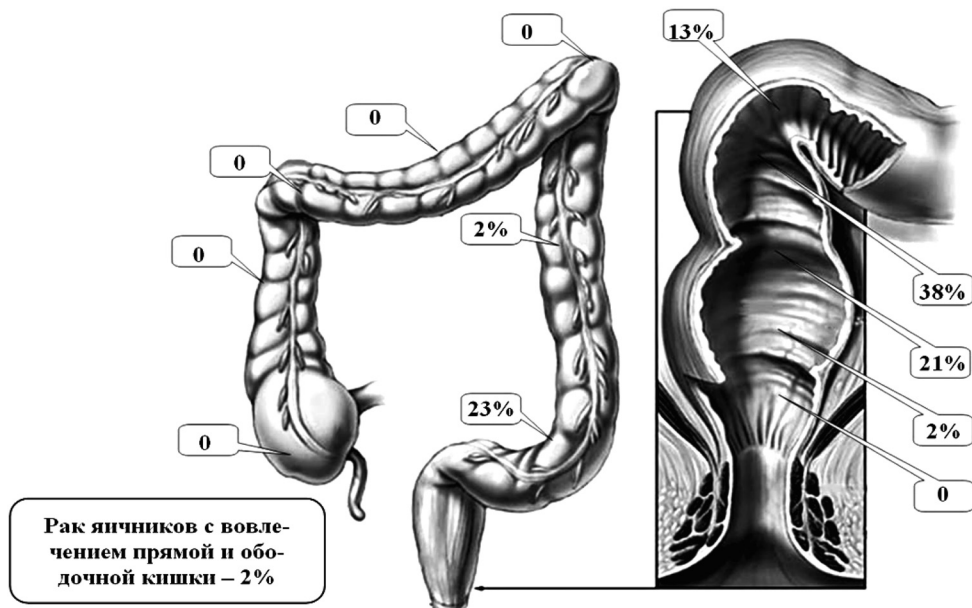


Рисунок 1. Локализация опухолевого поражения и частота развития обтурационной кишечной непроходимости у пациентов (n = 50)

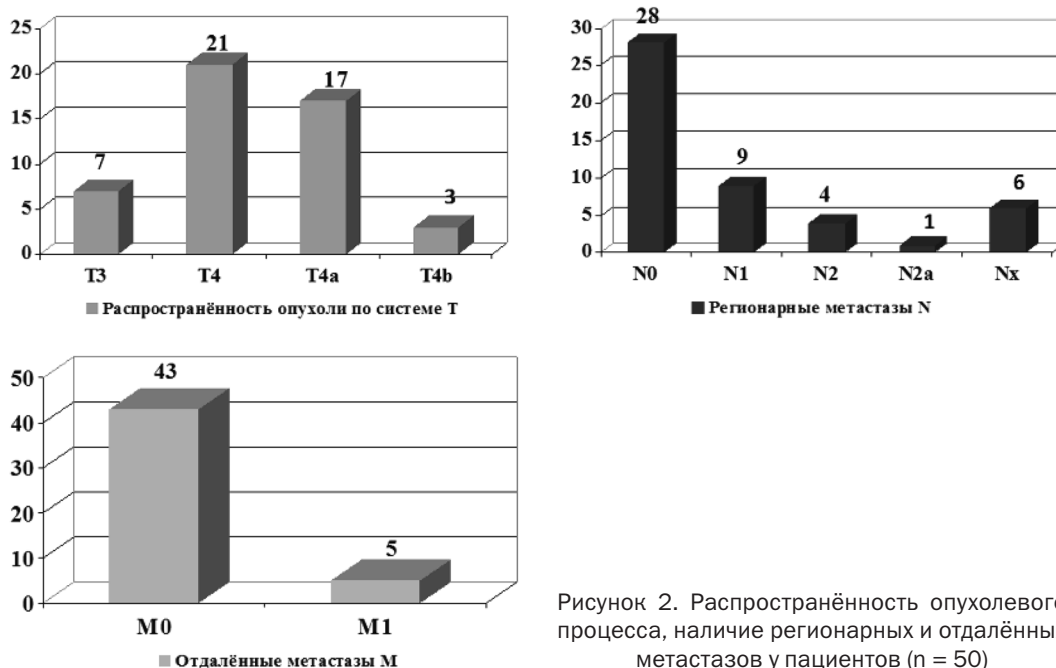


Рисунок 2. Распространённость опухолевого процесса, наличие регионарных и отдалённых метастазов у пациентов (n = 50)

установлено, что сужение просвета ободочной и прямой кишок варьировало от 5 до 8 мм (средний диаметр в зоне стеноза составил $7,32 \pm 2,11$ мм). Протяжённость зоны стеноза при этом колебалась от 5 до 100 мм (в среднем $7,12 \pm 1,97$ мм) (рисунок 3). Во время эндоскопического исследования производили лазерную вапоризацию внутренней части опухоли с восстановлением просвета пищеварительной трубки в зоне опухоли не менее чем на 0,8–1 см. Во время реканализации кишки в зоне опухолевого стеноза с помощью лазерного аппарата «Фотэк ЛК-50» («Медиола-Эндо») использован импульсный режим генерации энергии (длина волны 1,064 мкм,

мощность – 20–25 Вт, частота повторения импульсов на максимальной мощности излучения – до 50 Гц, максимальная энергия импульса – 1,2 Дж, длительность импульса – 300 мсек).

Всем пациентам на первом этапе выполняли лазерную реканализацию стенозирующей опухоли лазерным излучением с длиной волны 1,064 мкм, максимальной средней мощностью – 60 Вт, частотой повторения импульсов на максимальной мощности излучения – не более 50 Гц, максимальной энергией импульса – 1,2 Дж, длительностью импульса – 300 мсек, классом лазерной опасности – IV, максимальной потребляемой мощностью – 2,5 кВт/с,

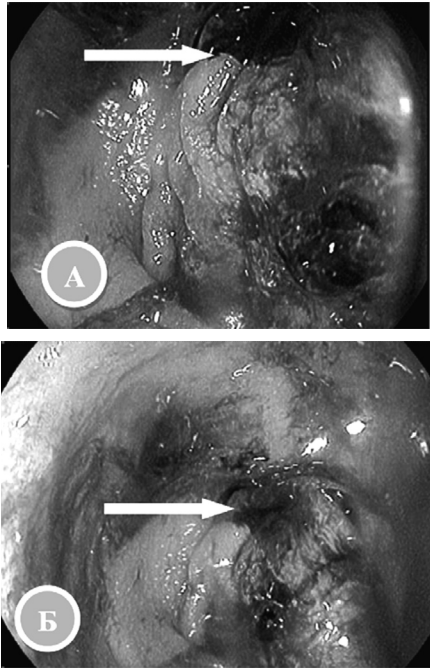


Рисунок 3. Стенозирующий рак нисходящей ободочной кишки с диаметром просвета в зоне сужения 5 мм (А) и стенозирующий рак прямой кишки с диаметром просвета в зоне стеноза до 6 мм (Б)

Данные колоноскопии. Стрелками обозначена зона стеноза

на втором этапе производили радикальную операцию с наложением первичного межкишечного анастомоза.

В одном случае после проведения лазерной реканализации стенозирующей опухоли, во время установки стента, произошла перфорация задней стенки ректосигмоидного отдела задней стенки. Во втором случае после лазерной реканализации опухоли средне-, верхнеампулярного, ректосигмоидного отдела пациент умер от ТЭЛа.

Результаты и обсуждение

Лазерную вапоризацию внутренней части опухоли проводили до восстановления просвета пищеварительной трубки в зоне опухоли не менее чем на 0,8–1 см. В 16 случаях (32%) потребовалась повторная лазерная вапоризация опухолевой ткани для достижения целевых размеров реканализации. Даже при неполном восстановлении просвета толстой кишки в зоне опухоли, уже в первые сутки после манипуляции у всех пациентов обильно отходили газы, у 40% был самостоятельный стул. Через сутки у всех пациентов отсутствовали клинико-рентгенологические признаки непроходимости толстой кишки. Максимальный эффект реканализации отмечен спустя 1–2 дня после лазерной процедуры (рисунок 4), после полного отторжения некротических тканей в просвет кишки.

Кровотечения, связанного с отторжением девитализированных опухолевых тканей, отмечено не было. В 16 случаях лазерную реканализацию

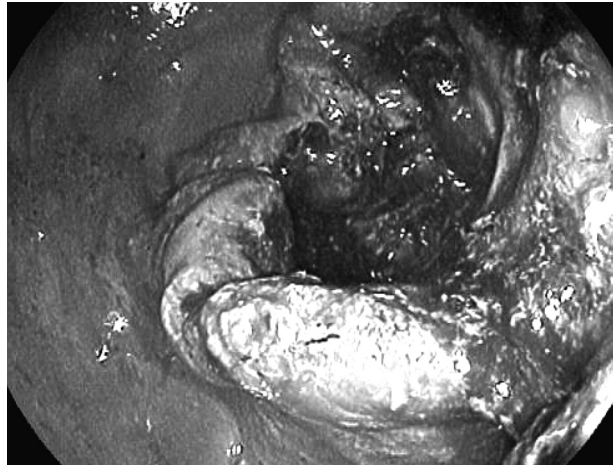


Рисунок 4. Зона реканализации опухоли сигмовидной кишки

проводили многократно (до 6–8 вмешательств). После лазерной реканализации пациентам выполняли сифонную клизму, которая в 100% случаев привела к эффективному антеградному опорожнению толстой кишки. После этого назначали «Фортранс» и вазелиновое масло. В комплекс лечения включали ежедневную инфузионную терапию (кристаллоидные и коллоидные растворы, калий-поляризующая смесь, по показаниям – препараты парентерального питания), внутривенно вводили диаветол 15–20 мг/кг (по сухому веществу), эмоксипин 1,5–2,5 мг/кг, пентоксифиллин 0,2%-ный раствор 200–400 мл/сутки и реамберин 400–800 мл/сут (или цитофлавин 10 мл раствора в 100 мл 0,9%-ного раствора хлорида натрия). Через 4–6 суток, не выписывая пациента из стационара, в состоянии клинико-метаболической компенсации выполняли радикальную операцию с первичным восстановлением непрерывности пищеварительного тракта (только у 16 пациентов реканализация опухоли стала окончательной симптоматической операцией ввиду тяжести фоновой патологии с декомпенсацией функции сердечно-сосудистой системы) (таблица 1). В качестве радикальных вмешательств выполнены резекция сигмовидной кишки, передняя низкая резекция прямой кишки, левосторонняя гемиколэктомия с первичным восстановлением непрерывности пищеварительного тракта с помощью циркулярного механического шва.

49 пациентов были выписаны из стационара в удовлетворительном состоянии для реабилитации

Таблица 1. Виды операций

| Операция | Количество | % |
|--|------------|-----|
| Внутрибрюшная резекция прямой кишки | 4 | 8 |
| Лазерная деструкция (реканализация с симптоматической целью) | 16 | 32 |
| Левосторонняя гемиколэктомия | 3 | 6 |
| Резекция сигмовидной кишки | 27 | 54 |
| Всего: | 50 | 100 |

□ Оригинальные научные публикации

в амбулаторных условиях. Средний койко-день (с учётом первого этапа лечения) составил $21,6 \pm 6,2$.

С паллиативной целью произведена лазерная деструкция опухоли в 16 случаях, в 1 наблюдении проведена лазерная деструкция опухоли с последующим стентированием кишки в качестве окончательного варианта лечения.

В одном случае (у пациента 72 лет) после лазерной деструкции опухоли верхнеампулярного и ректосигмоидного отдела (8 вмешательств) протяженность опухолевого стеноза 12 см при установке стента произошел разрыв задней стенки ректосигмоидного отдела задней стенки. Пациент оперирован, произведена среднесрединная лапоротомия. При ревизии органов брюшной полости выявлен асцит, метастазы в печень, по брюшине, по задней стенке ректосигмоидного перехода выявлена перфоративное отверстие до 2-х см в диаметре. Произведена резекция верхнеампулярного и ректосигмоидного отдела с выведением колостомы. Заключительный диагноз после операции: рак верхнеампулярного отдела прямой кишки и ректосигмоидного отдела T4b N1 M1, метастазы в печень, канцероматоз брюшины, хроническая кишечная непроходимость. Пациент на 16-е сутки выписан на амбулаторное лечение. Зона лазерной реканализации опухоли не обладает эластичностью и при введении колоректального стента произошла перфорация ввиду несоответствия диаметра просвета кишки и стента в расправленном виде.

Другому пациенту проводилась лазерная вапоризация рака средне- верхнеампулярного отдела прямой кишки с переходом на ректосигмоидный отдел протяжённостью до 15 см. Просвет кишки полностью восстановлен до 1,8 см. в диаметре после 10 процедур. Через сутки после окончания оперативного лечения пациент умер от тромбоза легочной артерии. Вес пациента составлял 160 кг.

Таким образом, единичные осложнения при выполнении малоинвазивных способов реканализации зоны стеноза толстой кишки опухолевой этиологии могут быть связаны с анатомическими особенностями опухоли и изменениями толстой кишки в зоне патологического процесса (что необходимо учитывать при выполнении эндоскопического вмешательства), а также тяжестью фоновой патологии и их осложнениями

Выводы

1. Использование лазерной реканализации зоны опухолевого стеноза с последующей установкой стента позволяет при колоректальном раке, осложнённом обтурационной кишечной непроходимостью, выполнить раннюю антеградную декомпрессию пищеварительного тракта с быстрым восстановлением его моторно-эвакуаторной функции и ранней клинико-метаболической компенсацией (без лапаротомии и формирования колостомы).

2. Разработанная методика позволяет быстро осуществить подготовку пациента к радикальному хирургическому лечению с последующим выполнением первично-радикального вмешательства в более безопасных условиях.

3. При проведении лазерной эндоскопической реканализации зоны опухолевого стеноза и постановке стента для предупреждения осложнений следует учитывать анатомические особенности опухоли и характер изменений толстой кишки в зоне патологического процесса (протяженность стенозирующей опухоли, ригидность кишечной стенки с поправкой на диаметр устанавливаемого стента).

Литература

1. Кайзер, А. Колоректальная хирургия / Издательство Панфилова: БИНОМ. Лаборатория знаний. – 2011. – 751 с.
2. Алгоритмы диагностики и лечения злокачественных новообразований / Сборник научных статей под ред.: О. Г. Сукоко, С. А. Красного. Профессиональные издания. – 2012. – 508 с.
3. Рак толстой кишки – состояние проблемы / И. С. Базин [и др.] // Русский мед. журн. – 2003. – Т. 11, № 11. – Источник доступа: <http://www.rmj.ru/main.htm/rmj/t11/n11/674.htm>.
4. Parkin, D. M. Global cancer statistics / D. M. Parkin, P. Pisani, J. Ferlay // *Ca.* – 1999. – P. 49–33.
5. Dunlop, M. Colorectal cancer / M. Dunlop // *Br. Med. J.* – 1997. – Vol. 314. – P. 1882–1885.
6. Comparison of uncovered stent with covered stent for treatment of malignant colorectal obstruction / K. M. Lee [et al.] // *Gastrointest. Endosc.* – 2007. – Vol. 66. – P. 931–936.
7. Davidson, R. Endoluminal stenting for benign colonic obstruction / R. Davidson, W. B. Sweeney // *Surg. Endoscopic.* – 1998. – Vol. 12. – P. 353–354.
8. Der Stellenwert minimal-invasiver Operationstechniken im Fast-track-Konzept für die Gefäßmedizin / 1. A. 1. Ivoghli [et al.] // *Gefäßchirurgie.* – 2010. – Vol. 15, № 3. – P. 176–182.
9. Efficacy and Safety of Fast-Track Recovery Strategy for Patients Undergoing Laparoscopic Nephrectomy / A. Recart [et al.] // *Journal of Endourology.* – 2005. – Vol. 19, № 10. – P. 1165–1169.
10. Goligher, I. The treatment of acute obstruction or perforation with carcinoma of the colon and rectum / I. Goligher, C. D. Hafner // *Br. J. Surg.* – 1957. – Vol. 450. – P. 270–274.
11. Guillem, J. Surgical treatment of colorectal cancer / J. Guillem, P. Philip, A. Cohen // *CA Cancer J. Clin.* – 1997. – Vol. 47, № 2. – P. 113–128.
12. Hereditary nonpolyposis colorectal cancer: clinical features and survival / T. Myrhyoy [et al.] // *Progr. Colorect. Cane.* – 1998. – Vol. 2. – P. 1–12.
13. Interventional management of malignant colorectal obstruction: use of covered and uncovered stents / J. S. Choi [et al.] // *Korean J. Radiol.* – 2007. – Vol. 8. – P. 57–63.
14. Keymling, M. Colorectal stenting / M. Keymling // *Endoscopy.* – 2006. – Vol. 35. – P. 234–238.
15. Manual of Fast Track Recovery for Colorectal Surgery / N. Francis [et al.]. – Toronto: Springer, 2011. – 181 p.
16. Olivencia Endoscopic treatment of acute colorectal obstruction with self-expandable metallic stents / S. Soto [et al.] // *Surg. Endoscopic.* – 2006. – Vol. 20. – P. 1072–1076.
17. Palliative stent implantation in the treatment of malignant colorectal obstruction / H. Ptok [et al.] // *Surg. Endosc.* – 2006. – Vol. 20. – P. 909–914.

Поступила 14.11.2014 г.