

А. В. Самохина

Варианты анатомии внепеченочных желчных протоков взрослого человека

Белорусский государственный медицинский университет

В ходе проведенного исследования установлены двусторонняя асимметрия и половые различия морфологических и морфометрических характеристик экстраорганных желчных путей по длине и диаметру. При этом, у мужчин преобладает длина протоков, а у женщин их ширина. Выявлены варианты соединения печеночных протоков и добавочные желчные протоки, что имеет немаловажное значение для практических целей.

Ключевые слова: внепеченочные желчные протоки, анатомия, морфометрия.

A.V. Samokhina

Anatomical variations of extrahepatic bile ducts of adult human

Bellorussian State Medical University

In the course of the study bilateral asymmetry and sexual differences in morphological and morphometric characteristics of extraorganic biliary tract length and diameter have been established. It must be emphasized that bile ducts are longer in males, but wider in females. Different types of junction of hepatic ducts as well as additional bile ducts have been identified, which is of great importance for practical purposes.

Key words: extrahepatic bile duct, anatomy, morphometry.

Актуальность исследования обусловлена тем, что любые новые факты об особенностях анатомии и топографии желчного пузыря и экстраорганных желчевыводящих путей имеют важное практическое значение не только для хирургической практики, но и для правильной интерпретации результатов современных инструментальных методов диагностики (холецистохоледохография, КТ, МРТ и УЗИ печени и желчевыводящих путей)

В литературе имеются данные, что, несмотря на значительный прогресс в применении лапароскопических оперативных вмешательств, доля повреждения внепеченочных желчных протоков остается высокой, и составляет 0,6–1,2 % [4, 6, 7]. По мнению ряда авторов [1, 3] это связано с тем, что не всегда учитываются анатомические и топографические особенности экстраорганных желчных путей.

Цель исследования – установить особенности вариантной анатомии и морфометрических характеристик внеорганных желчевыводящих путей взрослого человека.

Материалы и методы исследования

Для достижения поставленной цели макромикроскопически и морфометрически исследовано 112 препаратов печени с желчным пузырем и желчевыводящими протоками от трупов человека обоего пола в возрасте от 55 до 78 лет (54 мужчин и 58 женщин), полученных из УЗ «Городское патологоанатомическое бюро» г. Минска в соответствии с законом РБ № 55-3 от 12.11.2001г. «О погребении и похоронном деле». Количественные параметры обработаны статистически.

Результаты и обсуждение

В ходе исследования получены следующие результаты. Правый печеночный проток имел длину $8,29 \pm 0,30$ мм и диаметр $4,79 \pm 0,21$ мм. Длина левого печеночного протока несколько больше, чем правого и равна $11,43 \pm 0,35$ мм, а диаметр не отличался от величины диаметра правого печеночного протока и составил $4,80 \pm 0,20$ мм. Некоторые отличия в величинах длины и диаметра заметны по половому признаку: у мужчин длина правого печеночного протока составила $10,32 \pm 0,35$ мм и диаметр $4,17 \pm 0,26$ мм, а у женщин эти параметры равны $6,41 \pm 0,31$ мм и $5,35 \pm 0,32$ мм соответственно; длина левого печеночного протока у мужчин равна $13,72 \pm 0,49$ мм, диаметр – $4,15 \pm 0,24$ мм, а у женщин длина левого печеночного протока – $9,31 \pm 0,24$ мм, диаметр – $5,39 \pm 0,30$ мм (таблица 1). Угол слияния обоих печеночных протоков у мужчин составил $99,89 \pm 1,79^\circ$, у женщин – $99,80 \pm 1,78^\circ$. В 9 случаях (8,04 %) обнаружен двойной левый печеночный проток. Раздвоение левого печеночного протока на всех препаратах происходило во фронтальной плоскости, что позволяет выделить латеральную и медиальную ветви. Еще на 3 препаратах (2,68 %) выявлен двойной правый печеночный проток, который образует в саггитальной плоскости переднюю и заднюю ветви.

Общий печеночный проток, образующийся из слияния правого и левого печеночных протоков, имел длину $28,56 \pm 0,88$ мм и диаметр $6,06 \pm 0,19$ мм. Отмечаются различия в этих показателях по половому признаку: длина общего печеночного протока у мужчин больше и равна $33,40 \pm 1,16$ мм, а у женщин $24,10 \pm 0,96$ мм; диаметр его, наоборот, у мужчин меньше ($5,28 \pm 0,25$ мм), чем у женщин ($6,78 \pm 0,26$ мм). Общий печеночный проток занимал крайне правое положение в гепатодуоденальной связке в 94,64 % случаев, на остальных препаратах он находился на передней поверхности портальной вены.

Пузырный проток выявлен не на всех препаратах. Отсутствие пузырьного протока наблюдалось в 1 случае (0,89 %), а короткий пузырьный проток мы обнаружили на 2 препаратах, что составило 1,79 %. Такой вариант может приводить к травмированию холедоха при грубых манипуляциях в области шейки пузыря [2,5]. Длинный пузырьный проток при низком соединении с общим печеночным протоком был обнаружен на 5 препаратах, что составило 4,46 %. На остальных препаратах длина пузырьного протока составила $27,40 \pm 0,88$ мм, диаметр – $5,84 \pm 0,22$ мм. Как видно из таблицы 1, морфометрические показатели пузырьного протока у мужчин и

женщин различны: у мужчин длина больше и составляет $32,81 \pm 1,22$ мм, а у женщин $22,41 \pm 0,78$ мм, диаметр его просвета у мужчин меньше: $4,77 \pm 0,25$ мм, чем у женщин $-6,83 \pm 0,28$ мм. Угол слияния пузырного протока с общим печеночным мало отличается по половому признаку: $47,34 \pm 1,25^\circ$ у мужчин и $47,65 \pm 1,44^\circ$ у женщин. Нами установлено 6 вариантов слияния пузырного и общего печеночного протоков (таблица 2). Так, в 5 случаях (4,46 %) имели место низкое соединения пузырного и общего печеночного протока, на уровне нижней поверхности верхней части двенадцатиперстной кишки. В 6 случаях (5,36 %) выявлено высокое соединение пузырного и общего печеночного протока. На 7 препаратах (6,25 %) установлено слияние пузырного протока со спиральным огибанием общего печеночного протока: на 5 препаратах – переднее и на 2 – заднее. У 2 объектов (1,79 %) пузырный и общий печеночный протоки находились в одной соединительнотканной муфте. В одном случае (0,89%) соединение пузырного и обоих печеночных протоков происходило в виде «триплета» (печеночные и пузырный протоки сливались в одном месте вблизи ворот печени).

Общий желчный проток имел длину $57,25 \pm 1,69$ мм и диаметр $7,10 \pm 0,21$ мм. Средняя длина общего желчного протока у мужчин больше ($66,68 \pm 2,09$ мм), чем у женщин ($48,55 \pm 1,93$ мм). Его диаметр, наоборот, у мужчин меньше ($6,04 \pm 0,22$ мм), чем у женщин ($8,08 \pm 0,29$ мм). Общий желчный проток соединялся с панкреатическим протоком в толще головки поджелудочной железы под углом $65,20 \pm 0,50^\circ$. У мужчин он несколько больше: $65,75 \pm 0,73^\circ$, чем у женщин – $64,71 \pm 0,69^\circ$. Общий желчный проток, соединившись с панкреатическим, открывался в виде одного протока в нисходящий отдел двенадцатиперстной кишки в различных ее третях: в 49,10 % в нижней трети, в 45,54 % в средней трети и в 5,36 % в верхней трети. В печеночно-двенадцатиперстной связке общий желчный проток занимал крайне правое положение (94,64 % наблюдений), в 6 случаях (5,36 %) он обнаружен на передней поверхности воротной вены, что определяет опасность травмирования ее при манипуляциях на общем желчном протоке.

Кроме того, на 9 препаратах (8,04 %) были выявлены дополнительные протоки, в виде тонкостенных трубчатых структур, идущие от хвостатой доли печени и впадающие в общий печеночный проток слева в 7 случаях (6,25 %) и на двух препаратах справа (1,79 %).

Таким образом, в ходе проведенного исследования нами были установлены двусторонняя асимметрия и половые различия морфологических и морфометрических характеристик экстраорганных желчных путей по длине и диаметру (рисунок 1,2). При этом, у мужчин преобладает длина протоков, а у женщин их ширина. Выявлены варианты соединения печеночных протоков и добавочные желчные протоки, что имеет немаловажное значение для практических целей. Особенности анатомического строения внепеченочных желчных протоков является предрасполагающим фактором возникновения их заболеваний и развития послеоперационных осложнений [8].

Таблица 1. Морфометрические характеристики внепеченочных желчных протоков (в мм).

Желчный проток	В целом по выборке (n= 98)	Мужчины (n= 47)	Женщины (n= 51)
Ductus hepaticus dexter			
длина	8,29±0,30	10,32±0,35	6,41±0,31
диаметр	4,79±0,21	4,17±0,26	5,35±0,32
Ductus hepaticus sinister			
длина	11,43±0,35	13,72±0,49	9,31±0,24
диаметр	4,80±0,20	4,15±0,24	5,39±0,30
Ductus hepaticus communis			
длина	28,56±0,88	33,40±1,16	24,10±0,96
диаметр	6,06±0,19	5,28±0,25	6,78±0,26
Ductus cysticus			
длина	27,40±0,88	32,81±1,22	22,41±0,78
диаметр	5,84±0,22	4,77±0,25	6,82±0,28
Ductus choledochus			
длина	57,25±1,69	66,68±2,09	48,55±1,93
диаметр	7,10±0,21	6,04±0,22	8,08±0,29

Таблица 2. Половые особенности распределения аномалий внепеченочных желчных протоков.

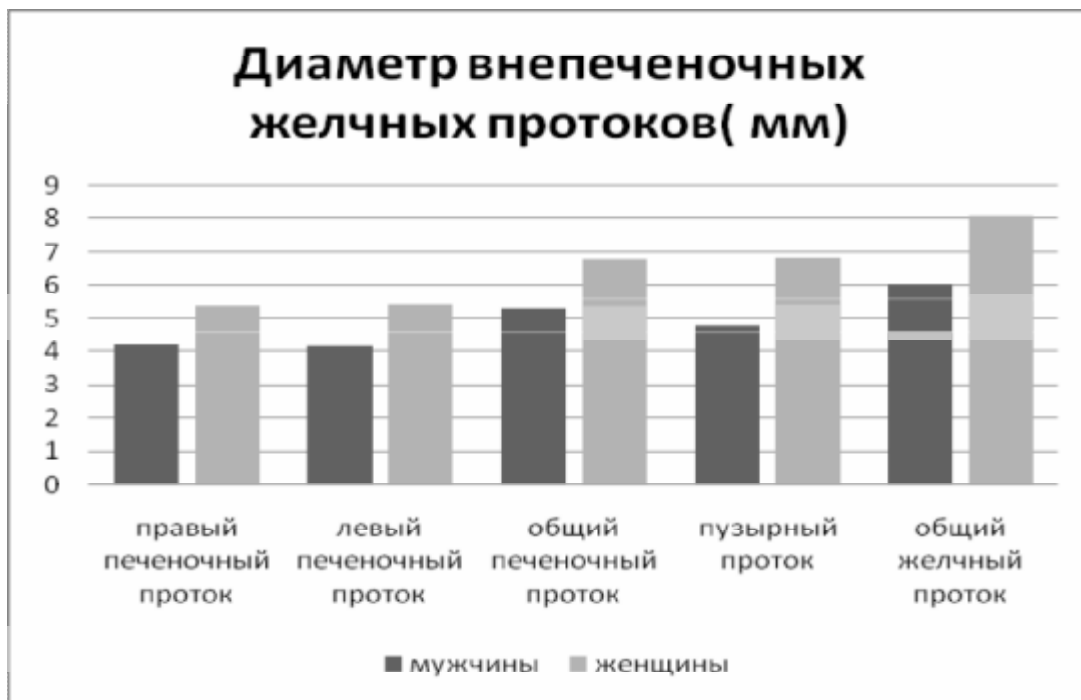
Вид аномалии	Всего случаев (n = 112)	% встречаемости среди мужчин (n = 54)	% встречаемости среди женщин (n = 58)
Низкое соединение пузырного и общего печеночного протоков	5 случаев 4,46 %	5 случаев 9,26 %	—
Пузырный и общий печеночный протоки спаяны в одной соединительнотканной муфте	2 случая 1,79 %	2 случая 3,70 %	—
Высокое соединение общего печеночного и пузырного протоков	6 случаев 5,36 %	2 случая 3,70 %	4 случая 6,90 %
Пузырный проток отсутствует или очень короткий	3 случая 2,68 %	—	3 случая 5,17 %
Переднее спиральное огибание общего печеночного протока пузырным протоком	5 случаев 4,46 %	3 случая 5,56 %	2 случая 3,45 %
Заднее спиральное огибание общего печеночного протока пузырным протоком	2 случая 1,79 %	—	2 случая 3,45 %
Двойной правый печеночный проток	3 случая 2,68 %	2 случая 3,70 %	1 случай 1,72 %

Двойной левый печеночный проток	9 случаев 8,04 %	5 случаев 9,26 %	4 случая 6,90 %
Дополнительный проток от хвостатой доли к общему печеночному протоку слева	7 случаев 6,25 %	3 случая 5,56 %	4 случая 6,90 %
Дополнительный проток от хвостатой доли к общему печеночному протоку справа	2 случая 1,79 %	1 случай 1,85 %	1 случай 1,72 %

Рисунок 1. Половые особенности длины внепеченочных желчных протоков у человека.

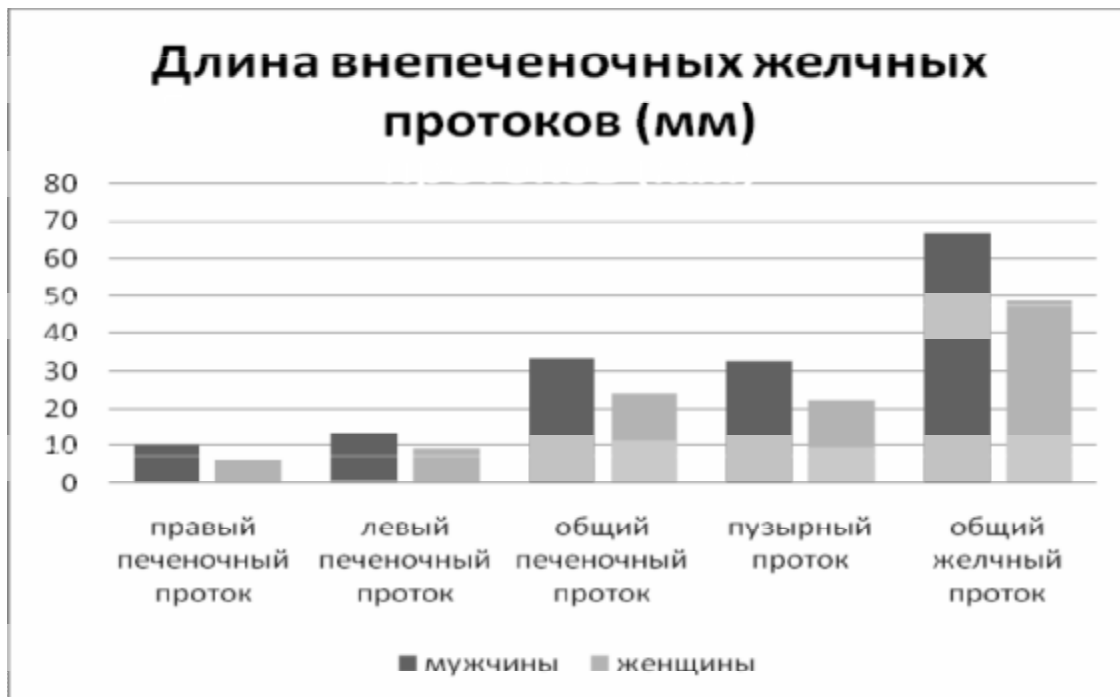

Рисунок 2. Половые особенности диаметра внепеченочных желчных протоков у человека.



Литература

1. *Безопасная техника в лапароскопии* / С. С. Стебунов [и др.] // Минск: Вышэйш. шк., 2000. 217 с.
2. *Видеолапароскопическая холецистэктомия при остром холецистите* / А. С. Ермолов [и др.] // Лапароскопическая хирургия: сб. материалов междунар. симп. М, 1994. С. 69–70.
3. *Галлингер, Ю. И.* Осложнения лапароскопической холецистэктомии / Ю. И. Галлингер, В. И. Карпенкова // Эндоскоп. хирургия. 1996. № 1. С. 3–6.
4. *Лапароскопическая холецистэктомия. Опыт 3000 операций* / Д. М. Красильников [и др.] // Эндоскоп. хирургия. 2004. № 1. С. 81–83.
5. *Лапкин, К. В.* Принципы безопасности при выполнении лапароскопической холецистэктомии / К. В. Лапкин, А. Е. Климов, Р. В. Тедорадзе // Новые технологии в диагностике и в хирургии органов билиопанкреатодуоденальной зоны: сб. тр. междунар. конф. М., 1995. С. 173–174.
6. *Опасности, ошибки, осложнения при лапароскопических операциях на желчных путях* / А. Г. Кригер [и др.] // Анналы хирург. гепатологии. 2000. Т. 5. № 1. С. 90–97.
7. *Опыт лапароскопической холецистэктомии в медцентре «Эренбуни»* / Ю. А. Аратюнян [и др.] // Эндоскоп. хирургия. 2004. № 1. С. 5–7.
8. *Crist, D. W.* Laparoscopic anatomy of the biliary tree / D. W. Crist, T. R. Gadacz // Surg Clin North Am. 1993. Vol. 73. P. 785–797.