

Морфологические признаки глиобластом, контаминированных вирусом простого герпеса

Белорусский государственный медицинский университет Приводятся результаты морфологических особенностей глиобластом, контаминированных вирусом простого герпеса. Опухолевая ткань глиобластом характеризуется выраженным клеточным полиморфизмом, пролиферацией сосудов, некрозами и митозами. О контаминации опухолевой ткани ВПГ свидетельствует наличие в клетках внутриядерных герпетических включений I и II типа, выявление антигена ВПГ при иммуногистохимическом исследовании, МФА и ПЦР. Ключевые слова: глиобластома, герпес.

Среди опухолей нейроэпителиального происхождения наиболее злокачественной является глиобластома. В последние годы (1999-2000гг) отмечен рост частоты глиобластомы, которая стала встречаться в 25% опухолей головного мозга [1]. Обычно опухоль локализуется в больших полушариях, преимущественно поражая лобную, теменную, затылочную, височную доли.

Во взглядах на назоологическую сущность глиобластом превалирует точка зрения, что эта опухоль включает в себя несколько подтипов, различающихся по гистологическим признакам [2, 3, 4, 8]. Микроскопически во многих глиобластомах определяются участки, состоящие из относительно дифференцированных опухолевых астроцитов, что свидетельствует об астроцитарной природе опухоли и её происхождении преимущественно из астроцитом [9, 10, 12, 13].

Некоторые исследователи подразделяют глиобластомы на “первичные” и “вторичные” [1]. Глиобластомы классифицируют также в зависимости от особенностей их гистологического строения. В последней редакции классификации опухолей ЦНС в качестве отдельных вариантов внесены гигантоклеточная глиобластома и глиосаркома [1, 13].

Обязательное условие для постановки диагноза глиобластомы-клеточный атипизм, наличие митозов, выраженной сосудистой пролиферации, некрозов и кровоизлияний в зоне роста опухоли [9].

Клиническое течение глиобластом нередко обнаруживает сходство с воспалительными заболеваниями головного мозга типа энцефалита или менингоэнцефалита. В связи с этим выделен воспалительный тип течения опухоли [12]. Такое течение опухоли связывалось с неблагоприятными воздействиями на головной мозг токсических веществ, вырабатываемых в процессе роста и распада опухоли. В литературе имеется еще одна точка зрения, согласно которой в этиологии глиобластомы большое значение придается некоторым вирусам и в частности вирусу простого герпеса [3, 6, 12]. Учитывая высокую нейротропность ВПГ и случаи сочетания герпетического поражения головного мозга с развитием глиом появилась гипотеза об этиологической роли этого вируса в генезе некоторых глиальных опухолей [7, 14, 15], однако эта проблема требует дальнейшего изучения.

Задачи исследования

1. Подтвердить факт контаминации глиобластом вирусом простого герпеса (ВПГ).
2. Выделить морфологические особенности глиобластом, контаминированных

ВПГ.

3. Дать сравнительную характеристику основных морфологических признаков глиобластом, контаминированных и не контаминированных ВПГ.

Материал и методы

Исследование выполнено на архивном и текущем биопсийном материале, полученном от 240 больных при операциях по поводу опухолей головного мозга (2001-2006гг). В исследованной группе мужчин 144, женщин 96, что составило соответственно 60% и 40%. Соотношение мужчин и женщин, таким образом, было 1,5:1 соответственно. Опухоли наблюдались у пациентов в возрасте от 18 до 83 лет (средний возраст $50 \pm 3,11$). Средний возраст у мужчин составил $48,69 \pm 3,31$ у женщин $52,20 \pm 2,66$ лет.

Распределение больных по возрасту представлено в таблице 1.

Таблица 1

Распределение больных с глиобластомы по возрасту.

Возраст	18-28 лет	29-39 лет	40-50 лет	51-61 лет	62-72 лет	73-83 лет	Всего
Муж.	12	27	29	35	23	18	144
Жен.	11	16	18	20	21	10	96
Всего	23	43	47	55	44	28	240

Из таблицы видно, что глиобластомы преобладали в возрастной категории у мужчин 50-60 лет, у женщин-60-70 лет. Наибольшее число опухолей встречалось в возрастной категории 50-60 лет-55 опухолей.

Контрольную группу составили 20 опухолей (17 мужчин, 3 женщины) в которых на окрашивании гематоксилин-эозином внутриядерные включения, характерные для ВПГ не выявлялись. Методом непрямой иммунофлюоресценции не было выявлено контаминации ВПГ. В контрольной группе глиобластомы преобладали в возрастной категории у мужчин 50-60 лет, у женщин они равномерно распределились в возрастных категориях 40-50 лет, 50-60 лет и 60-70 лет-всего по одному случаю. Средний возраст мужчин в контрольной группе составил $57,61 \pm 1,35$ лет, у женщин $58,42 \pm 2,17$ лет. Распределение больных в контрольной группе по возрасту представлено в таблице 2. Таблица 2 Распределение глиобластомы по возрастам в контрольной группе

Возраст Лет	18-28	29-39	40-50	51-61	62-72	73-83	Всего
Муж.	1	1	5	8	2	-	17
Жен.	-	-	1	1	1	-	3
Всего	1	1	6	9	3	-	20

Из таблицы видно, что наибольшее число глиобластомы чаще встречалось в контрольной группе в возрасте 50-60 лет.

Таким образом, глиобластомы, протекающие на фоне контаминации ВПГ, возникают в более молодом возрасте (средний возраст у мужчин составил $48,69 \pm 3,31$, у женщин $52,20 \pm 2,66$, в то время, как в контрольной группе опухоль чаще встречалась в более старшей возрастной категории: у мужчин $57,61 \pm 1,35$ лет, у женщин $58,42 \pm 2,17$ лет.

Из парафиновых блоков были приготовлены срезы, которые окрашивались гематоксилином и эозином, пикрофуксином по Ван-Гизону, на миелин по Клувер-Баррера. Для выявления в опухолях вируса простого герпеса использовался метод прямой иммунофлюоресценции с использованием моноклональных антител. В 10 случаях контаминация глиобластом ВПГ была подтверждена ПЦР. В 20 случаях

было проведено иммуногистохимическое исследование. Взаимосвязь между показателями определялась методом двустороннего непараметрического коэффициента корреляции Спирмена (ρ). Достоверность различия между показателями устанавливалась с помощью двустороннего непараметрического метода Манна-Уитни. Для расчетов статистических показателей использовалась программа Excel из пакета Microsoft Office 2000, SPSS 11.0.1, а также пакет STATGRAPHICS Plus for Windows 3.0 (статистически е сравнения и построение регрессионных моделей).

Результаты собственных исследований.

Морфологическое исследование глиобластом позволило, в зависимости от клеточного строения выделить следующие виды опухолей: гигантоклеточные 23 опухоли (9,58 %), полиморфноклеточные – 64 опухоли (26,66 %), мономорфные-127 (50,02%), изоморфные-10 (4%), а также глиосаркомы-16 (6,66%).

Гигантоклеточные глиобластомы характеризовались преобладанием в опухолевой ткани причудливых многоядерных гигантских клеток. Ядра гигантских клеток имели округлую, овальную, почковидную, лопастую иногда причудливую форму (рис.1). На ядрах встречались перетяжки, почкование, фрагментация, что является следствием незаконченного деления клетки.

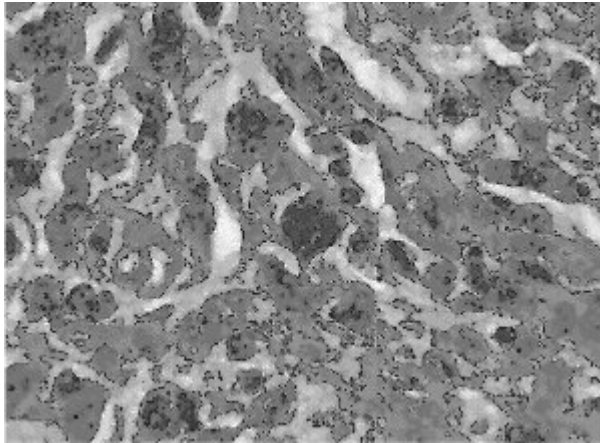


Рис. 1. Гигантоклеточная глиобластома. (жен.52г.) В опухолевой ткани большое количество причудливых многоядерных гигантских клеток. Окраска гематоксилин-эозином х 400.

В полиморфноклеточных глиобластомах преобладали опухолевые клетки различной величины и формы. Цитоплазма таких клеток была скудная и слабо окрашена эозином в розовый цвет. Ядра клеток различались по размерам и форме. Они были округлыми, овальными, бобовидными или бесформенными, иногда гиперхромными, иногда с умеренным содержанием хроматина. В этой группе иногда встречались гигантские клетки с одним крупным ядром или несколькими гиперхромными ядрами (рис.2)

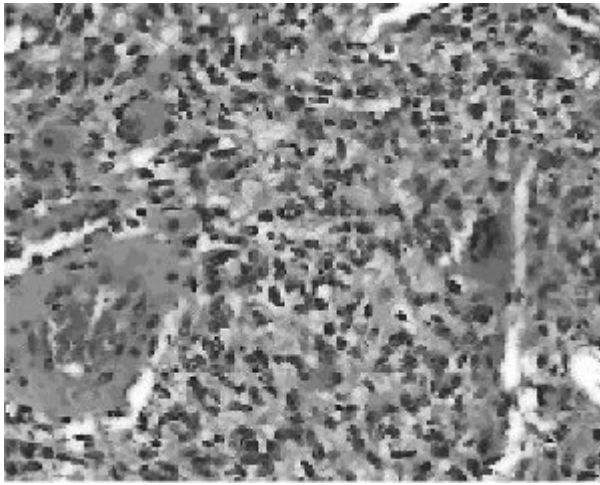


Рис. 2. Полиморфноклеточная глиобластома (муж..42г). Выражен клеточный полиморфизм опухолевых клеток. Окраска гематоксилин-эозином x 200.

Мономорфноклеточные глиобластомы отличались умеренным полиморфизмом, наличием массивных центральных некрозов и мелких некротических участков (рис.3), окруженных «псевдопалисадами», пролиферацией сосудов. Протоплазма клеток и их тонкие отростки контурировались нечетко. Наблюдался умеренный полиморфизм ядер с преобладанием вытянутой веретенообразной формы ядер клеток. Ядра также имели округлую, овальную или неопределенную форму. Содержание хроматина колебалось от умеренного до значительного. В единичных случаях встречались отдельные гигантские клетки вытянутой или мультиполярной формы.

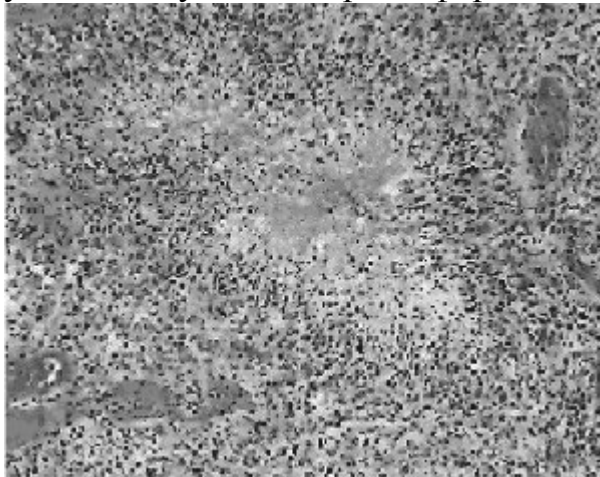


Рис. 3. Мономорфноклеточная глиобластома (муж..44г.) Умеренный клеточный полиморфизм опухолевых клеток, очаг некроза с формированием псевдопалисады. Окраска гематоксилин-эозином x 100.

Изоморфноклеточные глиобластомы встречались очень редко. Это были глиобластомы с довольно однообразным видом клеток, хотя и в них встречались небольшие различия по величине и форме ядер клеток. Опухолевые клетки были округлой или овальной формы (рис. 4). Цитоплазма и тонкие отростки клеток опухоли нечетко контурировались, часто встречались митозы.

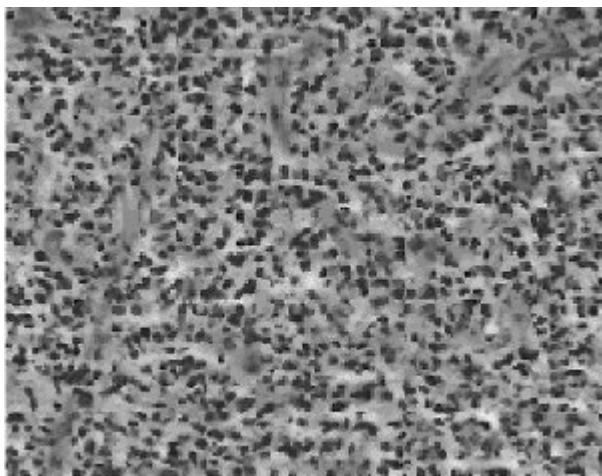


Рис. 4. Изоморфноклеточная глиобластома. Слабо выраженный клеточный полиморфизм (муж. 32 г.). Окраска гематоксилин-эозином x 400.

Глиосаркомы-глиобластомы с выраженным саркоматозным компонентом, который предположительно образуется в результате злокачественной трансформации клеток пролиферирующих кровеносных сосудов (рис.5).

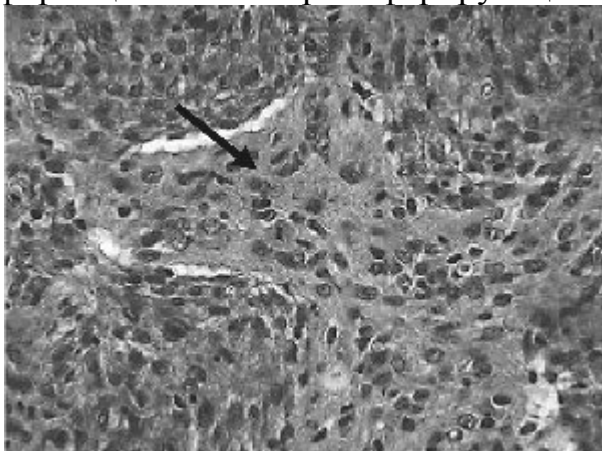


Рис. 5. Глиосаркома с выраженным саркоматозным компонентом (жен.24 г.) Окраска гематоксилин-эозин x 400.

Морфологическим подтверждением контаминации опухолевой ткани ВПГ явились внутриядерные герпетические включения I и II типа, а также феномен тутовой ягоды.

Герпетические включения I типа представляют собой увеличенные в 4-6 раз по сравнению с нормой гиперхромные ядра (рис 6.), в которых ядрышко и хроматин не определяются. Существует мнение, что в этот период в инфицированной клетке создаются “дочерние” вирионы [7].

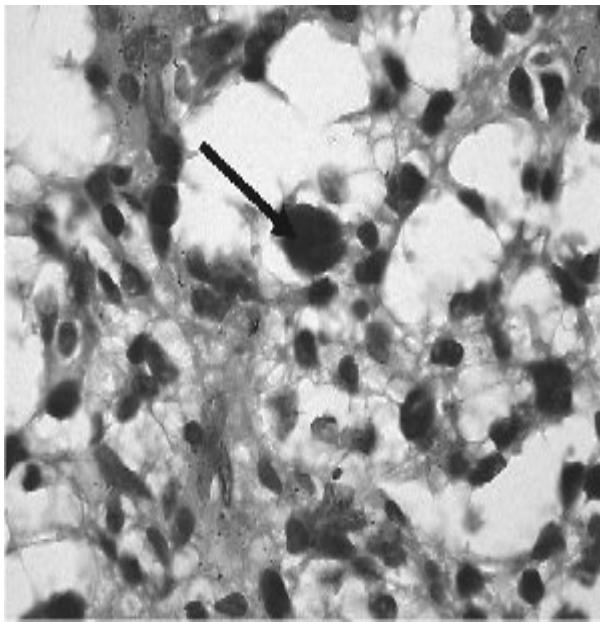


Рис. 6. Глиобластома. Муж. (58 лет). Внутриядерное герпетическое включение I типа в опухолевых клетках, x 1000

Затем в таких крупных ядрах появляются вакуоли, которые впоследствии полностью заполняют ядро. Это свидетельствует о формировании включений II типа, когда увеличенные в размерах ядра представлены пакетом вакуолей. В каждой вакуоли определяется точечная субстанция базофильного и эозинофильного характера. Контуры ядерной мембраны становятся неровными. Цитоплазма в таких случаях может лизироваться и исчезать, а измененное ядро с включениями второго типа напоминает «тутовую» ягоду (рис 7).

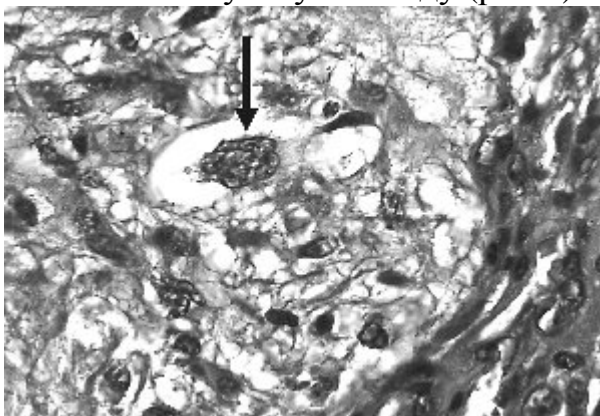


Рис.7. Ткань глиобластомы на границе с сосудистым пролифератом. (жен.62 г.). Герпетические включения II типа, феномен «тутовой ягоды», Окраска гематоксилин-эозин x 1000

Независимо от морфологического типа опухоли внутриядерные включения I типа обнаруживались в 93,12% глиобластом от 1 до 20 в пяти полях зрения (в среднем $7,31 \pm 0,12$ включений).

Включения II типа встречались в опухолевой ткани в 100%, с частотой от 13 до 27 в пяти полях зрения (в среднем $21,01 \pm 0,15$ включение).

Во всех случаях глиобластом, контаминированных ВПГ, обнаружены признаки воспалительного процесса с наличием лимфоцитов и плазматических клеток в опухолевой ткани и стенке сосудов (рис 8).

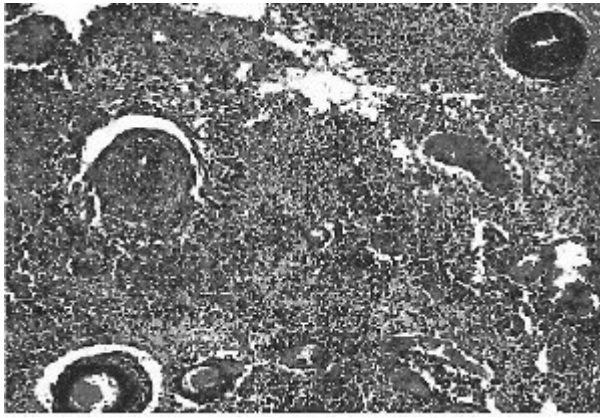


Рис. 8. Глиобластома. (жен. 60 лет). Диффузная инфильтрация в опухолевой ткани и стенках сосудов лимфоцитами и нейтрофилами.

Окраска гематоксилин-эозин0м, x100.

В контрольной группе воспалительная инфильтрация в ткани опухоли отсутствовала.

Некрозы в глиобластомах являлись обязательным компонентом (100%), занимали 1/2 поверхности в пяти полях зрения. В контрольной группе некрозы отмечались в 32,35% всех случаев исследований, занимая 1/5 поверхности опухоли на пять полей зрения.

Подсчет количества митозов в глиобластомах и в контрольной группе глиобластом показал, что соответственно составило от 9 до 21 ($11,32 \pm 0,24$) и от 14 до 22 ($12,15 \pm 0,01$) на пять полей зрения.

Важно отметить, что наибольшее число митозов отмечалось в глиобластомах изоморфного строения.

При изучении количества и качества сосудов в глиобластомах, контаминированных ВПГ было отмечено, что пролиферирующие сосуды встречались в 100% опухолей и составили от 5 до 25 ($20,64 \pm 0,18$) в пяти полях зрения. Во всех исследуемых глиобластомах в стенке сосудов отмечалось наличие воспалительной инфильтрации.

В контрольной группе пролиферирующие сосуды встречались во всех опухолях (100%) – от 4 до 12 ($9,06 \pm 0,19$) в пяти полях зрения. В стенке пролиферирующих сосудов контрольной группы воспалительная инфильтрация не отмечалась.

Морфологические особенности глиобластом, контаминированных вирусом простого герпеса показаны в таблице 3.

Таблица 3.

Вид опухоли	Включения I типа	Включения II типа	Воспал. реакция	Некрозы	Митозы	Сосуды
Глиобластома	$7,31 \pm 0,12$	$21,01 \pm 0,15$	I	1\2	$11,32 \pm 0,24$	$20,64 \pm 0,18$
Контрольная группа	-		-	1\5	$12,15 \pm 0,01$	$9,06 \pm 0,19$

Из таблицы видно, что глиобластомы, контаминированные вирусом простого герпеса отличаются наличием воспалительной реакции, более обширными некрозами в ткани опухолей, достоверно меньшим количеством митозов, большим количеством сосудов. Сравнение средних показателей митозов в глиобластомах, контаминированных ВПГ и контрольной группе на основании t-критерия Стьюдента показало, что они различаются с высокой достоверностью ($P < 0,002$).

Сравнение стандартных отклонений и дисперсии параметрическими методами

показало высокую степень достоверности различий количества сосудов в глиобластомах, контаминированных ВПГ и контрольной группе ($P < 0,01$). Применение χ -критерия Колмогорова-Смирнова показало высокую достоверность различий распределения двух выборок ($P < 0,002$).

Выводы.

1. Морфологическими признаками контаминации опухолей вирусом простого герпеса являются наличие в опухолевых клетках внутриядерных герпетических включений I и II типа, наличие диффузная инфильтрация опухолевой ткани и стенок сосудов лимфоцитами и нейтрофилами, выраженная пролиферация кровеносных сосудов.

2. Контаминация ВПГ оказывает двойственное влияние на морфологические свойства глиобластом. С одной стороны опухоли отличаются выраженным полиморфизмом и меньшим количеством митозов, с другой стороны вирус простого герпеса усиливает пролиферацию кровеносных сосудов, что ускоряет рост опухоли.

Литература

1. Григорьев Д.Г., Черствой Е.Д., Герасимович А.И. Опухоли и опухолеподобные процессы центральной нервной системы. Мн, 2001.

2. Жукова Т.В., Недзьведь М.К., Пучков А.Ф. и др. //Сборник научных трудов к 75 летию НИИ санитарии и гигиены. Мн., 2002. С. 275-277.

3. Земская А.Г. Мультиформные глиобластомы головного мозга. М.,1988.

4. Зуев В.А. Медленные вирусные инфекции человека и животных. М., 1988.

5. Коршунов А.Г., Сычева П.В. // Архив патологии.1995. № 4. С. 30-38.

6. Хоминский Б.С. Гистологическая диагностика опухолей центральной нервной системы. М., 1969.

7. Хмара М.Е., Недзьведь М.К. Патогенетические механизмы и морфогенез герпетической инфекции ЦНС и некоторых нейроэктодермальных опухолей, ассоциированных с вирусом простого герпеса // Материалы съезда невропатологов и нейрохирургов Республики Беларусь / РНМБ. – Мн., 2002. – С 246..

8. Шелег С.В., Недзьведь М.К. // Здравоохранение. 2000. №6. С. 15-17.

9. Шехаби З.А. Морфологические изменения головного мозга при интракраниальных опухолях. Автореф. дис. канд. мед. Наук. Мн., 1991.

10. Burger P., Green S. // Cancer. 1987. P. 1617-1625.

11. Chozick B., Wecker E., Pezullod J.et al. // Neurosurgery.1994. P. 831-838.

12. Jaros E., Perry R., Adam L. et al. // Brit. J. Cancer.1992. Vol.66. P. 373-385.

13. Kleihues P., Burger P., Scheithauer B. Histological Typing of the tumors of the Central Nervous System. Berlin,1993.

14. Levine A., Schmidek H. Molecular Genetics of Nervous System Tumors. New York, 1993.

15. Ochsner F. // Arch. Neurol. Psychiatr, 1981.Vol. 129. № 1. P. 19-30.