

Приведен опыт клинической диагностики и хирургического лечения дискоидного мениска.

Ключевые слова: дискоидный мениск; артроскопия; парциальная резекция.

искоидный мениск - это аномалия развития, при которой мениск имеет дискоидную форму.

История. Впервые латеральный дискоидный мениск был описан Young в 1889г, медиальный - Cave and Staples в 1941г [1,10].

Частота встречаемости дискоидного мениска в популяции составляет 1.2-5%, причем латеральный дискоидный мениск встречается чаще, чем медиальный. Билатеральный дискоидный мениск встречается в 10-20% случаев. В большинстве случаев данная аномалия не диагностируется и остаётся так и нераспознанной [1,3].

На основании различных исследований была выявлена географическая зависимость. Так, частота дискоидных менисков является высокой в Японии (до 17%), низкой в Скандинавских странах и средней в Америке [1, 3, 5].

Патогенез. На основании последних данных, полулунная форма латерального мениска формируется на ранних стадиях эмбриогенеза, при этом мениск гипермобилен, особенно если отсутствует фиксация заднего рога к тиббиальному плато [1,3]. В некоторых случаях латеральный дискоидный мениск фиксируется только сзади менискофemorальной связкой (Wrisberg ligament), соединяющей задний рог латерального мениска и латеральную поверхность медиального мыщелка бедра (рис.1). Wrisberg ligament является очень короткой, поэтому при разгибании коленного сустава мениск тянется связкой в межмыщелковое пространство [1,3]. В результате данного механического воздействия на мениск и формируется в последующем дискоидная форма. При сгибании мениск находится в обычном положении [1,3].

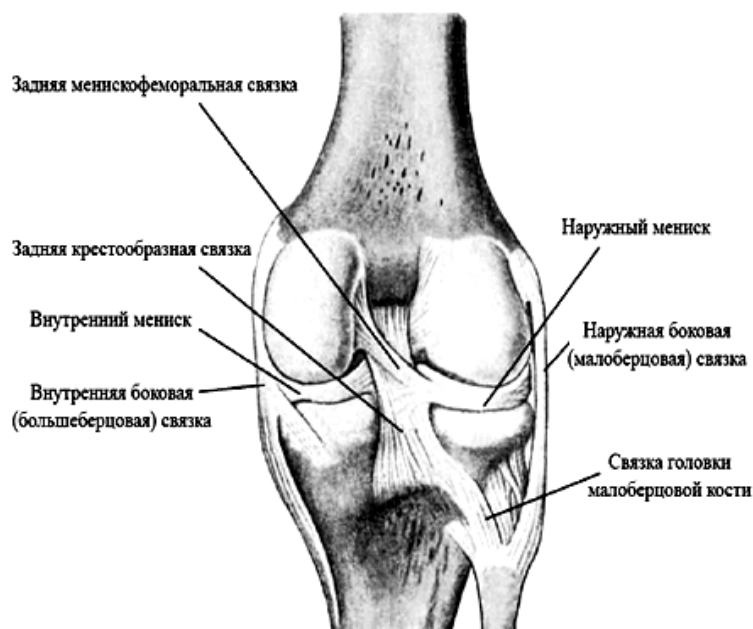

Рис.1 Коленный сустав, поверхность менисков [фронтальная проекция, вид сзади].

Стабильный	Полный/неполный	Да/нет	Да/нет
с дискоидной формой	Wrisberg тип	Да/нет	Да/нет
с нормальной формой	Wrisberg вариант	Да/нет	Да/нет

Схема (по В.П. Воробьёву и Р.Д. Синельникову).

Классификация. В 1948г. Smillie предложил первую классификацию дискоидного латерального мениска, выделив три типа: простой, промежуточный и инфантильный [9].

Более полную классификацию представил Watanabe (рис.2) на основе артроскопических данных и используя элементы классификаций Smillie,s and Kaplan,s [9].

- Полный тип (Type I). Дискоидный мениск полностью покрывает поверхность тибияльного плато, при этом фиксация мениска не изменена. Отсутствует патологическая подвижность мениска в совокупности с разгибанием и сгибанием в коленном суставе.
- Неполный тип (Type II). Дискоидный мениск является очень тонким, особенно в области свободного края и покрывает менее 80% поверхности тибияльного плато.
- Тип Wrisberg Ligament (Type III). Данный тип встречается только у латерального мениска и характеризуется отсутствием фиксации к задней поверхности тибияльного плато и наличием Wrisberg Ligament. Гипермобильность мениска приводит к более выраженным повреждениям и появлению болевого синдрома.

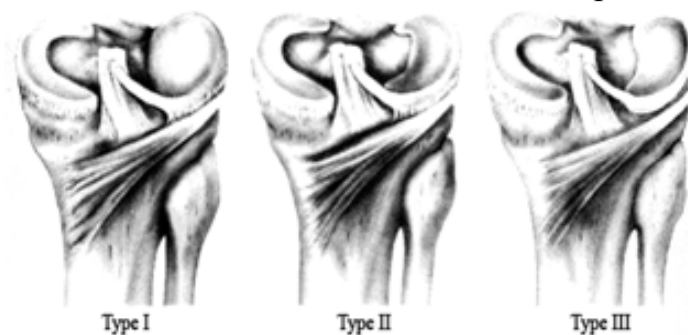


Рис.2 Классификация дискоидного мениска по Watanabe.

В 1993 была представлена классификация Jordan et al.(табл.1) [1,3].

Таблица 1. Классификация дискоидного мениска Jordan et al.

Классификация	Корреляция	Разрыв мениска	Симптоматика
---------------	------------	----------------	--------------

Клинические признаки. Клинически дискоидный мениск type I и II в раннем детстве асимптоматичен. Первые симптомы обычно могут появиться в возрасте 5-14 лет. При этом отсутствуют симптомы выпота, блокады сустава или атрофии бедренных мышц [1,3].

Симптом «щелкающего колена», характерный для дискоидного мениска, может появиться после травматического повреждения мениска. Дальнейшая травматизация мениска приводит к нарастанию болевого синдрома [1, 3, 7].

При типе Wrisberg Ligament гипермобильный мениск, при разгибании в суставе, движется в межмышечковое пространство. Во время сгибания мениск возвращается в нормальное положение [1,3,7]. При переразгибании коленного сустава характерно нарастание болевого синдрома по латеральной стороне сустава. При клиническом исследовании коленного сустава характерным является щелчок в диапазоне последних 10-20 градусов разгибания сустава, в результате медиолатерального смещения мениска [1,3]. Иногда возможно пальпировать дискоидный мениск в проекции суставной щели в положении максимального сгибания коленного сустава. Для типа Wrisberg Ligament характерно наличие болевого синдрома, щёлчка при движении в суставе, блокады коленного сустава, выпота и отёчности мягких тканей [1, 3, 7].

Дифференциальная диагностика должна проводиться между: хронической посттравматической либо врожденной нестабильностью проксимального фибулотибального сустава; хронической нестабильностью надколенника; аномальными движениями подколенных сухожилий; травматической патологией нормальных менисков либо хряща [1,3].

Рентгенологическая диагностика. На сегодняшний момент МРТ считается лучшим методом для диагностики аномалий развития и повреждений мениска. МРТ предпочтительнее КТ, так как лучше визуализирует мягкие ткани, обладает высокой разрешающей способностью и отсутствием лучевой нагрузки [1,2].

При МРТ дискоидного мениска виден характерный сигнал (точнее участок «выпадения» сигнала), распространяющийся до межмышечковой ямки. Дискоидный мениск виден на изображениях в сагиттальной и фронтальной проекциях. На МРТ связка Wrisberg обычно видна в её начале у верхнего края заднего рога. Она может выглядеть как анатомическое образование округлой формы, в виде точки, прилежащей к заднему рогу наружного мениска по задней его поверхности, что не следует принимать за разрыв [1,2,7].

Менискофemorальная связка intimately связана с задней крестообразной связкой (ЗКС), идет от заднего рога наружного мениска к латеральной поверхности медиального мыщелка. Менискофemorальная связка может делиться на две, одна из них проходит спереди, а другая — кзади от ЗКС. Передняя связка (Humphrey) (рис.4) вариабельна по ширине и может достигать 1/3 ширины ЗКС. Задняя связка (Wrisberg) также может быть вариабельна по ширине (рис.3). Обе связки видны как точки с низкой интенсивностью сигнала по обе стороны ЗКС. Эти связки следует отличать от смещённых фрагментов менисков [1,2].

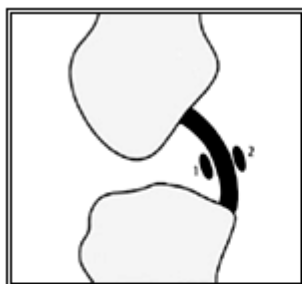


Рис.3 Сагиттальная проекция топографии передней – Humphrey (1) и задней Wrisberg (2) менискофemorальных связок по отношению к задней крестообразной

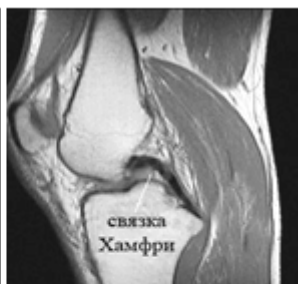

Рис. 4 Связка Хамфри на МРТ.

Диагностическая артроскопия. Сегодня единственной альтернативой МРТ является артроскопия. При артроскопической визуализации для дискоидного мениска характерна необычно широкая его площадь. Если мениск полностью покрывает латеральный мыщелок большеберцовой кости, то он может быть ошибочно принят за суставную поверхность

голении [1,3,4]. Применение артроскопического щупа позволяет отличить мениск от гиалинового хряща, покрывающего большеберцовую кость. В отличие от суставного хряща, при скольжении зонда по поверхности мениска он волнообразно деформируется [3,4,8].

Лечение. Различают три основных метода лечения: консервативное, а также парциальная и тотальная менискэктомия, которые выполняются в основном артроскопически [1,3,8].

Консервативное лечение. Если дискоидный мениск не нарушает функцию сустава и не беспокоит пациента, лечение не требуется. При незначительной симптоматике показаны короткий период иммобилизации, ограничение физической нагрузки и физиотерапевтические процедуры. У пациентов с асимптоматическим течением целесообразно только динамическое наблюдение [1,3,7].

Оперативное лечение – артроскопическая парциальная резекция (Rosenberg, 1987).

Оперативное лечение направлено на частичную резекцию мениска в области его повреждений. Пациентам с типом Wrisberg Ligament выполняется парциальная резекция мениска с дополнительной фиксацией задней части мениска к капсуле сустава для стабильности [1, 4, 8]. Fujikawa et. al. доказал, что частичная резекция приносит более лучшие отдалённые результаты, чем тотальная менискэктомия [4,8]. Исследования показали, что тотальная менискэктомия чаще приводит к дегенеративным изменениям в суставном хряще, тогда как частичная менискэктомия имеет более низкий риск развития данных изменений. Исходя из этого, необходимо по возможности выполнять экономные резекции мениска [1,3,4,8].

Тотальная менискэктомия. Показанием к операции является массивный разрыв паракапсулярной части дискоидного мениска, не подлежащий его шву [4,8].

Материал и методы. Нами изучены ближайшие результаты парциальной серповидной и субтотальной менискэктомии в лечении дискоидного мениска. В основу работы положен анализ клинических наблюдений 327 пациентов с патологией менисков, которым в период с 2005 по 2009 гг. была выполнена артроскопия. Продолжительность наблюдения составила от 3 до 49 месяцев (в среднем 40,9 месяца). Возраст пациентов варьировал от 2 лет 9 месяцев до 70 лет. Средний возраст пациентов составил 18,3 лет.

Среди 327 пациентов с различной патологией менисков, пациенты с диагнозом дискоидный мениск составляли 11 (3,36%) человек. Средний возраст составил 13,09 лет (от 9 до 18 лет). Из них 5 (45,45%) мальчиков и 6 (54,55%) девочек. Дискоидный мениск в 7 (63,64%) случаев был диагностирован в левом коленном суставе и в 4 (36,36%) – в правом, из них 10 (90,9%) латеральный дискоидный мениск и 1 (9,1%) – медиальный. По классификации Watanabe (1974) полный дискоидный мениск составлял 72,73% (8), неполный – 27,27% (3). В 1 (9,1%) случае наблюдался билатеральный дискоидный мениск.

В 63,64% (7) случаев причиной обращения за медицинской помощью был факт травмы коленного сустава, в остальных 36,36% (4) пациенты не отмечали в анамнезе травм, однако указывали на присутствие незначительных болей, звука «щелчка» и чувства дискомфорта в коленном суставе.

Для постановки диагноза пациентам выполнялась МРТ.

Десяти пациентам выполнялась артроскопическая парциальная серповидная менискэктомия и одному – субтотальная его резекция.

Пациента укладывали на операционном столе в положение лежа на спине с согнутой нижней конечностью в коленном суставе под углом 90 градусов для расслабления бедренной мускулатуры и снятия натяжения мышц нижних конечностей. Бедро

фиксировалось в специальной подставке. Артроскопия выполнялась в водной среде (0,9% раствор хлорида натрия).

Использовались стандартные нижние артроскопические доступы.

С помощью выкусывателя и шейвера выполнялась парциальная серповидная резекция мениска, заключающаяся в удалении частей дискоидного мениска до получения полулунной формы мениска. Проводился лаваж полости сустава, накладывались швы на разрезы и асептическая повязка.

Пациенты пользовались костылями в течение 3-4 суток. Дозированная нагрузка оперированной конечности массой тела разрешалась с 5 суток, а полная - через 10-12 дней.

Результаты и обсуждение. Ближайшие результаты парциальной серповидной менискэктомии в лечении дискоидного мениска составили в 90,9% (10) случаев отличные и хорошие и в 9,1% (1) – неудовлетворительные.

Клинический пример. Пациентка К. в возрасте 9 лет обратилась на консультативный приём в Минский городской клинический центр травматологии и ортопедии 6-й ГКБ г. Минска с жалобами на чувство дискомфорта, незначительные боли и щелчка при сгибании в правом коленном суставе. Пациентка была госпитализирована в детское ортопедическое отделение. На основании клинических данных был выставлен диагноз: Латеральный дискоидный мениск правого коленного сустава. Было выполнено МРТ (рис.5), на котором диагноз был подтвержден. Пациентке 20.09.2007г. была выполнена артроскопическая парциальная серповидная менискэктомия (рис. 6,7). Получен отличный клинико-функциональный результат, объём движений в правом коленном суставе 135/ 0/50, болей нет. Срок наблюдения 2 года.

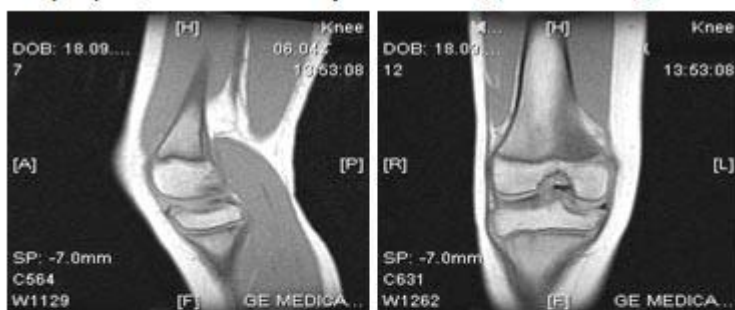

Рис.5 МРТ правого коленного сустава.

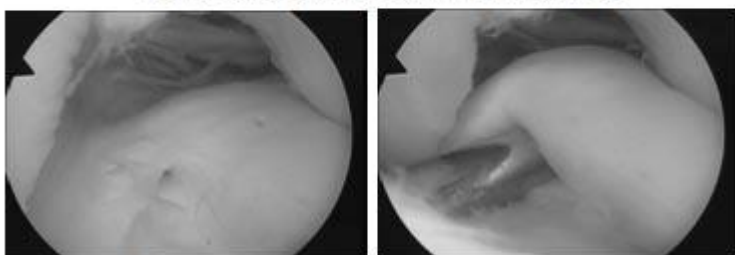


Рис.6. Дискоидный мениск до выполнения парциальной менискэктомии.

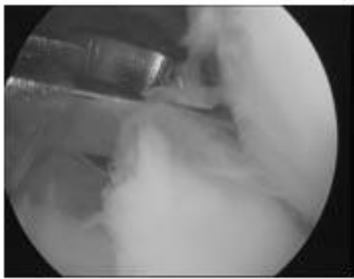


Рис.7. Парциальная серповидная менискэктомия.

Выводы

1. Дискоидный мениск достаточно редкая аномалия развития, требующая дифференцированного подхода.
2. Тактика лечения зависит от клиники дискоидного мениска. Так при незначительной симптоматике необходимо ограничиться консервативными методами лечения. При случайном обнаружении бессимптомного полного или неполного дискоидного мениска лечение не проводится (кроме Wrisberg Ligament тип).
3. В ситуациях, когда необходимо оперативное лечение, предпочтение необходимо отдавать артроскопической парциальной менискэктомии.
4. Собственный опыт хирургического лечения дискоидного мениска показал, что ближайшие результаты парциальной серповидной менискэктомии в 90,9% случаев являются отличными и хорошими.

Литература

1. Травматология и ортопедия: руководство для врачей: в 3-х томах / под ред. Ю. Г. Шапошника. М.: «Медицина», 1997.
2. Arjun, S, Takahashi, S, Tang, Y, Nakane, N, Yonemitsu, H. MR appearance of anomalous insertion of the medial meniscus. A case report. Acta Radiol 1998;39:554–6.
3. Asik, M, Sen, C, Taser, OF, Alturfan et al. Discoid lateral meniscus: diagnosis and results of arthroscopic treatment. Knee Surg Sports Traumatol Arthrosc 2003; 11: 99–104.
4. Chen, ZR. Arthroscopic surgery. Shanghai: Fudan University Press, 2001: 381.
5. Dashefsky, JH. Discoid lateral meniscus in three members of a family. J Bone Joint Surg (Am) 1971; 53:1208.
6. Discason, JM, Del Pizzo, W, Blazina, MF. et al. A series of ten discoid medial menisci. Clin Orthop 1982;168:75.
7. Fahmy, NR, Williams, EA, Noble, J. Meniscal pathology and osteoarthritis of the knee. J Bone Joint Surg (Br). 1983; 65: 24–28.
8. Halashi, KL, Ymaga, H, Ida, K, Miura, T. Arthroscopic meniscectomy for discoid lateral meniscus in children. J Bone Joint Surg Am 1988; 70: 1495–1500.
9. Smillie, IS. Injuries of the Knee Joint. 4 ed. Baltimore: Williams and Norgate, 1970; 39–97.
10. Young, RB, Cleland, J, Mackay, JY. The external semilunar cartilage as a complete disc. Memoirs and Memoranda in Anatomy 179. London: Williams and Norgate, 1889