

Т. Л. Шевела, Ю. С. Смирнова

Сравнительная оценка эффективности перевязочных средств, используемых при послеоперационном ведении ран в полости рта
*УО «Белорусский Государственный Медицинский Университет»,
УЗ «14-я центральная районная поликлиника г. Минска»*

Цель работы - изучение эффективности применения перевязочного средства «Комбиксин» в амбулаторной челюстно-лицевой хирургии. Под наблюдением находилось 35 пациентов. Из них 29% обратившихся для проведения операции сложного удаления третьих моляров, 39% - лечения альвеолита, 9% – для комплексного лечения хронического маргинального периодонтита, 9% – эрозий и язв слизистой оболочки полости рта травматического генеза. Кроме того, под наблюдением были 14% пациентов, обратившихся с целью проведения плановых операций по поводу удаления доброкачественных образований мягких тканей полости рта. «Комбиксин» в амбулаторной челюстно-лицевой хирургии может быть использован как препарат выбора в составе комплексного лечения альвеолита, маргинального периодонтита, а также в качестве защитной повязки после хирургических вмешательств в полости рта.
Ключевые слова: «Комбиксин», перевязочное средство, амбулаторная челюстно-лицевая хирургия.

Проблема эффективного местного лечения ран в полости рта и профилактики осложнений на современном этапе продолжает оставаться одной из наиболее актуальных в хирургической стоматологии и челюстно-лицевой хирургии [2, 5].

Показаниями к применению препарата «Комбиксин» являются раны с гнойным отделяемым, налетом фибрина, грануляциями [3]. Данное средство может быть использовано в амбулаторной челюстно-лицевой хирургии при лечении альвеолита, маргинального периодонтита в качестве защитной повязки после проведения операции сложного удаления зуба и ряда других плановых оперативных вмешательств. Тот факт, что данные заболевания занимают одно из ведущих мест в структуре обращаемости к челюстно-лицевому хирургу на амбулаторном приеме [1], обосновывает актуальность и целесообразность представляемой научно-исследовательской работы.

Цель работы - изучение эффективности применения перевязочного средства «Комбиксин» в амбулаторной челюстно-лицевой хирургии.

Объекты и методы. Под наблюдением на базе стоматологического отделения УЗ «14-й центральной районной поликлиники г. Минска» находилось 50 пациентов, которые были разделены на две группы. В группу 1 входили 35 человек, которым в качестве перевязочного средства использовали «Комбиксин». Из 35 пациентов 10 (29%) обратилось для проведения операции сложного удаления третьих моляров при ретенции или дистопии последнего, 3 (9%) – для комплексного лечения хронического маргинального периодонтита, 3 (9%) – эрозий и язв слизистой оболочки полости рта травматического генеза. Кроме того, под наблюдением были 5 (14%) пациентов, обратившихся в

поликлинику с целью проведения плановых операций по поводу удаления доброкачественных образований мягких тканей полости рта. 14 (39%) пациентов обратилось по поводу лечения альвеолита.

Вторую группу составили 15 человек, которым в качестве перевязочного средства использовалась йодоформная турунда [1, 4]. Данная группа являлась контрольной. При лечении альвеолита проводилась медикаментозная обработка лунки раствором антисептика (0,05% хлоргексидина биглюконата), выполнялся кюретаж. При ежедневных перевязках в лунку вводили перевязочное средство «Комбиксин», а для контрольной группы применяли йодоформную турунду. После проведения операции сложного удаления зуба в тех наблюдениях, когда швы не накладывались, препарат также оставляли в лунке удаленного зуба с последующей его заменой в процессе ежедневных перевязок. При лечении хронического маргинального периодонтита «Комбиксин» использовали после проведения открытого кюретажа в качестве защитной повязки. У пациентов, которым выполнялись плановые операции по поводу удаления доброкачественных образований мягких тканей челюстно-лицевой области повязка из «Комбиксина» использовалась для защиты швов от попадания ротовой жидкости и пищи. Перевязки всех указанных больных осуществлялись ежедневно.

Эффективность лечения и динамика клинической симптоматики оценивали по двум 5-бальным шкалам: субъективной и объективной [2, 3]. По субъективной шкале оценивали динамику самочувствия в процессе лечения оценивал сам пациент (табл. 1). Объективная шкала включала следующие позиции: наличие болевого синдрома (рис. 1), отека (рис. 2), гиперемии (рис. 4), отделяемого из раны (рис. 3). Оценку по объективной шкале оценивал врач. Меньшему количеству баллов соответствовали более выраженные клинические проявления. Оценка проводилась через сутки после начала лечения, а также на 2-й и 3-й день.

Таблица 1. Сравнительная оценка динамики субъективных показателей при использовании «Комбиксина» и йодоформной турунды.

Группы наблюдений	Критерии оценки	Сроки наблюдения		
		1 сутки	2 сутки	3 сутки
ГРУППА 1	Субъективные показатели	3,0	3,9	4,5
ГРУППА 2	Субъективные показатели	4,0	4,9	5,0

Примечание: результаты, приведенные в таблице оценены в баллах.

Результаты. В ходе лечения было установлено, что препарат «Комбиксин» эффективно подавлял раневую инфекцию. Уже через день после начала его использования у больных отмечалось уменьшение клинических проявлений инфекции (уменьшение отека, количества отделяемого, гиперемии). У пациентов с диагнозом альвеолит жалобы на боль в области лунки купировались на 2-е сутки (рис. 1). В этот же срок наблюдения отмечалось уменьшение отека, гиперемии мягких тканей слизистой оболочки десны (рис. 1,2). После операции сложного удаления зуба заживление лунки проходило по сравнению с применением йодоформной турунды без развития выраженного болевого синдрома и местной воспалительной реакции слизистой оболочки. Применение «Комбиксина» после операций на маргинальном периодонте и удалению доброкачественных образований в качестве защитной повязки в первые сутки пациенты отмечали отсутствие боли в области послеоперационной раны, уменьшение отека мягких тканей. Период заживления проходил без осложнений.

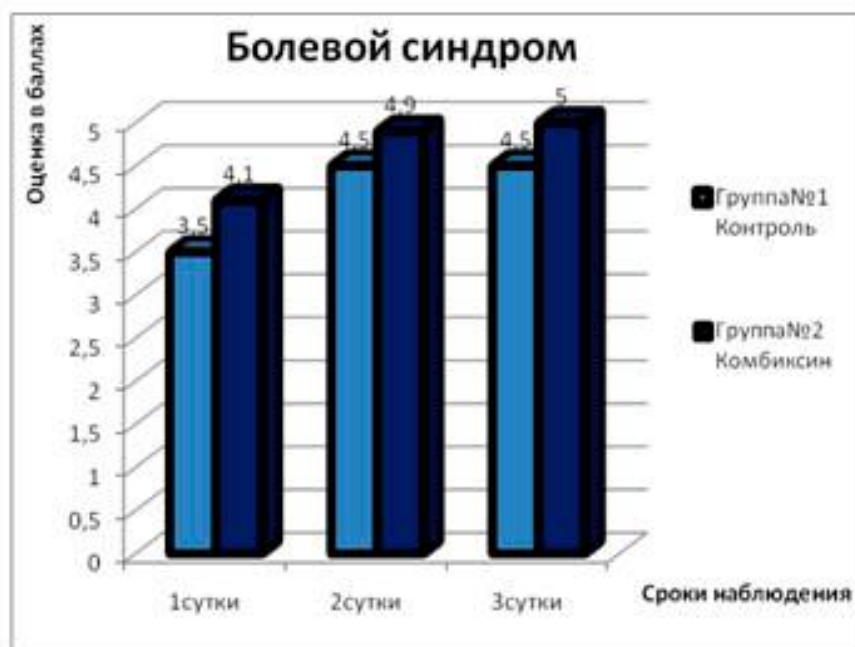


Рисунок 1. Динамика уменьшения болевого синдрома при лечении альвеолита с использованием «Комбиксина» и йодоформной турунды.

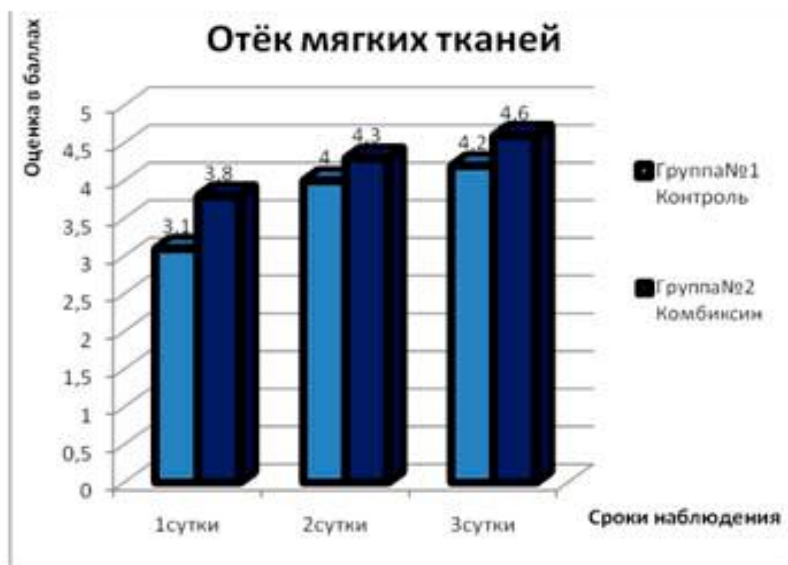


Рисунок 2. Динамика развития отёка мягких тканей при лечении альвеолита с использованием «Комбиксина» и йодоформной турунд

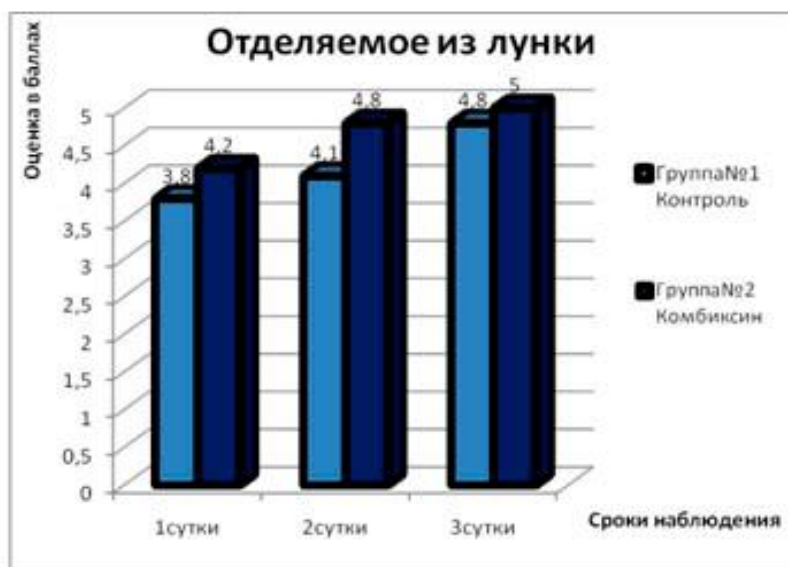


Рисунок 3. Показатели снижения отделяемого из лунки при лечении альвеолита с использованием «Комбиксина» и йодоформной турунды.

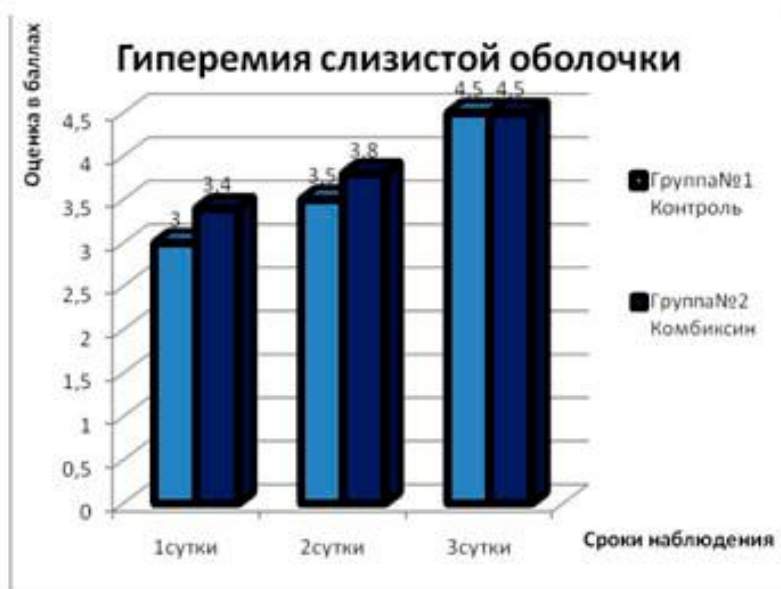


Рисунок 4. Показатели снижения гиперемии слизистой оболочки десны при лечении альвеолита с использованием «Комбинксина» и йодоформной турунды.

Вывод. Использование «Комбинксина» в амбулаторной челюстно-лицевой хирургии может быть использовано как препарат выбора в составе комплексного лечения альвеолита, маргинального периодонтита, а также в качестве защитной повязки после хирургического вмешательства в полости рта.

Литература

1. Афанасьев, А. А. Основы челюстно-лицевой хирургии: учеб. пособие / А. А. Афанасьев. М: Медицинское информационное агентство, 2007. 696 с.
2. Бледнов, А. В. Результаты применения перевязочных средств «Комбиксин» и «Диосепт» в клинике / А. В. Бледнов // Новости хирургии. 2007. Т. 15. № 2. С. 90–97.
3. Бледнов, А. В. Перспективные направления в разработке новых перевязочных средств / А. В. Бледнов // Новости хирургии. 2006. Т. 14. № 1. С. 9–19.
4. Кузин, М. И. Раны и раневая инфекция: руководство для врачей / под ред. М. И Кузина, Б. М. Костюченка. М.: Медицина, 1990. 592 с.
5. Рычагов, Г. Г. Общая хирургия: учеб. пособие / под ред. Г. Г. Рычагова, П. В. Гарелика, Ю. Б. Мартова. Минск: Книжный дом, 2002. 928 с.