

Грибовидный микоз

Белорусский государственный медицинский университет

Объектом настоящего исследования явился грибовидный микоз. Цель – изучить современное состояние проблемы; произвести ретроспективный анализ результатов наблюдения и оценку выживаемости больных. В процессе работы проводились ретроспективный анализ наблюдения больных с грибовидным микозом и оценка их выживаемости с использованием моментного метода Kaplan-Meier. В результате было установлено, что средний возраст больных составляет 59,3 года; медиана выживаемости равна 34,98 месяца; а также замечено, что до поступления в онкодиспансер диагноз был поставлен лишь в одном случае. По окончании работы были сделаны выводы: проблема грибовидного микоза остается все еще плохо изученной; грибовидный микоз труден для первичной и дифференциальной диагностики; заболевание характеризуется агрессивным течением и неблагоприятным прогнозом; стандартные варианты лекарственного лечения не обладают должной эффективностью. Ключевые слова: кожные Т-клеточные лимфомы, грибовидный микоз, синдром Сезари.

Проблема грибовидного микоза (МГ), несмотря на редкость этой патологии, до настоящего времени остается серьезной проблемой в современной онкологии не только у нас в республике, но и в мире. Это можно объяснить хотя бы тем, что до настоящего времени не существует общепринятых эффективных схем терапии и лабораторных критериев, позволяющих четко определить дозы, сроки или эффективные комбинации препаратов. Причем прогноз для ряда форм МГ остается крайне неблагоприятным. В связи с этим целью настоящего исследования стало: изучить современное состояние проблемы и произвести ретроспективный анализ результатов наблюдения и оценку выживаемости больных.

Лимфомы кожи являются гетерогенной группой неопластических заболеваний, обусловленных пролиферацией клона лимфоцитов в коже. Они цитоморфологически сопоставимы с лимфомами других локализаций, например, желудочно-кишечного тракта или лимфоузлов. По причине наличия особенностей поражения кожи, проявляющихся клинически и гистологически, существуют особые классификации этих патологий [5].

Выделяют Т-клеточные и В-клеточные лимфомы кожи. Целесообразность их разделения обусловлена как особенностью клинической картины, так и принципиальным различием прогноза заболевания. Если сравнивать грубо, то кожные Т-клеточные лимфомы (КТКЛ) по клинике и прогнозу отличаются более тяжелым течением, чем кожные В-клеточные лимфомы (КВКЛ) [16]. К КТКЛ относят МГ/синдром Сезари (СС), анапластическую большеклеточную лимфому (CD 30+) и периферическую Т-клеточную лимфому (CD 30-). КТКЛ суммарно составляют 80% всех кожных лимфом. А вместе с КВКЛ они занимают второе место среди экстранодулярных неходжскинских лимфом. Большинство КТКЛ приходится на МГ и его лейкемический вариант – СС [8]. Доля МГ среди всех лимфом составляет 2 – 5% [12].

Распространенность грибovidного микоза выросла за период с 1973 г. по 1984 г. с 0,2 до 0,4 случаев на 100 000 населения в год (средняя частота за период с 1973 по 1992 годы составила 0,36 на 100 000 человек в год), что может быть связано с успехами в диагностике. Возрастная медиана для болезни Алибера составляет 55 – 60 лет. Хотя патология может наблюдаться и в молодом возрасте. Частота встречаемости и смертность выше среди мужского населения [8, 13, 15].

Этиология и патогенетические механизмы МГ до сих пор не ясны. До настоящего времени не известны побудительные мотивы неконтролируемой Т-клеточной пролиферации. Предположение о том, что за развитие болезни отвечает эпидермальна́я колонизация *St. aureus*, не подтвердилось [10]. Ряд авторов выдвигает предположения о роли вирусов HTLV-1, 5 [2, 9, 14]. Однако эпидемиологические данные не подтверждают влияние ни HTLV-1, ни HTLV-2 на этиологию болезни Алибера [7]. Также в виде причины МГ выдвигаются хромосомные нарушения и патология синтеза теломеразы [8]. Одной из актуальных теорий является теория нарушений в системе цитокинов [6]. Дискутируется и роль наследственности – выявлена повышенная частота HLA-антигенов Aw31 и Aw32 [14]. К факторам риска МГ относят постоянный и длительный контакт с продуктами переработки нефти, тяжелыми металлами и органическими растворителями [14]. Такое большое количество теорий еще раз убеждают нас в отсутствии знаний об этиологии болезни Алибера.

Патогенетические механизмы МГ можно представить следующим образом.

- Механизм эпидермотропизма при грибovidном микозе носит мультифакториальный характер и связан с продукцией целого ряда веществ как самими Т-лимфоцитами (представляющими собой Т-хелперы с антигенами CD 2, CD3, CD 4, CD 5, CD 7, CD 25 (рецептор ИЛ-2), CD 71 (рецептор трансферрина) [15]), так и кератиноцитами кожи [8].

- Иммунологические нарушения при грибovidном микозе обусловлены тем, что вовлеченные в процесс Т-хелперы продуцируют ИЛ-4, ИЛ-5, ИЛ-6 и ИЛ-10 [11].

- Так же для болезни Алибера характерно снижение цитотоксичности, НК-и лимфокин-зависимой киллерной клеточной активности, относительная лимфопения, эозинофилия, снижение кожной гиперчувствительности, увеличение уровня Ig E и Ig A [8].

- Ряд авторов указывает на вариабельность показателей иммунного статуса и на отсутствие признаков, имеющих безусловное диагностическое значение [2].

Существуют различные классификации МГ. Исходно в болезни Алибера различали и продолжают выделять 3 формы: типичную (трехстадийную), эритродермическую и обезглавленную [2, 13]. В развитии типичной формы выделяют эритематозную, бляшечную и опухолевую стадии.

Также существует TNM-классификация КТКЛ (UICC, 1993), выделяющая 7 стадий [12, 16]:

IA Пятна и бляшки на коже, захватывающие менее 10 % поверхности тела.

IB Пятна и бляшки на коже, захватывающие > 10 % всей поверхности тела.

IIA Кожные пятна и бляшки вместе с пальпируемыми лимфатическими узлами.

IIB Опухоли кожи с пальпируемыми лимфатическими узлами или без них.

III Генерализованная эритродермия с пальпируемыми лимфатическими узлами или без них.

IVА Кожное заболевание с поражением лимфатических узлов, определяемым гистологически.

IVВ Висцеральное поражение с вовлечением лимфатических узлов или без него.

И. А. Ламоткин выделил 6 типов клинического течения МГ: классический тип Алибера; пятнисто-инфильтративный; пойкилодермический; эритродермический; МГ, ассоциированный с фолликулярным муцинозом и опухоль d'emblee [3].

У пациентов с классическим типом Алибера заболевание начинается со стойких шелушащихся пятен. Со временем они уплотняются и становятся бляшками. Постепенно образуются опухолевидные образования, которые в дальнейшем изъязвляются. Поражение висцеральных органов появляется поздно. Средняя выживаемость составляет 10 лет.

Пятнисто-инфильтративная форма начинается с одного или нескольких четко очерченных синюшных пятен, локализующихся, как правило, на туловище. В течение 5-15 лет в очагах поражения формируется инфильтрат. Генерализация опухолевого процесса отмечается через 30-35 лет.

При пойкилодермическом поражении на участках тела, подвергающихся трению, вначале появляются крупные, бледно-розовые, с нечеткими контурами, сухие, незначительно шелушащиеся пятна. Они располагаются на участках тела, подвергающихся трению. В длительно существующих очагах возникает лихенификация. Далее в окраске начинает доминировать синюшно-бурый цвет, а поверхность кожи приобретает шероховатость или умеренное шелушение. В дальнейшем кожа становится дряблой, легко собирается в складку (дермальный характер атрофии), формируются мелкие венэктазии, усиливается бурый оттенок в окраске, возникает сетчатая гипер- и гипопигментация. В очагах на волосистых частях тела выпадают волосы. Данные пойкилодермические изменения кожи развиваются через 7-17 лет. В этот же период появляются мелкие опухолевидные образования и ограниченные инфильтраты, которые на 30-35 году болезни подвергаются некрозу. Поражение висцеральных органов отмечается на 3-4 десятилетия существования опухолевого процесса.

Для эритродермической формы характерно диффузное покраснение всего кожного покрова. Гиперемия сочетается с инфильтрацией, отечностью и шелушением кожи. При выраженной инфильтрации кожного покрова у ряда больных отмечается искажение черт лица в виде утолщения и складчатости кожи («львиное лицо»). Цвет кожного покрова синюшно-красный или буровато-красный. Покраснение кожи имеет, как правило, диффузный однородный характер. Выявляются ладонно-подошвенный кератоз и дистрофия ногтей. Волосы на волосистой части головы, в подмышечных складках и на лобке редуют. Зуд кожи выражен в различной степени, обычно сильный. Отмечается отек нижних конечностей, особенно в области голеностопных суставов, который обусловлен эритродермией. Средняя продолжительность жизни составляет 19 лет от момента появления первых признаков.

Грибовидный микоз, ассоциированный с фолликулярным муцинозом, развивается из фолликулярных узелков ярко-розового или восковидного цвета. В дальнейшем узелки образуют бляшки с резкими границами и шелушением на их поверхности. Патологический кожный процесс быстро принимает распространенный характер, а бляшки трансформируются в изъязвляющиеся плоские или полушаровидные узлы.

Опухоль развивается сразу с появления одной или нескольких опухолей, которые, быстро разрастаясь, могут достигать 15-20 см в наибольшем измерении. Через 0,5 года от начала болезни выявляется уже распад тканей в очаге поражения с образованием язв, окруженным плотным опухолевым валом. При гистологическом исследовании отмечают массивную инфильтрацию всех слоев кожи вплоть до жировой клетчатки лимфоидными клетками небольших размеров (малыми лимфоцитами и пролимфоцитами), большинство из которых имеют ядра неправильной формы. Это заболевание относится к лимфомам кожи с быстрой опухолевой прогрессией, и больные умирают через 2-2,5 года от начала появления первых клинических признаков.

В последние годы отмечается некоторый прогресс в лечении грибовидного микоза. Однако, как уже говорилось выше, до сих пор не существует общепринятых схем терапии, лабораторных критериев, позволяющих четко определить дозы, сроки или эффективные комбинации препаратов. Сравнительный анализ терапевтических возможностей различных методов лечения МГ позволил американской медицинской ассоциации рекомендовать следующую тактику ведения больных болезнью Алибера. На ранних стадиях лимфопролиферативного процесса показаны наружное применение кортикостероидов (локоид, полькортолон, фторокорт, целестодерм-в, флуцинар, элоком, адвантан, кутивейт, дермовейт), ПУВА-терапия, локально наносимые цитостатики, радиотерапия быстрыми электронами и мягколучевая рентгенотерапия. При прогрессировании МГ используется системная терапия в виде комбинации ПУВА-терапии с ретиноидами или рекомбинантным А-интерфероном. При эритродермической форме МГ рекомендован экстракорпоральный фотофорез в сочетании с А-интерфероном или ретиноидами [2].

Материал и методы

-Ретроспективный анализ результатов наблюдения больных с МГ.

- Период наблюдения: 10/1998 – 11/2005.

- Всего больных – 9.

- Мужчин – 3; женщин – 6.

- Все больные первично обследованы в ГКВД.

- Диагноз устанавливался при помощи инцизионной биопсии кожи.

- Оценка выживаемости больных проводилась с использованием моментного метода Kaplan-Meir [1].

- Всего проведен 41 курс полихимиотерапии 7 больным с использованием схем САV и CV.

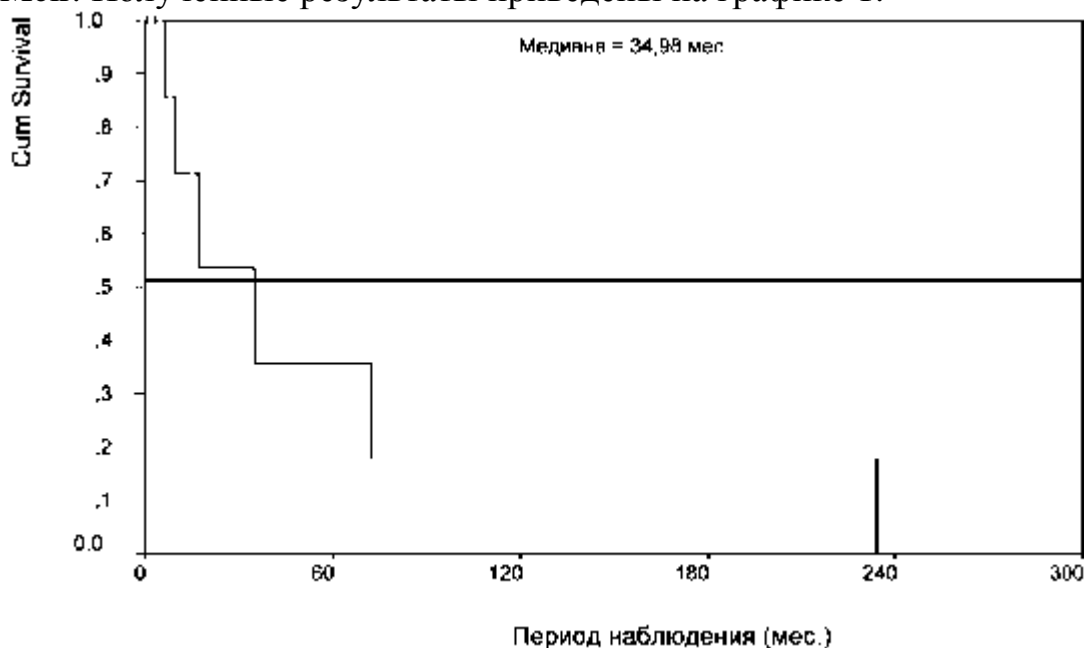
Результаты и обсуждение

Результаты проведенных клинических исследований сведены в таблицу 1.

Больной	пол	возраст	Длит. жизни	Статус	Локализация очагов опухоли	Поражение ЛУ	Количество курсов ПХТ
В.Ч.К.	м	71,87	9,21	Умер	Шея, лицо, конечности	Подчелюстные	2
Г.А.В.	ж	81,31	0,43	Жив	Левая стопа	–	0
Д.И.Н.	ж	41,75	17,16	Умерла	Тотальное поражение	Подмышечные справа	8
К.Н.Я.	ж	67,27	34,98	Умер	Левое плечо	–	6
Р.А.А.	м	52,30	16,21	Жив	Спина	Подвздошные и парааортальные	6
Х.Т.В.	ж	43,70	6,31	Умерла	Тотальное поражение	Подмышечные и надключичные	4
Г.Г.А.	м	60,14	233,88	Умер	Грудная клетка	–	0
С.О.А.	ж	57,36	3,25	Жив	Лицо	–	3
К.Г.Г.	ж	57,82	72,33	Умерла	Грудная клетка	–	12

Как видно из таблицы средний возраст пациентов в нашем исследовании составил 59,3 года (41,8 – 81,3), что согласуется с литературными данными [8]. Локализация МГ на теле самая разнообразная: левая стопа, грудная клетка, спина, шея, лицо, вплоть до тотального поражения. Лимфатические узлы поражались у четверых больных. Количество курсов ПХТ у различных пациентов разное и колеблется от 0 до 12. Отсутствие ПХТ у двоих больных обусловлено тяжелой сопутствующей патологией или элементарной нехваткой времени для проведения курса.

Для оценки выживаемости больных был использован моментный метод Kaplan-Meier. Полученные результаты приведены на графике 1.



Из графика видно, что медиана времени жизни составила 34,98 мес. (SE 14.28; 95%CI 6.99 – 62.97). Выживаемость по годам составила: 1 год – 71,4%; 2 год – 53,6%; 3 год – 35,7%; 5 год – 35,7%. На первый взгляд наши данные не соответствуют литературным [3]. Но если учесть, что практически все наши пациенты попадали к нам на поздних стадиях развития процесса, и диагноз ставился только в Минском городском клиническом онкологическом диспансере (а мы считали выживаемость с момента официальной постановки диагноза), то наши данные совпадают с результатами других исследователей [3].

Выводы

1. Грибовидный микоз труден для первичной и дифференциальной диагностики, что доказывает и поздняя обращаемость пациентов в онкодиспансер в нашем исследовании.
2. Заболевание характеризуется агрессивным течением и неблагоприятным прогнозом.
3. Стандартные варианты лекарственного лечения не обладают должной эффективностью.

Литература

1. Гланц, С. Медико-биологическая статистика // Москва, 1999, С. 372 – 385.
2. Короткий, М. В., Уджуху, М. В. Современные взгляды на этиопатогенез грибовидного микоза и схемы его лечения // Лечащий врач, № 7, 2004.
3. Ламоткин, И. А. Типы клинического течения грибовидного микоза // Международный медицинский журнал, № 5, 2001.
4. Мороз, И. Н., Мальковец, М. В., Калинина, Т. В., Мороз, В. А. Методика вычисления и анализ демографических показателей. Учебно-методическое пособие // Минск, БГМУ, 2002, С. 1 – 30.
5. Burg, G., Dummer, R., Herl, H. Classification of cutaneous lymphoma // Derm Clinics, Vol. 12, P. 213 – 217.
6. Dalloul, A., Laroche, L., Bagot, M. et al. Interleukin-7 is a growth factor for Sezary lymphoma cells // J Clin Invest, 1992, Vol. 90, P. 1054 – 1060.
7. Demierre, M., Halachmi, S. Mycosis fungoides in the work place // Clin Occup Environ Med, 2001.
8. Foss, M. F., Demierre, M. Cutaneous T-cell lymphoma // Malignant lymphomas. BC Decker Inc, Hamilton, London, 2002, P. 259 – 275.
9. Hall, W., Liu, C., Schneewind, O. et al. Deleted HTLV-1 provirus in blood and cutaneous lesions of patients with mycosis fungoides // Science, 1991, Vol. 253, P. 317 – 320.
10. Jackow, C. M., Cather, J. C., Hearne, V. et al. Association of erythrodermic cutaneous T-cell lymphoma, superantigenpositive St. aureus and oligoclonal T-cell receptor V-beta gene expression // Blood, 1997, Vol. 89, P. 32 – 40.
11. Rook, A. H., Heald, P. The immunopathogenesis of cutaneous T-cell lymphoma // Hematol Oncol Clin North Am, 1995, Vol. 9, P. 997 – 1010.
12. www.aorta.ru Лейкемические и лимфоматозные инфильтраты кожи.
13. www.in-med.ru Микоз грибовидный.
14. www.med74.ru Микоз грибовидный.
15. www.obi.img.ras.ru Грибовидный микоз.
16. www.rusmedserv.com Dummer R. Руководство немецкого общества онкологов и немецкого дерматологического общества.