

## **Ортопедо-хирургическое лечение вторичных деформаций верхней челюсти в сформированном прикусе после сквозных расщелин губы и неба**

В статье представлены результаты ортопедо-хирургического лечения деформаций верхней челюсти у пациентов после врожденных расщелин губы и неба.

Ключевые слова: деформация верхней челюсти, расщелина губы и неба.

Принцип комплексного лечения пациентов с врожденными расщелинами губы и неба, проводимого в специализированных центрах, при участии хирургов, анестезиологов, педиатров, ортодонтотв, психоневрологов и других специалистов позволяет добиться удовлетворительных результатов лечения детей с данной патологией [8]. В связи с изменениями социально-экономических условий проблема медицинской реабилитации таких пациентов значительно обострилась, так как больные с такой патологией не всегда имеют возможность получать специализированную помощь в полном объеме и в положенное время, несмотря на проводимые мероприятия, у пациентов с указанной патологией выявляются тяжелые морфологические и функциональные нарушения, лечение которых довольно сложное и длительное [2, 3, 4,5].

Не меньшую проблему представляет лечение вторичных деформаций верхней челюсти в сформированном прикусе у пациентов имевших ранее сквозные расщелины губы и неба, при которых морфологические и функциональные нарушения имеют большую выраженность. На верхней челюсти при такой патологии отсутствует костная основа небного шва и альвеолярного отростка, которая могла бы удерживать фрагменты верхней челюсти после ортодонтического лечения, а рубцовая ткань после уранопластики создает настолько сильное напряжение в тканях, что съемные аппараты чаще бывают неэффективны, быстро приходят в негодность и развивается рецидив деформации, что удлиняет общие сроки лечения [4, 8]. Средняя продолжительность активного ортодонтического лечения при врожденной односторонней сквозной расщелине губы, альвеолярного отростка и неба составляет в среднем 38,6 мес., при двухсторонней- 47,1 мес [6]. В связи с большой длительностью лечения больные часто теряют терпение и отказываются от его продолжения или лечение проводится с большими перерывами [2]. К моменту полового созревания вторичные зубочелюстные деформации и обусловленные ими функциональные нарушения приобретают стабильное состояние, что существенно затрудняет проводимое лечение [8].

Наиболее перспективным и распространенным в настоящее время является комплексный метод лечения деформаций верхней челюсти у подростков и взрослых пациентов после перенесенных в детстве хейло- и уранопластики. Метод включает создание условий для более быстрой перестройки костной ткани (компактостеотомия или остеотомия), аппаратурное ортодонтическое лечение, оптимизацию условий оппозиции костной ткани в ретенционном периоде, протетические мероприятия по показаниям [6, 8, 10, 12]. У подростков

и взрослых после имевших ранее врожденных сквозных расщелин губы и неба превалируют трансверсальные деформации, поэтому в план лечения необходимо включать и верхнечелюстное расширение, после обязательной хирургической подготовки [8].

Компактостеотомию или остеотомию при этом проводят в местах наибольшей выраженности деформации и повышенной резистентности костной ткани ортодонтическому лечению [7, 9, 10, 11].

Мнения по вопросу топографии мест наносимой хирургической травмы и ее объеме при расширении верхней челюсти до сих пор являются дискуссионными.

Так R.A.Bays, N.J.Vets, M.A.Porgel предлагают проводить остеотомию верхней челюсти с вестибулярной и небной поверхностями альвеолярного отростка в области скулоальвеолярного контрофорса и небного шва с последующим применением ортодонтической аппаратуры [9, 10, 13].

A.S. Glassman. предлагает выполнять только кортикотомию альвеолярного отростка верхней челюсти с вестибулярной поверхности [11].

Susami T. при лечении деформации верхней челюсти у взрослых пациентов с последствиями хейло- и уранопластики ограничивается двухсторонней кортикотомией у основания альвеолярного отростка верхней челюсти с последующим быстрым верхнечелюстным расширением [14].

М.С. Шварцман и Ф.Я. Хорошилкина предлагают проводить компактостеотомию с вестибулярной и небной поверхностями альвеолярного отростка перед ортодонтическим лечением сужения зубоальвеолярной дуги верхней челюсти у пациентов с расщелиной губы, альвеолярного отростка и неба [6].

В.А.Козлов, проводя компактостеотомию верхней челюсти, предлагает ограничиться компактостеотомией только со стороны преддверия полости рта, с обязательной кортикотомией скулоальвеолярного гребня, объясняя это тем, что у пациентов на стороне расщелины имеется костный дефект неба и альвеолярного отростка, который ослабляет сопротивление кости боковому действию ортодонтических аппаратов [4].

Комплексное ортопедо-хирургическое лечение вторичных деформаций верхней челюсти нами было проведено 51 больному в возрасте 16-25 лет. Всем этим пациентам в детском возрасте были проведены хирургические операции по поводу устранения врожденных расщелин губы и неба. Ни одному, из леченных нами пациентов ранее не была проведена костная пластика дефекта альвеолярного отростка (табл.1).

Таблица

1

Распределение пациентов по возрасту и виду врожденной сквозной расщелины губы и неба

Вид расщелины	Возраст	
	16 – 20 лет	20-30 лет
После односторонней сквозной расщелины губы и неба	n 24	n 7
После двусторонней сквозной расщелины губы и неба	n 15	n 5

Основным видом деформации было двустороннее или одностороннее, симметричное или асимметричное сужение зубоальвеолярной дуги верхней челюсти, клинически проявляющееся двухсторонним или односторонним перекрестным прикусом.

Всем пациентам перед активным ортодонтическим лечением выполнялась компактостеотомия. По локализации мест проведения компактостеотомии все пациенты были разделены на две группы (таблица 2). У пациентов первой группы (22 человека) была проведена компактостеотомия с вестибулярной поверхности альвеолярного отростка и в области скулоальвеолярного гребня, у пациентов второй группы (29 человека) компактостеотомия проводилась с вестибулярной и небной поверхностями альвеолярного отростка. Во всех случаях выполнялась решетчатая компактостеотомия по А.Т.Титовой. При одностороннем сужении зубоальвеолярной дуги компактостеотомия проводилась только на стороне сужения, при двустороннем – на обеих сторонах верхней челюсти.

Таблица

2

Распределение пациентов по виду выполняемой им компактостеотомии

Компактостеотомия			
Компактостеотомия с вестибулярной поверхностью альвеолярного отростка)		Компактостеотомия двусторонняя (с вестибулярной и небной поверхностями альвеолярного отростка и неба)	
Группа 1		Группа 2	
Односторонняя сквозная расщелина губы, альвеолярного отростка и неба	Двусторонняя сквозная расщелина губы, альвеолярного отростка и неба	Односторонняя сквозная расщелина губы, альвеолярного отростка и неба	Двусторонняя сквозная расщелина губы, альвеолярного отростка и неба
<b>14</b>	<b>8</b>	<b>17</b>	<b>12</b>

Через 10-14 дней после компактостеотомии, на верхней челюсти фиксировали расширяющий ортодонтический аппарат, состоящий из винта «Нугах» фирмы «Dentaurum» с припаянными к нему ортодонтическими коронками на 16, 26, 14, 24 зубы.

Для снятия блока нижней челюсти изготавливали ортодонтическую пластинку на нижнюю челюсть с окклюзионными накладками в области жевательных зубов. При одностороннем сужении зубоальвеолярной дуги верхней челюсти и необходимости разобщения зубов верхней и нижней челюстей в конструкцию аппарата вводили цельнолитую окклюзионную накладку с язычным пелотом (рис.1,2).



Рис.1. Аппарат для ускоренного верхнечелюстного расширения с окклюзионной накладкой и язычным пелотом.

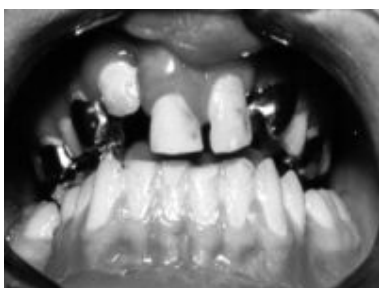

Рис.2. Аппарат для ускоренного верхнечелюстного расширения с окклюзионной накладкой и язычным пелотом зафиксирован в полости рта

Применяли методику ускоренного верхнечелюстного расширения, при которой дистракцию начинали после наложения и фиксации ортодонтического аппарата, аппарат активировали первые 10 дней утром и вечером на одну четверть оборота, а затем 1 раз в день на четверть оборота до достижения необходимого расширения.

Для наглядности приводим клинический пример. Пациент 3.,17 лет, обратился в клинику кафедры ортопедической стоматологии БГМУ с целью протезирования. Диагноз: состояние после хейло- и уранопластики по поводу врожденной сквозной расщелины губы, альвеолярного отростка и неба, мезиальный,перекрестный прикус (рис.3-5 )



Рис.3. Прикус пациента до лечения

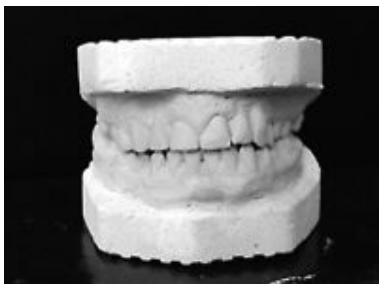
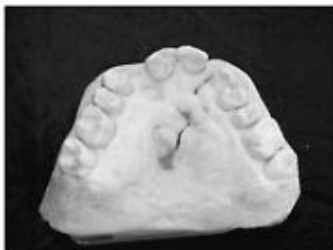
Рис.4. Прикус пациента 3. после проведенного ортопедо-хирургического лечения.



а)



б)



в)

Рис.5 Модели верхней челюсти пациента 3., 17 лет  
 а) до лечения,  
 б) после расширения верхней челюсти,  
 в) после комплексного ортопедо-хирургического лечения

Была проведена компактоosteотомия альвеолярного отростка верхней челюсти с вестибулярной поверхности по А.Т.Титовой в области 14,15,16,23,24,25 и 26 зубов и в области скулоальвеолярного гребня правой и левой сторон верхней челюсти, через 12 дней после операции был зафиксирован расширяющий ортодонтический аппарат и проведено зубоальвеолярное расширение. Длительность расширения верхней челюсти составила 37 дней. Величина расширения в области вторых премоляров составила 12 мм. После снятия расширяющего ортодонтического аппарата амплитуда подвижности 15 и 25 зубов составила 1,6 мм. Подвижность зубов исчезла через 7 недель от начала ретенционного периода ортодонтического лечения. После чего были изготовлены корневые культевые штифтовые вкладки на 11,21,14,15,23 и 24 зубы с дальнейшим изготовлением мостовидного металлокерамического протеза (рис.6).

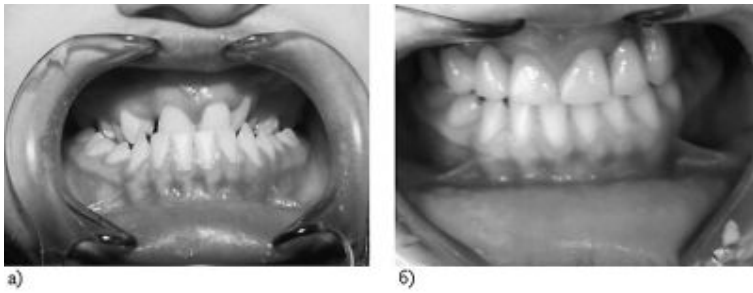


Рис.6. Состояние полости рта пациента 3.,17 лет  
 а) до лечения, б) после комплексного ортопедо-хирургического лечения

Подвижность зубов после проведенного ортодонтического лечения оценивали прибором, сконструированным Л.С.Величко, Н.А. Пучко и Ю.Н. Кругликом (удостоверение на рационализаторское предложение № 420, выданное МГМИ)[1]. В качестве ретенционного аппарата использовали ортодонтическую пластинку на верхнюю челюсть с кламмерами Адамса на 16, 26 зубы. При необходимости лечение продолжали с применением ортодонтических пластинок, эджуайс – техники или дуг Энгля. После ортодонтического лечения у всех больных проводили дентальное протезирование, которое начинали после исчезновения подвижности перемещаемых зубов.

У пациентов первой и второй групп удалось достичь необходимого расширения в среднем за 45 дней, длительность лечения зависела от выраженности деформации. Средняя величина расширения в области 14 и 24 зубов в обеих группах составила 9 мм. Однако, подвижность зубов у пациентов второй группы наблюдалась в среднем 12 недель ( $12,20 \pm 1,37$ ) после активного ортодонтического лечения, в то время как у пациентов первой группы – в среднем 8 недель ( $8,00 \pm 0,95$ ). Сохранение подвижности зубов у пациентов второй группы на протяжении длительного промежутка времени мы объясняем большим объемом травмы биологически неполноценной кости, в которой нарушены процессы перестройки костной ткани и репаративного остеогенеза [11].

Полученные результаты показывают целесообразность проведения компактостеотомии только с вестибулярной поверхности альвеолярного отростка при ортопедо-хирургическом лечении деформаций верхней челюсти у пациентов в сформированном прикусе после врожденных сквозных расщелин губы, альвеолярного отростка и неба. При этом достигаются оптимальные результаты лечения и исключается травмирование рубцовоизмененной слизистой оболочки неба, а сроки восстановления костной ткани и продолжительность лечения сокращаются.

Отдаленные наблюдения сроком до 2 лет показывают, что данный подход к лечению обеспечивает долговременный функциональный и эстетический результат.

#### Литература

1. Величко Л.С. Теоретическое и патогенетическое обоснование методов ортопедического лечения заболеваний пародонта: Автореф. дис. ...докт.мед.наук. - М.,1979.- 23с.
2. Зернов А.В, Лавриков В.Г., Чумаков А.Н. Устранение зубочелюстных деформаций у детей, перенесших уранопластику, брекет-техникой // Ученые

института практическому здравоохранению. – Том.1. (медико-биологические проблемы). – С.24.

3. Зернов А.В. Ортодонтическое лечение зубо-челюстных аномалий и деформаций у больных с расщелинами губы, альвеолярного отростка и неба в период сменного и постоянного прикуса: Автореф. дис. ...канд.мед.наук. - Тверь, 1997. – 15 с.

4. Лечение аномалий челюстно-лицевой области / В.А.Козлов, В.И.Знаменский, Г.А.Котов и др.// Ташкент: Медицина, 1982. – С.68-72.

5. Система реабилитации детей с врожденной патологией лица и челюстей в Республике Беларусь / Э.М.Мельниченко, И.В.Токаревич, Н.Ф.Адашик, С.В.Кузнецова, А.П.Чуянов, С.С.Стельмашенок // Здравоохранение. – 1999. - № 2. – С.54-55.

6. Хорошилкина Ф.Я Руководство по ортодонтии. - М., 1999.

7. Alpern M.C., Yurosko J.J. Rapid palatal expansion in adults with and without surgery // Angle. Orthod. – 1987. – Bd.57. – S.245-263.

8. Anastassov G.E., Joos U. Comprehensive management of cleft lip and palate deformities // J. Oral. Maxillofac. Surg. - 2001. – Bd.59, N.9. - S.1062-1077

9. Bays R.A., Greco J.M. Surgically assisted rapid palatal expansion. An outpatient technique with long-term stability // J. Oral. Maxillofac. Surg. – 1992. – Bd. 50. – S.110-113.

10. Betts N.J., Vanarsdall R.L., Barber H.D., Higgins-Barber K., Fonseca R.J. Diagnosis and treatment of transverse maxillary deficiency // Int. J. Adult. Orthodon. Orthognath. Surg. – 1995. – Bd. 10. – S. 75-96.

11. Glassman A.S., Nahigian S.J., Medway J.M. Conservative surgical orthodontic rapid palatal expansion: Sixteen cases. //Am. J. Orthod. – 1984. – Bd. 66. – S.207-213.

12. Ishikawa H, Nakamura S, Misaki K, Kudoh M, Fukuda H, Yoshida S. Scar tissue distribution on palates and its relation to maxillary dental arch form // Cleft Palate Craniofac J. 1998. – Bd.35(4). – S.314 –315.

13. Pogrel M.A., Kaban LG, Varoervik K., Baumrind S. Surgically assisted rapid maxillary expansion in adults // Int. Adult. Orthognath. Orthognath. Surg. – 1992. – Bd.7. – S.37-41.

14. Susami T., Kuroda T., Amagasa T. Orthodontic treatment of a cleft palate patient with surgically assisted rapid maxillary expansion // Cleft. Palate Craniofac. J. – 1996. – Bd.33, N 5. – S.445-449.