

А.В. Ицук

Фотодинамическая терапия: история развития метода и его практическое применение в лечении гнойных ран и трофических язв нижних конечностей

Брестская областная больница

Среди важнейших проблем хирургии лечение гнойных ран и трофических язв занимает особое место.

В течение последнего десятилетия в решении этой проблемы достигнуты определенные успехи, как в теоретическом, так и в практическом плане. Предложено много средств и методов, ускоряющих репаративно-регенераторные процессы в ранах и язвах, предотвращающих их вторичное инфицирование, ускоряющих подготовку ран или язв к кожной пластике. Однако, при широкой апробации этих методов большинство из них оказались малоэффективными, и поэтому проблема в целом остается еще далекой от своего разрешения. В последнее время значительный интерес и перспективы в лечении гнойных ран и трофических язв представляет использование метода фотодинамической терапии.

Фотодинамическая терапия представляет собой сравнительно новый метод лечения, основанный на применении лекарственных препаратов – фотосенсибилизаторов (веществ, чувствительных к свету) и низкоинтенсивного лазерного излучения с длиной волны, соответствующей пику поглощения фотосенсибилизатора. Для проявления фотодинамического эффекта необходимы три компонента: одним компонентом является фотосенсибилизатор (ФС), накапливающийся в микробных клетках, другим – световое воздействие. При локальном облучении светом определенной длины волны, соответствующей пику поглощения фотосенсибилизатора, он переходит в возбужденное состояние и передает энергию третьему компоненту – кислороду в составе гемоглобина эритроцитов. Взаимодействие указанных компонентов обеспечивает фундаментальный фотобиологический процесс, на котором основана фотодинамическая терапия. В микробных клетках начинается фотохимическая реакция с образованием синглетного кислорода и кислородных свободных радикалов, оказывающих токсическое воздействие на патогенные микроорганизмы (1).

Несмотря на то, что исследования в области применения ФДТ ведутся уже много лет, применение этого метода в лечебной практике сдерживалось отсутствием достаточно эффективных нетоксичных препаратов.

Феномены, лежащие в основе современного медицинского направления – фотодинамической терапии, использовались еще 35 веков назад. В найденных египетских папирусах, древней индийской медицинской литературе, китайских документах даны описания лечения витилиго. Растительные препараты, такие как *Psoralea corylifolia*, китайский тмин, зверобой, петрушка, пастернак содержат природные фотосенсибилизаторы – псоралены. Они применялись внутрь и местно, последующая инсоляция

ярким солнечным светом депигментированных участков кожи способствовала активации псораленов, фотосенсибилизации кожи к солнечному свету и стимуляции образования в ней пигмента меланина. Фотосенсибилизация и фотохимические реакции при использовании псораленов протекают без участия кислорода (2).

Кислородзависимая фотодинамическая реакция была открыта немецким студентом-медиком О. Рабом, который в 1899 году доложил на Собрании немецких естествоиспытателей и врачей, а впоследствии опубликовал (в 1900 году) результаты своих экспериментов в области фототоксикологии (7).

Открытие это было сделано почти случайно. О. Raab проводил эксперименты по токсическому воздействию различных субстанций, в том числе хинина, на инфузорию-туфельку (*Paramecium caudatum*). Полученные при этом результаты оказались невоспроизводимыми и неподдающимися объяснению. Но молодой ученый и его руководитель, директор Мюнхенского фармакологического института Н. von Tarpeiner, обратили внимание на погодные условия во время исследований, особенно на существенно отличающуюся освещенность. Было установлено, что такие вещества, как акридин, фенилакридин, эозин и хинин в нетоксичных и малотоксичных концентрациях (в темноте) под влиянием дневного света оказывают на микроорганизмы исключительно сильное повреждающее действие. Интересным оказалось, что общим свойством для этих веществ является флуоресценция. И хотя физические основы этого феномена были тогда еще мало изучены, работу провели именно в этом направлении. Во время экспериментов со светопреломляющей линзой О. Raab и Н. von Tarpeiner выяснили, что флуоресценцию сильнее всего вызывали те же спектральные волны, которые оказывали наиболее агрессивное воздействие на *P. caudatum*. Результаты экспериментов навели ученых на мысль о возможном терапевтическом применении флуоресцентных субстанций в комбинации с облучением светом. Вскоре такие попытки были предприняты совместно с дерматологом Jesionek. Исследования проводили на больных карциномой кожи, туберкулезом и сифилисом. Высыпания подвергали фотосенсибилизации посредством смазывания или внутриочаговых инъекций водным раствором эозина, после чего облучали лучами солнца или дуговой лампой. Эти процедуры вели к значительному улучшению состояния кожи в очагах поражения. Метод оказался достаточно успешным, и за ним было закреплено название «фотодинамический».

В последующих работах выявлено, что эффективность фотодинамических процессов зависит не только от концентрации фотосенсибилизатора и апплицированной световой энергии, но и от наличия кислорода.

Проведя серию экспериментов с хинином, акридином и эозином, W. Hausmann начал поиски новых, более эффективных ФС. Учитывая огромную роль света в физиологии зеленых растений, неудивительно, что предпринимались попытки эстрагировать из них такие фотоактивные субстанции. Эти попытки были безуспешными. Дальнейшие исследования ученый проводил с гематопорфирином, поскольку его свойства схожи с

такowymi красящего вещества растений – хлорофилла. Данное вещество оказалось высокоэффективным ФС.

Впервые гематопорфирин системно применил, хотя и не с терапевтической целью, в 1912 году немецкий врач F.Meyer-Betz. В то время существовала гипотеза, что клинические проявления при *Hydroa vacciniformia* вызваны именно гематопорфирином. Исследователь ввел 200 мг его себе внутривенно с целью подтверждения этой теории. Два дня спустя в поезде при солнечной погоде облучению были подвергнуты правая половина лица и кисть левой руки. Уже через 10 мин появились выраженная отечность, краснота и жжение подвергшихся инсоляции участков кожи. Фотосенсибилизация, наблюдавшаяся у ученого, прошла через несколько недель, в то время как у больных порфирией в силу метаболических нарушений порфирины продуцируются постоянно, что ведет к непрекращающейся фотосенсибилизации. Так впервые было показано, что системное введение гематопорфирина ведет к выраженной фотосенсибилизации организма.

Примерно тогда же был выяснен механизм фотодинамического эффекта. Правда на тот момент не все признавали то, что сегодня кажется основополагающим и бесспорным.

В 30-х годах прошлого столетия высказывалось множество механистических идей о природе фотооксигенации. Наиболее популярным было мнение о возбуждении сенсibilизатора (Сенс), взаимодействии активного сенсibilизатора (Сенс*) с субстратом (Суб) и реагировании активированного субстрата (Суб*) с устойчивой формой кислорода (молекулярным кислородом воздуха). Эту версию предложил H.F. Vlum в 1941 г. в качестве «наиболее вероятного объяснения» в своей тщательно аргументированной монографии:

ha

Сенс > Сенс*,

Сенс* + Суб > Суб* + Сен,

Суб* + 3O₂ > продукты.

Другое объяснение, данное A. Schonberg в 1935 г. постулировало, что за реакцию фотооксигенации ответствен комплекс, образуемый возбужденным фотосенсibilизатором и кислородом.

Тогда же H.Kautsky провел эксперименты, показав, что оксидант, участвующий в реакции фотооксигенации, может быть газообразным. По его мнению, возбужденный фотосенсibilизатор переводит молекулу кислорода в активное состояние:

h1

Сенс (C0) > Сенс (C1),

isk

Сенс (C1) > Сенс (T1),

Сенс (T1) + 3O₂ > Сенс (C0) + 1O₂,

Суб + 1O₂ > Суб.O₂ > продукты,

где C0 – основное синглетное состояние сенсibilизатора,

C1 – первое возбужденное синглетное состояние,

T1 – первое возбужденное триплетное состояние,
isk (intersystem crossing) – внутрисистемный перенос,
3O₂ – двухатомный триплетный кислород в основном состоянии,
1O₂ – первое синглетное возбужденное состояние двухатомного кислорода.
Позже, в 1964 г., в работах C.S. Foote, S.Wexler, Corey и Taylor гипотеза Н.Кавтски, не принимавшаяся почти 30 лет, была подтверждена и названа механизмом фотооксигенации – тип II. Механизм фотооксигенации-тип I реализуется с участием промежуточных радикалов и двухатомного кислорода в основном состоянии и представляет собой фотоиндуцированное самоокисление (3).

Последующие исследования химии синглетного кислорода, который получался при фотовозбуждении, привели к ясному пониманию вопроса. Хотя время жизни синглетного кислорода в водной среде очень коротко (несколько мкс), он крайне реакционноспособный. Оказалось, что ряд биомолекул, входящих в состав мембран (ненасыщенные жирные кислоты, холестерин, боковые цепи альфа-аминокислот, таких как триптофан, метионин и гистидин), быстро реагируют с синглетным кислородом, а потому мембраны считаются наиболее вероятными первичными мишенями, поражение которых ведет к повреждению и гибели клеток (R.Bonnet, 1995). Синглетный кислород оказался основным токсическим агентом, отодвинув свободно-радикальные процессы (тип I) на второй план.

В силу того, что в структуре гематопорфирина присутствуют два высокореакционноспособных псевдобензольных кольца, это наиболее трудно получаемый в чистом виде естественный порфирин. Растворы порфиринов обычно имеют ярко-красный цвет и выраженную полосу поглощения при примерно 400 нм (полоса Soret названа в честь открывшего ее французского физика Soret). И 4 полосы в видимом спектре в районе 500-650 нм.

В начале 60-х годов R.L.Lipson и соавт. попытались очистить и растворить гематопорфирин, обрабатывая его 5% раствором серной кислоты в уксусной кислоте при комнатной температуре в течение 15 мин. При этом образовалось черное твердое вещество, которое теперь называется «производное гематопорфирина стадии I» (HrD I).

Перед введением HrD I обрабатывалось щелочами и доводилось до pH 7,4 соляной кислотой. При этом получался препарат HrD (HrD II).

В 1972 г. I.Diamond и соавт. описали некроз имплантированной крысе глиомы в результате фотодинамического эффекта и впервые ввели термин ФДТ.

В течение последующих лет энтузиазм профессора T.J. Dougherty стимулировал исследования в этой области, пока общий интерес оставался умеренным. Тем не менее потребовалось еще много усилий, прежде чем было получено официальное разрешение на клиническое использование ФДТ.

Коммерческое производство вариантов HrD проводилось в нескольких странах. Наиболее важный коммерческий продукт – фотофрин. Первое официальное одобрение в Канаде было получено в 1993 г. Хотя оно носило

весьма ограниченный характер, такое одобрение явилось настоящим прорывом. Вскоре последовали официальные разрешения: в Японии, в США, в Нидерландах и во Франции. В 1999 г. и в России зарегистрирован и разрешен для медицинского применения аналог фотофрина препарат «Фотогем» (А.Ф.Миронов, 1999).

В начале 80-х годов уже велась работа по созданию фотосенсибилизаторов, улучшенных по сравнению с HpD и его аналогами. Препараты группы HpD получили известность как «первое поколение»; новые были названы «второе поколение». Преимуществами HpD (включая его коммерческие аналоги) являются: простота изготовления и широкодоступность веществ, бесспорная эффективность в качестве фотосенсибилизатора при ФДТ. Но HpD не лишен недостатков: 1) HpD представляет собой очень сложную смесь, состав которой трудно воспроизвести, а при исследованиях дозовых зависимостей эффекта очень трудно сопоставить результаты с молекулярной структурой вещества; 2) фотодинамическая активность HpD весьма умеренна; 3) препарат недостаточно селективен, а фотосенсибилизация нормальной кожи продолжается в течение нескольких недель; 4) HpD хуже, чем в других областях спектра, поглощает в красном диапазоне (примерно при 630 нм). Вместе с тем известно, что именно в этой части спектра излучение глубже проникает в ткани. Относительно невысокую инстинкцию при облучении лазером с длиной волны излучения 630 нм приходится компенсировать высокими дозами препарата и мощностью источника света (4).

В начале 80-х годов стало очевидно, что этот препарат не станет средством выбора. Nagarkash Kaur пытался выделить действующее начало HpD. В 1982 году он создал биологическую пробу, эффективную *in vivo*, начав разработку и исследование целого ряда новых веществ. Со временем стало понятно, какими свойствами должен обладать фотосенсибилизатор. В 1989 г. R. Bonnet и M.C. Berenbaum описали эти свойства: 1) фотосенсибилизатор не должен проявлять никакой или иметь крайне низкую темновую фототоксичность.; 2) фармакокинетика препарата должна обеспечивать быстрое выведение его после сеанса терапии для уменьшения фототоксичности; 3) сенсбилизатор должен иметь неизменный состав и, желательно, состоять из одного вещества; 4) желательно, чтобы сенсбилизатор имел высокий квантовый выход в триплетном состоянии с энергией триплета 94 кДж/моль (энергия возбуждения, необходимая для образования синглетного кислорода) и обеспечивал достаточный перенос энергии для образования синглетного кислорода; 5) препарат должен иметь выраженное поглощение в красной области оптического спектра, поскольку именно такой свет лучше всего проникает в ткани (5).

Большинство фотосенсибилизаторов второго поколения относилось к классу тетрапирролов. У макроциклических тетрапирролов (например, порфирина) есть определенные преимущества с точки зрения ФДТ, но это не означает, что не следует изучать другие классы фотосенсибилизаторов.

У порфирина и его аналогов имеются следующие преимущества: 1) многие из них являются эффективными продуцентами синглетного кислорода; 2) они

обычно не действуют в отсутствие света; 3) у них более-менее сильное поглощение в красной области оптического спектра; 4) они относительно стабильны. Однако последнее качество может стать недостатком при медленной элиминации фотосенсибилизатора из организма. По мнению J. Moan, высказанному в 1986 г., предпочтение следует отдавать сенсбилизаторам, подвергающимся быстрому фоторазрушению.

Одной из наиболее интересных разработок было создание препарата, превращающегося в эндогенный протопорфирин. Идея заключалась в использовании 5-аминолевулиновой кислоты гидрохлорида (предшественника активного препарата, применяемого перорально, инъекционно или местно). Поскольку это вещество находится в цепи биосинтеза гема, то при введении этого препарата можно заставить нормальный аппарат биосинтеза гема продуцировать порфирин (преимущественно протопорфирин) (J.C. Kennedy и R.H. Pottier, 1992).

Новый толчок к развитию ФДТ возник, когда внимание ученых сконцентрировалось на новом классе фотосенсибилизаторов – хлоринах. В отличие от порфиринов хлорины сильно абсорбируют в красной области спектра. Им было посвящено множество исследований по ФДТ (Г.В. Пономарев и соавт., 1999).

Впервые водорастворимые производные хлорофилла предложил использовать для медицинских целей E. Snyder (США) в 1942 г. При пероральном или внутривенном применении хлориновых смесей, в основном содержащих хлорин р6, были отмечены низкая токсичность, гипотензивное, антисклеротическое, спазмолитическое, обезболивающее, противоревматоидное действие (9).

Первое упоминание об использовании производных хлоринового ряда для ФДТ касается производных феофорбида А, которые относят к хлоринам. Некоторые из них были запатентованы в качестве потенциальных фотосенсибилизаторов для ФДТ в 1984 г. в Японии.

Очень большой интерес представляет следующий класс фотосенсибилизаторов – бактериохлорины, у которых наблюдается дальнейшее увеличение пика поглощения и его сдвиг в красную область. Эти вещества естественного (из бактериохлорофилла) и синтетического происхождения (m-ТНРВС).

Особую группу составляют фталоцианины (и нафталоцианины), которые очень активно поглощают в красной области. Однако они чрезвычайно гидрофобны. Комплекс фталоцианина с цинком оказался биологически активным, но для его доставки требуется приготовление липосомного препарата (M. Shorova и соавт., 1992; S. Duk и соавт., 1995). Фталоцианины можно сделать гидрофильными, путем сульфатирования, получив сульфатированный фталоцианин алюминия («Фотосенс») (Е.А. Лукьянец, 1999).

В последние годы заметны достижения в области антибактериальной терапии. Однако проблема инфекционных заболеваний и, в частности, инфицированных ран и трофических язв нижних конечностей, остается

достаточно серьезной в медицине. Наиболее агрессивными и устойчивыми к антибактериальным препаратам являются такие широко распространенные патогены, как *E.coli*, *S.aureus*, стрептококки. Устойчивость возбудителей к антибиотикам и необходимость проведения системного лечения создают множество вторичных проблем (проблемы нефро-, гепато-, нейротоксичности). Одна из таких проблем – проблема системной токсичности антибактериальных препаратов. Она может быть рассмотрена с точки зрения «волшебной пули», гипотетически представляющей антимикробное средство, целевым образом доставляемое в очаг поражения и взаимодействующее только с возбудителем инфекционного заболевания, но не с тканями и клетками организма-хозяина. В данном контексте таким средством представляется ФДТ.

В начале XX века идею «волшебной пули» высказал Paul Ehrlich, предположив, что инкубация бактерий с красителем метиленовым голубым должна вызвать их гибель при световом воздействии.

В настоящее время антимикробная фотодинамическая терапия использует опыт накопленный при ФДТ опухолей. Локальное распределение фотосенсибилизатора, локальное световое воздействие позволяют получать хороший клинический эффект.

До сих пор наиболее активно исследуемой областью антимикробной ФДТ являются исследования *in vivo* межклеточного взаимодействия активизированного фотосенсибилизатора и возбудителя инфекции. Z. Malik с соавторами в ставшем классическим обзоре сообщил о бактерицидном действии ФДТ на *S.aureus*, *Streptococcus pyogenes*, *Clostridium perfringens*, *E.coli*, *Micoplasma hominis*, грамотрицательные микроорганизмы и дрожжеподобные грибки (8).

Minnock с соавторами показал, что большинство грамотрицательных и грампозитивных бактерий может быть успешно фотоинактивировано с применением водорастворимых фталоцианинов. В настоящее время установлена возможность фотоинаktivации безоболочечных вирусов, включая ВИЧ, с применением такого простого фотосенсибилизатора, как метиленовый синий. Достаточно эффективно подвергаются фотодинамической инаktivации грибы, в том числе в форме спор.

В 1990 г. появилось сообщение о том, что выделенные из мертвой ткани *Helicobacter pylori* после инкубации с сульфированным фталоцианином алюминия были успешно убиты излучением лазера с длиной волны 675 нм в дозе 1,5 Дж/см². Отмечено, что повреждающее действие на слизистую оболочку такая доза не оказала. Вопросы фотодинамической инаktivации *Helicobacter pylori* и ее эффективность по сравнению с классической эрадикационной терапией были рассмотрены в 1992 г. на 57-м конгрессе Американской школы гастроэнтерологии. Причем, несмотря на отсутствие широкомасштабного клинического эксперимента, предпочтение явно было отдано фотодинамической инаktivации. Кроме того, С.Е.Milson (1998) опубликовал подробную статью о проведении доклинических испытаний фотоинаktivации *Helicobacter pylori in vitro* у животных. Работа была

проведена с использованием красителей толуидинового голубого, метилтиониния хлорида, производных гематопорфирина, фталоцианина алюминия и с применением различных лазеров. Без лазерного воздействия гематопорфирин и фталоцианин проявляли умеренное бактерицидное действие.

Бактерицидное и бактериостатическое воздействие ФДТ на возбудителей инфекции осуществляется посредством генерации синглетного кислорода и перекисных радикалов фотосенсибилизаторами, находящимися вне и внутриклеточно, с последующим развитием каскада фототоксических реакций.

J.Schneider с соавторами показал, что ФДТ с метиленовым синим и облучением широкополосным белым светом (400-700 нм) в дозе 10 Дж/см² вызывает инактивацию РНК Q β -бактериофага *in vitro* посредством ее сшивки с плазматическими протеинами. Отмечаемая в некоторых случаях задержка роста бактериальной культуры *in vitro* при проведении ФДТ вызывается оксидантным стрессом, что тоже может оказаться полезным при клиническом применении.

Способность бактериальной клетки *in vitro* выживать после оксидантного стресса зависит от активности ее супероксиддисмутазы или от количества и активности ее белков теплового шока. Так, например, микобактерии продуцируют 2 типа белков теплового шока – HSP-70 и HSP-90, в связи с этим представляет интерес комбинированное воздействие ФДТ на микобактерии туберкулеза *in vitro* с сульфированным фталоцианином алюминия (НИОПИК, Россия) и лазерного излучения с длиной волны 675 нм в дозе 20 Дж/см². Для исследования были использованы жизнеспособные культуры *M. Tuberculosis*. Динамику роста культур оценивали по количеству и величине колоний каждые 10 дней в течение 60 дней. На 7-й день культуры подвергли воздействию ФДТ. Результатом явилась отчетливая задержка роста колоний микобактерий. В контроле (только фотосенсибилизатор и только лазерное воздействие) задержки роста колоний не наблюдали.

Таким образом, антимикробная ФДТ представляет собой процесс активного взаимодействия активных форм кислорода и токсичных радикалов с антистрессорными факторами бактерий, исходы которого могут быть различными в зависимости от интенсивности генерации активных форм кислорода, активности антистрессорных протеинов, антиоксидантных ферментов бактерий и многих других факторов.

Другие области применения антимикробной ФДТ представлены в основном в российских публикациях. Так, П.Толстых с соавторами сообщил о высокой эффективности ФДТ гнойных ран у животных, применение местных аппликаций сульфированного фталоцианина алюминия и красного некогерентного излучения). В работе Ю.Алексеева с соавт. исследована токсичность порфиринов при кожных аппликациях и сенсибилизации ультрафиолетовой лампой.

Анализ данных проводился на основании данных клинических исследований, иммунологического статуса, исследования микроциркуляторного русла,

морфологических (цитологических, бактериологических), планиметрических методов обследования. На основании полученных данных были сделаны выводы о выраженном антибактериальном эффекте ФДТ, ускорении некротической фазы раневого процесса, появлении активного грануляционного процесса и ускорении в 3 – 3,5 раза сроков предоперационной подготовки больных к аутодермопластике (6).

На базе II хирургического отделения Брестской областной больницы с успехом применяется методика лечения гнойных ран и трофических язв нижних конечностей, включающая в себя:

-раннюю хирургическую обработку ран или язв с иссечением всех нежизнеспособных тканей (в день поступления или на второй день после поступления пациента в стационар) и обработкой дефекта растворами антисептиков;

-обработку ран или язв масляным раствором хлорофиллипта с последующим воздействием на них низкоинтенсивным лазерным излучением отечественного аппарата «Родник-1», изготовленного научно-техническим кооперативом «Люзар» (Минск), с длиной волны 670 нм;

-раннее закрытие раневой или язвенной поверхности дерматомной кожной пластикой;

-проведение общей терапии с учетом этиологии ран или язв, наличия у пациентов сопутствующих заболеваний.

В основе хирургической обработки лежит:

1. Иссечение по возможности всех некротизированных и нежизнеспособных тканей в ране или язве в пределах здоровых тканей, выполняемое под адекватным обезболиванием.

2. Обеспечение качественного гемостаза.

3. Обработка раны или язвы раствором антисептика (хлоргексидин, мирамистин).

Учитывая, что местная анестезия не обеспечивает полноценного выполнения некрэктомии раны или язвы, мы применяли в качестве обезболивания спинномозговую анестезию или эндотрахеальный наркоз.

После хирургической обработки гнойной раны, в зависимости от последующей проводимой терапии, мы выделили четыре группы больных.

Пациентам 1 группы сразу после хирургической обработки на рану накладывали марлевую повязку с раствором хлоргексидина. Перевязки с наложением повязок с хлоргексидином выполнялись ежедневно. После прекращения экссудации из раны повязки с хлоргексидином заменяли повязками с мазью «Левомеколь».

Пациентам 2 группы после хирургической обработки раны или язвы на раневую поверхность накладывали повязку с масляным раствором хлорофиллипта. Перевязки проводились ежедневно. В качестве лечебного препарата использовался только хлорофиллипт.

Пациентам 3 группы после хирургической обработки накладывали повязку с хлоргексидином, а спустя 2 часа в отделении физиотерапии воздействовали на раневую поверхность низкоинтенсивным лазерным излучением аппарата

«Родник-1» (длина волны 670 нм в непрерывном режиме, плотность мощности 0,5 – 1 Вт/см², общее время воздействия 20-25 мин в зависимости от размеров дефекта), после чего снова накладывали повязку с хлоргексидином. Сеансы облучения и перевязки с хлоргексидином проводились ежедневно.

Пациентам 4 (основной) группы на раневую поверхность накладывали повязку с масляным раствором хлорофиллипта на 2 часа. После этого пациент транспортировался на лежачей каталке в отделение физиотерапии, где повязку снимали и воздействовали на раневую поверхность низкоинтенсивным лазерным излучением аппарата «Родник-1» (длина волны 670 нм в непрерывном режиме, плотность мощности 0,5 – 1 Вт/см², общее время воздействия 20-25 мин в зависимости от размеров дефекта). После сеанса вновь накладывали повязку с масляным раствором хлорофиллипта. На следующие сутки за полчаса до сеанса облучения повязка дополнительно смачивалась масляным раствором хлорофиллипта и снималась непосредственно перед облучением раны. Сеансы облучения и перевязки с хлорофиллиптом проводились в ежедневном режиме.

Хлорофиллипт, наносимый на рану или язву, выполнял функцию фотосенсибилизатора, поэтому мы говорим о применении в составе метода фотодинамической терапии.

Свободную кожную пластику выполняли, когда:

-в ране или язве резко угнетался рост или не была обнаружена микрофлора, а количество микроорганизмов в 1 г ткани достигало значения ниже 10⁵;

-лейкоцитарный индекс инфильтрации (ЛИИ) не превышал верхнюю границу нормы (1,6);

-индекс капиллярной асимметрии (ИКА) соответствовал неосложненному течению заживления

ран (1±0,1)

Клиническая эффективность разработанного метода оценивалась путем изучения ближайших результатов у всех исследуемых больных.

Критериями оценки ближайших результатов лечения служили:

1. Возможность выполнения аутодермопластики с учетом показателей микробиологического, цитологического исследований, исследования имений лейкоцитарного индекса инфильтрации, показателей капиллярометрии.

2. Сроки выполнения аутодермопластики.

3. Средний койко-день лечения больных в основной и сравниваемой группах.

4. Эффективность приживления кожного ауто трансплантата.

Полученные результаты лечения гнойных ран и трофических язв методом ФДТ аппаратом «Родник-1» с фотосенсибилизатором «Хлорофиллипт» сравнивали с аналогичными показателями при лечении этих же больных в контрольных группах.

Было установлено, что в контрольных (1, 2 и 3) группах пациентов выполнить успешную аутодермопластику с учетом определенных нами критериев представлялось не во всех случаях. Так, в 1 группе из 50 больных

пластика была выполнена только 14 пациентам, во 2 группе – 20, в 3 группе – 41 и только в 4 группе – всем 50 пациентам (табл.1).

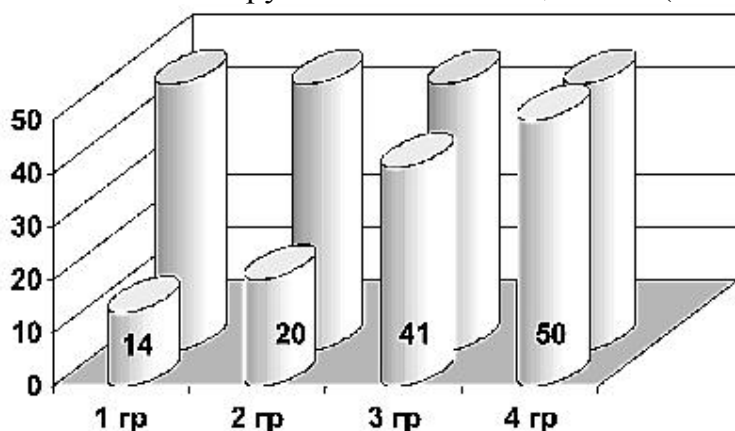


Рис. 1. Количество больных с выполненной пластикой в различных группах.

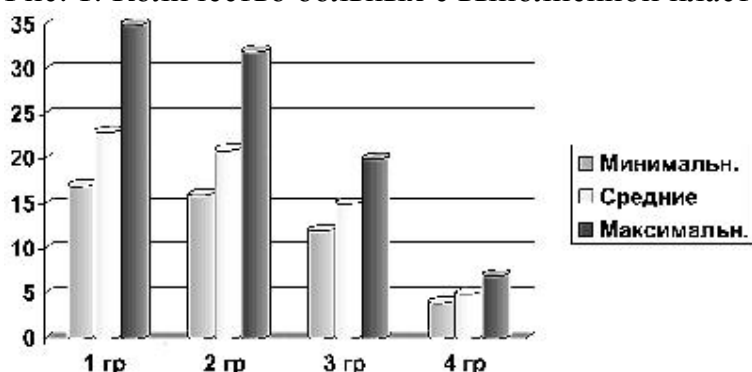


Рис. 2. Сроки подготовки гнойных ран и трофических язв к аутодермопластике.

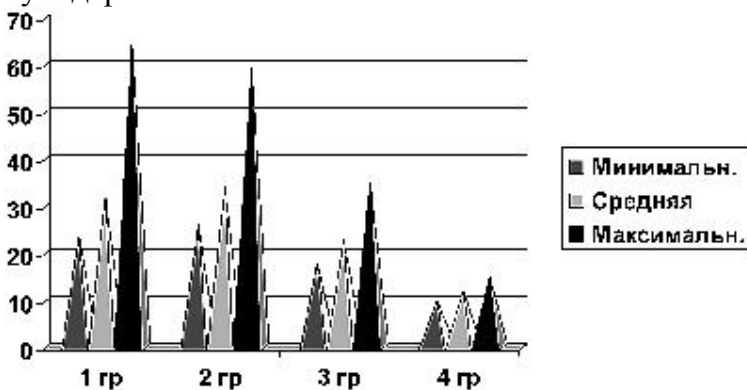


Рис. 3. Продолжительность лечения гнойных ран и трофических язв нижних конечностей в различных группах.

Таблица 1

Результаты аутодермопластики у больных различных групп.

Группы	Хороший результат		Удовлетворительный результат		Неудовлетворительный результат	
	Кол-во	%	Кол-во	%	Кол-во	%
1 группа	9	63,0	3	21,4	2	14,3
2 группа	16	80,0	3	15,0	1	5,0
3 группа	36	87,8	5	12,2	0	0,0
4 группа	50	100,0	0	0,0	0	0,0

Сроки подготовки ран и язв к аутодермопластике в различных группах также различались. В 1 группе АДП была выполнена на 17-35 сутки (в среднем на 23 сутки) после поступления больного в стационар, во 2 группе – на 16-32 сутки (в среднем на 21 сутки), в 3 группе – на 12-20 сутки (в среднем на 15 сутки), в 4 группе на 4-7 сутки (в среднем на 5 сутки) (табл. 2).

Различался и средний койко-день в различных группах. Выписка пациентов 1 группы осуществлялась на 24-65 сутки (в среднем на 32 сутки), 2 группы – на 26-59 сутки (в среднем на 34 сутки), 3 группы – на 18-35 сутки (в среднем на 23 сутки), 4 группы – на 10-15 сутки (в среднем на 12 сутки) (табл. 3).

Эффективность приживления кожного аутотрансплантата оценивалась по схеме В.И. Петрова (1964), которая определяет 3 группы результатов:

I группа – хорошие результаты: приживление кожных трансплантатов 80 – 100 %;

II группа – удовлетворительные результаты: приживление кожных трансплантатов менее 80 %

III группа – неудовлетворительные результаты: полный некроз кожных трансплантатов.

Для заживления обширных ран и язв нижних конечностей использовалась свободная кожная пластика перфорированным лоскутом.

В 1 группе было прооперировано 28 % пациентов, во 2 группе – 40 %, в 3 группе – 82 %, в 4 группе – 100 %.

В 1 группе с хорошим результатом были прооперированы 9 больных (64,3 %), с удовлетворительным-3 больных (21,4 %), с неудовлетворительным-2 больных (14,3 %).

Во 2 группе с хорошим результатом прооперировано 16 больных (80 %), с удовлетворительным 3 больных (15 %), с неудовлетворительным – 1 больной (5 %).

В 3 группе с хорошим результатом прооперировано 36 больных (87,8 %), с удовлетворительным 5 больных (12,2 %), неудовлетворительных результатов не было.

В 4 группе с хорошим результатом было прооперировано 50 больных (100 %), удовлетворительных и неудовлетворительных результатов не было (табл. 4).

Таким образом у всех больных, подготовка гнойных ран и трофических язв нижних конечностей к аутодермопластике у которых проходила с использованием ФДТ аппаратом «Родник-1» с фотосенсибилизатором «Хлорофиллипт», наблюдались хорошие результаты с полным приживлением кожных трансплантатов в сравнительно короткие сроки (6-9 сутки) при отсутствии рецидивов в последующем.

Средние сроки подготовки раны или язвы к аутодермопластике в группе, где использовалась ФДТ аппаратом «Родник-1» с фотосенсибилизатором «Хлорофиллипт» были существенно короче: чем в 1 группе – на 18 дней (в 4,6 раза), чем во 2 группе – на 16 дней (в 4,2 раза), чем в 3 группе –на 10 дней (в 2,4 раза).

Таким образом, антимикробная фотодинамическая терапия представляет собой одно из перспективных направлений неонкологического применения ФДТ. Интерес к данному направлению обусловлен тем, что антимикробная ФДТ «работает» по принципу естественной биологической антибактериальной защиты макроорганизма, т.е. через активные формы кислорода или оксида азота. Использование антимикробной ФДТ представляется особенно перспективным в комплексе с традиционной антибактериальной терапией, хирургическими методами и методами физического воздействия на возбудителей инфекции.

Литература

1. Крайник, Е.И. Влияние лазерного излучения на хирургическую инфекцию // *Анналы хирургии*. 1996. С. 79-82.
2. Огиренко, А., Денисов, А., Васильев, Н. и др. // *Материалы 3-го Всеросс. симпозиума «Фотодинамическая терапия»*. – М., 1999. С. 53-54.
3. Соколов, В.П., Нартайлаков, М.А., Сафин, И.А. и др. Комплексное лечение трофических язв нижних конечностей и длительно незаживающих ран. *Лазерная медицина*. 1999. №3. С. 38-39.
4. Странадко, Е., Толстых, П., Коробоев, У. // *Материалы 3-го Всеросс. симпозиума «Фотодинамическая терапия»*. – М., 1999. С. 83-91.
5. Странадко, Е.Ф. Основные механизмы фотодинамической терапии // *Фотобиол. и экспер. мед.* 1999. №1. С. 36-43.
6. Странадко, Е.Ф., Коробоев, У.М., Толстых, М.П. Фотодинамическая терапия при гнойных заболеваниях мягких тканей. // *Хирургия*. 2000. №9. С. 67-70.
7. Abels, C., Goetz, A.E. A clinical protocol for photodynamic therapy. In: Н. Нцнигсманн, G. Jori, A. Young (eds). *The fundamental Bases of Phototherapy*. OEMF SPA. Milano 1996; 265 — 2143. Dougherty T.J. Photodynamic therapy – new approaches // *Seminars in Surgical Oncology*. 1989. Vol. 5. P. 6-16.
8. Dougherty, T.J. Photodynamic therapy – new approaches // *Seminars in Surgical Oncology*. 1989. Vol. 5. P. 6-16.
9. Wolfsen, H. et al. // *Photodynamic therapy and biomedical lasers*. Ed.: P. Spinelli. – M/DalFante dc Marchellini. – Amsterdam. 1992. P. 281-285.