

**Вертебро-висцеральный и висцеровертебральный болевой синдром при  
остеохондрозе позвоночника**

*Белорусский государственный медицинский университет*

Проанализированы причины, патогенетические механизмы часто встречающихся ошибок в диагностике рефлекторных и отраженных вертебро-висцеральных и висцеро-вертебральных болевых синдромов при остеохондрозе позвоночника. Приведены рекомендации по их преодолению.

**Ключевые слова:** остеохондроз позвоночника, рефлекторный и отраженный вертебро-висцеральный и висцеро-вертебральный болевой синдром.

Проблема остеохондроза позвоночника (ОП) – самого распространенного хронического заболевания человека и его клинического полиморфизма является одной из наиболее актуальной в современной медицине. Это можно объяснить все еще недостаточным совершенством этиопатогенетической и саногенетической сущности как самого дегенеративно-дистрофического процесса, так и возникающих при нем неврологических и ортопедических дисфункций.

При сопоставлении данных неврологических, рентгенологических, нейрохирургических экспериментальных и патологоанатомических исследований прослеживается определенная патогенетическая закономерность в неврологических проявлениях остеохондроза позвоночника (НПОП). Соответственно этому клиническая картина заболевания проявляется рефлекторными и компрессионными механизмами. В основе рефлекторных механизмов лежат прогрессирующие дистрофические изменения структуры пораженного межпозвонкового диска (МПД) с распространением трещин фиброзного кольца, в которые внедряются дегенерированные элементы пульпозного ядра, вызывающие раздражение обширного рецепторного поля возвратного симпатического нерва в его наружных отделах, капсуле межпозвонкового сустава, связочном аппарате и оболочках сосудисто-нервного пучка с развитием в тканях позвоночного двигательного сегмента (ПДС), а также конечностей, квадрантов тела, висцеральных органов локальных и отраженных синдромов [2, 11, 18, 23].

В основе компрессионных синдромов лежат патофизиологические механизмы, обусловленные механическим воздействием на нервный корешок и сопровождающие его сосуды, оболочки спинного мозга. В этом компрессионном механизме, наряду с грыжей межпозвонкового диска, являющейся наиболее частым патоморфологическим проявлением ОП, спондилоартрозом, остеофитами, нестабильностью межпозвонковых дисков или псевдоспондилолистезом, важнейшая роль принадлежит аутоиммунному реактивно-воспалительному и рубцово-спаечному процессам, вторичным нарушениям циркуляции в оболочках нервного корешка, спинного мозга,

эпидуральной клетчатки. При этом четкие реактивно-воспалительные изменения в виде отека соединительно-тканых образований, окружающих пораженный МПД, нервного корешка, развивающиеся в течение 3–4 недель от начала болевого синдрома, наблюдаются в 70,1–100% [5, 6, 7, 12]. Следовательно локальную и отраженную боль в зоне пораженного нервного корешка можно вызвать ирритацией или растяжением только воспаленного, отечного нервного корешка, тогда как нормальные, невоспаленные корешки нечувствительны к механическому воздействию [1, 7, 12]. Поэтому не удивительно, что небольшие выпячивания диска могут быть такими же «болезненными», как и большие грыжи.

К концу 3–4 недели, при отсутствии необходимого патогенетического лечения и, прежде всего, стабилизации пораженного ПДС, стадия реактивного (асептического) воспаления переходит в фибропластическую. Появляются нежные и плотные спайки, рубцы вокруг нервного корешка, в эпидуральной клетчатке, межпозвонковых отверстиях, оболочках спинного мозга. Такой оболочечный спаечный процесс наблюдается не только на уровне дискогенного поражения, но и далеко за его пределами [1, 3, 5, 12].

Остеохондроз позвоночника является длительным заболеванием. Его клинические проявления в одних случаях месяцами и годами могут отсутствовать или быть совершенно стертыми, латентно протекающими. В других случаях они эпизодически проявляются отдельными синдромами, которые сменяют друг друга в виде различной продолжительности рецидивов и ремиссий [18].

Но основным и ранним проявлением ОП является болевой синдром, который представляет собой не только проявление локальной дегенеративно-дистрофической патологии МПД и окружающих его образований, а, заболевание целостного организма, обусловленное нарушением его важнейших функциональных систем. Это структурные и метаболические изменения в межпозвонковом хряще, сопровождающиеся аутоиммунным процессом, нарушением сегментарных и надсегментарных функций центральной нервной системы, различных сторон нейрогуморальной регуляции. Возникающие при этом вегетативно-сосудистые дисфункции, сдвиги в симпатoadренальной и вагоинсулярной, холинергической, гипоталамо-гипофизарно-надпочечниковой системах изменяют саморегуляцию, лежащую в основе саногенеза, обеспечивающего адаптацию организма к меняющимся условиям внешней и внутренней среды [5, 11, 13].

Таким образом, ОП и его клинические проявления развиваются в результате взаимодействия патогенетических и защитно-адаптационных (саногенез) реакций. Если превалируют биохимические и микроциркуляторные, аутоиммунные саногенетические реакции и возникает физиологическая адаптация к перегрузкам ПДС, то заболевание может протекать латентно. В таких случаях при рентгенологическом исследовании ОП является случайной находкой [2].

При ослаблении, а тем более декомпенсации трофических систем и адаптации к физическим нагрузкам диска возникает клиника остеохондроза и, прежде всего,

локальный или отраженный болевой синдром. Важную роль в его развитии и формировании играет сопутствующая висцеральная патология, так как при этом рефлекторно формируются условия для изменения трофики мышц, появления миофасцикулярных гипертонусов в толще скелетных мышц, образования функциональных блокад ПДС. Это создает видимость первичной патологии позвоночника, а устранение функциональных нарушений – иллюзии излечения [14].

Связь висцеральной патологии с вертеброгенными шейно-грудными и пояснично-крестцовыми болями также как ирритация вертеброгенной боли в висцеральный орган определяется анатомо-физиологическими особенностями вегетативной и соматической иннервации тканей позвоночного канала и внутренних органов. Она осуществляется через торако-люмбальное (С8-L3 сегменты) симпатическое ядро в боковых рогах спинного мозга. Отростки клеток этого ядра после отделения их от передних корешков в виде белых соединительных ветвей направляются к узлам пограничного симпатического ствола, паравертебральным ганглиям, а постганглионарные – серые соединительные ветви присоединяются к спинальным периферическим нервам, в составе которых – к мышцам, сосудам, коже и висцеральным органам.

Афферентация от висцеральных волокон на дерматомно-миотомно-склеротомные образования осуществляется через межпозвонковые ганглии, от клеток которых начинаются как висцеральные, так и соматические нервы.

А так как каждый сегмент заднего рога синхронно соответствует определенному дерматому, миотому и внутреннему органу, болевая чувствительность которого также проводится через задний рог, то при висцеральной патологии в соответствующих дерматомах происходит проецирование боли. Эти отраженные боли можно объяснить состоянием перевозбуждения сегментов заднего рога, куда поступают импульсы из внутренних органов. Поэтому боли во внутреннем органе могут не ощущаться, но болевая афферентация из перевозбужденного заднего рога продолжает проецироваться в иннервируемый им дерматом [15]. В таких случаях связь локального или отраженного болевого синдрома при ОП только с данными рентгенологического, КТ, МРТ исследований может оказаться ошибочной [13], а остеохондрозу отводится роль дополнительного очага, формирующего доминанту [19].

Среди разнообразных локальных и отраженных болевых синдромов шейного и грудного остеохондроза наибольшее значение имеют боли в области сердца, которые в литературе обозначены как «вертеброкардиальные», «спондилокоронарные», «псевдостенокардиальные» и др. Это оправдано, если учесть, что манифестация ОП совпадает с возрастным периодом проявлений ИБС. Поэтому боли в области сердца и за грудиной при ОП часто ошибочно интерпретируются как проявление стенокардии, иногда как инфаркт миокарда. Между тем ангинозные боли больше чем у половины больных стенокардией сочетаются с кардиалгиями преимущественно вертеброгенного генеза. Их сочетание ухудшает течение и прогноз ИБС, затрудняет разграничение симптомов из общего болевого фона, удлиняются сроки нетрудоспособности из-

за сложности и недостаточного совершенства дифференциальной диагностики и резистентности лечения.

Вертеброгенный кардиалгический синдром характеризуется продолжительными ноющими, сверлящими, нередко приступообразными, в течение 1–1,5 часа, болями в области сердца или за грудиной, в левой половине грудной клетки, лопатке, внутреннем проксимальном отделе левого предплечья, шее, провоцируются движениями головы, ее запрокидыванием. Боли в области сердца, как и при ИБС, усиливаются при физических нагрузках, но связанных с изменениями положения позвоночника при движении [4, 16, 17].

Между тем болевая афферентация из патологически измененного сердца (ИБС, стенокардия, инфаркт миокарда) может проводиться как на шейные и грудные межпозвонковые диски, так и на соматические ткани верхнеквадратной зоны, в которых формируются дистрофические изменения (очаги нейроостеофиброза, триггерные зоны), являющиеся источником рефлекторных воздействий на интерорецепторы висцеральных органов. Связь симпатических образований шейной области с ретикулярной формацией, гипоталамусом, существенно способствует «проторению» указанных патологических рефлексов. Так замыкается порочный круг патофизиологических реакций.

В наших наблюдениях пациентов с вертеброгенной цервикокраниалгией и цервикоторакалгией у 65% отмечались боли в области сердца и левой половине грудной клетки, нередко – лопатки. Эти боли провоцировались при запрокидывании головы, паравертебральной силовой пальпации в области С5-С7, Th4-Th6 и соответствующих остистых отростков. В таких случаях распознавание болевого синдрома значительно усложняется, однако вертеброгенные боли не имеют четкой зависимости от физической нагрузки, не купируются нитроглицерином, отсутствуют изменения гемограммы, активности трансаминаз, а также характерные для ИБС, инфаркта миокарда или стенокардии изменения ЭКГ в ближайшие дни после начала болевого синдрома.

При наличии двух патологических процессов – заболевания сердца (чаще стенокардия) и изменений соматических тканей (чаще в связи с остеохондрозом) – два потока афферентной патологической импульсации сливаются. Поступая в головной мозг, они формируют сердечно-болевой синдром сложного генеза, состоящий из тесно связанных сердечного (коронарного) и несердечного (проекционного) компонентов.

Удельный вес их определяется клинико-функциональными исследованиями и результатами терапевтических мероприятий, влияющих на сердечно-сосудистую патологию и поражения позвоночника.

Таким образом, существует тесная связь между шейно-грудным остеохондрозом и стенокардией, но в стадии клинических проявлений остеохондроза отраженный кардитический компонент наблюдается чаще чем у больных с ОП, находящемся в латентном состоянии. Однако, при длительном существовании приступов стенокардии, благодаря взаимной индукции отраженных рефлекторных реакций из области сердца, возникает обострение латентного остеохондроза, которое проявляется вертеброгенной цервикалгией и цервикобрахиалгией, а приступы коронарospазма приобретают более стойкий

затяжной характер. Это необходимо учитывать в каждом конкретном случае для выбора адекватного лечения [4, 8, 16, 17, 24].

Проекционные сомато-вегето-висцеральные и висцеро-вертебральные болевые синдромы занимают важное место в клинике грудного остеохондроза (рис. 1). Это боли в области печени (остеохондроз Th6-Th11), желудка и кишечника (Th1-Th12), почек (Th10-Th12). Такие абдоминальные болевые синдромы, нередко симулирующие острое заболевание брюшной полости, могут привести к необоснованному хирургическому вмешательству [16]. Между тем болевая афферентация из патологически измененного висцерального органа в те же ткани ПДС активизируют дегенеративно-дистрофический процесс в позвоночнике, что сопровождается усилением локального и отраженного болевого синдрома или его появлением при латентном течении остеохондроза. Это существенно изменяет клиническую картину традиционного диагноза «вертеброгенная торакалгия».

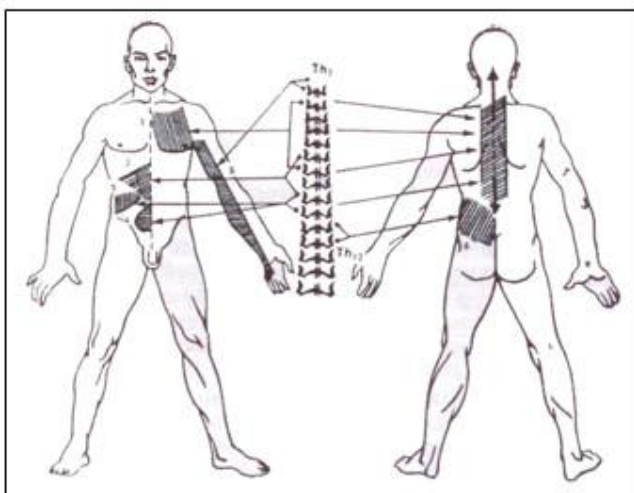


Рис. 1 Иррадиация болей при дегенеративно-дистрофическом поражении грудных межпозвоночных дисков

1 – сердце, 2 – желудок, 3 – печень, 4 – кишечник, 5 – рука, 6 – почки, мочеточник.

Но наиболее часто диагностические ошибки наблюдаются при дифференциации локальных и рефлекторно отраженных болей поясничного остеохондроза, особенно в тех случаях, когда клинические проявления его в данный момент отсутствуют. В этих случаях люмбалгия и люмбоишиалгия носят характер отраженных висцеральных болей, а остеохондроз создает дополнительный ирритационный синдром. Так у 60-63% исследуемых нами больных с дискогенной люмбалгией и люмбоишиалгией, у которых на КТ и МРТ определялись грыжи МПД (у 31,5% на двух уровнях) выявлена патология органов брюшной полости и, особенно, органов малого таза (язвенная болезнь желудка, 12-перстной кишки, хронический гастрит, колит, аппендицит, аднексит, простатит, заболевания мочевого пузыря и др.).

У 15,2 % было поражение двух и более органов. При этом у половины больных висцеральная патология являлась доминирующей в формировании отраженного

пояснично-крестцового болевого синдрома. Об этом свидетельствовали слабо выраженные (у некоторых отсутствовали) рефлекторно-миотонические реакции, усиление боли при силовой паравертебральной перкуссии в висцеральном органе, усиление болей и локальное напряжение брюшной стенки в области пораженного органа.

В этих случаях боль в пояснице или в пояснице и ноге носит смешанный характер, об этом свидетельствуют выраженность боли и напряжение мышц брюшной стенки (особенно внизу живота, соответственно локализации заболевшего внутреннего органа) при перкуссии живота, области межпозвоковых суставов, и паравертебрально, слабо выраженные рефлекторно-миотонические реакции и симптомы натяжения. Силовая прерывистая паравертебральная перкуссия сопровождается появлением локальной боли, а также у многих пациентов - усилением боли в пораженном внутреннем органе. При этом болевой синдром принимает затяжное течение и резистентность к лечению [6, 9, 10].

При язвенной болезни желудка и хроническом аппендиците встречаются боли в пояснице справа, при язвенной болезни 12-перстной кишки – слева. При генитальной патологии боли в пояснице на стороне поражения составляют 90%, при хронических колитах боли в пояснице слева – 89%. При генитальной патологии и колитах отмечается паравертебральная болезненность на уровне L4-L5 и L5-S1 (при надавливании) с иррадиацией в пораженный орган. При надавливании на брюшную стенку в области пораженного органа, отмечается повышение кожной температуры на 1–2°C [19, 25].

У больных с поясничным остеохондрозом и остаточными гинекологическими заболеваниями возникают мышечно-тонические реакции в области тазового дна (синдром тазового дна) нередко с одновременным спазмом грушевидной мышцы и компрессией седалищного нерва, через которую он проходит. В таких случаях появляется резкая болезненность при надавливании в паховой складке или над ней, напряжение мышц живота, иррадиация боли по задненаружной поверхности ягодицы, бедра [20].

Нейродистрофические изменения при остеохондрозе в мышцах передней брюшной стенки приводят к болям в надлобковой области. Нередко снижается детрузор мочевого пузыря, что сопровождается упорными болями в пояснице, области мочевого пузыря, уретры, в промежности, мошонке. Такие боли появляются при хождении, во время работы. Возникающие дизурические расстройства не сопровождаются воспалительным процессом мочевого пузыря. Причиной таких нейрогенных дисфункций мочевого пузыря у 21% больных является поясничный остеохондроз [22].

Между тем ирритативный и реперкуSSIONный процесс при поясничном остеохондрозе может распространяться и на другие висцеральные органы в том числе и грудной полости. Санация соматических органов оказывает заметную положительную динамику, в то время как традиционные методы лечения вертеброгенной патологии не имели эффекта.

Сложность диагностики возрастает, если грыжа диска в данное время не имеет клинического проявления (стадия ремиссии, латентное течение). Даже при

сильнейшей боли в крестцовой и поясничной области, нередко иррадиирующей в нижние конечности, остеохондроз поясничного отдела позвоночника может находиться в стадии глубокой, продолжительной ремиссии [20].

Тогда пояснично-крестцовый болевой синдром следует рассматривать как рефлекторно-отраженный из пораженного внутреннего органа. В других случаях подобные боли в сочетании с клиническими проявлениями остеохондроза имеют более сложный смешанный генез.

Чтобы избежать диагностических ошибок, необходимо руководствоваться тем, что однажды выявленный остеохондроз у некоторых лиц в течение месяцев и даже ряда лет может не иметь клинических проявлений. Тогда при остеохондрозе, зафиксированном у пациентов на спондилограмме или КТ или МРТ, не будет прежде всего, выраженных рефлекторно-миотонических и болевых реакций со стороны позвоночника и других клинических проявлений активности дегенеративно-дистрофического процесса.

Для иллюстрации приводим следующие клинические наблюдения. У больного С. на протяжении многих лет имела хроническая боль в пояснице и ноге, которая обострялась ежегодно 5-6 раз. Он обращался все эти годы к неврологам, терапевтам, хирургам и т. д., проводилось клинко-рентгенологическое исследование, но всякий раз устанавливался диагноз пояснично-крестцовый радикулит и проводилось соответствующее (безуспешное) лечение. И только после того, как ему была сделана операция по поводу хронического аппендицита (на операции удален изъязвленный, рубцово-спаенный с окружающими тканями аппендикс), боли в пояснице и ноге прекратились.

В другом случае у пациентки М. с подобными болями и диагнозом дискогенный пояснично-крестцовый радикулит (грыжи дисков L4-L5 и L5-S1) на протяжении более 3 месяцев проводилось (безуспешное) консервативное лечение и шла речь о хирургическом вмешательстве. Между тем у нее, несмотря на наличие указанных грыж дисков на МРТ, не оказалось клинических признаков активности вертеброгенного процесса (отсутствовала болезненность остистых отростков и паравертебрально при надавливании, не было миотонических реакций и симптомов натяжения), но выявлялись резкая болезненность и напряжение мышц нижней части живота (при отсутствии генитальной патологии). Однако после извлечения застарелой маточной спирали болевой синдром прекратился. Надо полагать, что вокруг спирали был сформирован реактивный воспалительный процесс.

Таким образом, наличие тесной иннервационной связи пораженного внутреннего органа с дерматомно-миотомно-склеротомной локализацией отраженной боли имеет важнейшее значение в формировании часто встречающихся локальных и отраженных висцеро-вертебральных и вертебро-висцеральных болевых синдромов. При этом в каждом конкретном случае необходимо оценивать их патогенетические и саногенетические механизмы, а следовательно, применять обоснованное лечение.

## Литература

1. Асс, Я. К. Пояснично-крестцовый радикулит / Я. К. Асс. М.: Медицина, 1971. 215 с.
2. Веселовский, В. П. Диагностика синдромов остеохондроза позвоночника / В. П. Веселовский, М. К. Михайлов, О. Ш. Саммитов. Казань, 1990. 237 с.
3. Герман, Д. Г. Нарушения спинномозгового кровообращения / Д. Г. Герман, А. А. Скоромец. Кишинев, 1981. 318 с.
4. Гордон, И. Б. Центральные и периферические вегетативные расстройства в клинической кардиологии / И. Б. Гордон. М.: Медицина, 1994. 160 с.
5. Дривотинов, Б. В. Неврологические нарушения при поясничном остеохондрозе / Б. В. Дривотинов. Минск: Беларусь, 1979. 144 с.
6. Дривотинов, Б. В. Ошибки в диагностике грыж поясничных межпозвонковых дисков и их клинических появлений (по данным миелографии, компьютерной и магнитно-резонансной томографии) / Б. В. Дривотинов [и др.] // Актуальные проблемы неврологии и нейрохирургии: сб. науч. тр. Вып. 1 / под ред. А. Ф. Смяновича, И. П. Антонова. Минск: Беларуская навука, 1999. С. 46–56.
7. Дривотинов, Б. В. К диагностике рубцово-спаечного процесса при поясничном остеохондрозе / Б. В. Дривотинов, Ф. В. Олешкевич, Е. А. Карпенко // Актуальные проблемы неврологии и нейрохирургии: сб. науч. тр. Вып. 2 / под ред. А. Ф. Смяновича, И. П. Антонова. Минск: Беларуская навука, 2000. С. 64–72.
8. Дривотинов, Б. В. Вертеброгенный и отраженный висцеральный кардиалгический синдром / Б. В. Дривотинов, Н. Ю. Лазарева // Актуальные проблемы невропатологии и нейрохирургии: сб. науч. тр. / под ред. Н. Ф. Филипповича. Минск, 2001. Вып. 5. С. 43–51.
9. Дривотинов, Б. В. Рефлекторные и отраженные синдромы при поясничном остеохондрозе / Б. В. Дривотинов, И. К. Мартыневская, Е. А. Карпенко // Актуальные проблемы невропатологии и нейрохирургии: сб. науч. тр. / под ред. Н. Ф. Филипповича. Минск, 2001. Вып. 5. С. 52–58.
10. Дривотинов, Б. В. Рефлекторная отраженная висцеральная люмбоишиалгия при поясничном остеохондрозе / Б. В. Дривотинов [и др.] // Материалы съезда неврологов и нейрохирургов РБ 15–16 января 2003 года. Минск, 2002. С. 129–131.
11. Дривотинов, Б. В. Физическая реабилитация при неврологических проявлениях остеохондроза позвоночника: учеб. пособие / Б. В. Дривотинов, Т. Д. Полякова, М. Д. Панкова. Минск: БГУФК, 2005. 211 с.
12. Дривотинов, Б. В. Роль реактивно-воспалительного и рубцово-спаечного процесса в патогенезе, клинике и лечении неврологических проявлений поясничного остеохондроза / Б. В. Дривотинов, Д. С. Бань // Медицинский журнал. 2006. № 2. С. 21–23.
13. Дривотинов, Б. В. Реабилитация клинических проявлений остеохондроза позвоночника (патогенетическое и саногенетическое обоснование) / Б. В. Дривотинов, Т. Д. Полякова, М. Д. Панкова // Мир спорта. 2007. № 1. С. 92–96.
14. Иваничев, Г. А. Мануальная медицина (мануальная терапия) / Г. А. Иваничев. М.: ООО «МЕДпресс», 1998. 470 с.



15. Кроль, М. Б. Основные невро-патологические синдромы / М. Б. Кроль, Е. А. Федорова. М, 1966. 507 с.
16. Маджидов, Н. М. Грудной остеохондроз и его неврологические синдромы / Маджидов Маджидов, М. Д. Дусмуратов. Ташкент: Медицина, 1982. 169 с.
17. Манак, Н. А. Особенности клинического течения ИБС при сочетании ее с неврологическими проявлениями шейно-грудного остеохондроза позвоночника / Н. А. Манак // Актуальные проблемы неврологии и нейрохирургии: сб. науч. тр. Минск: Беларуская навука, 1999. С. 63–70.
18. Осна, А. И. Патогенетические основы клинических проявлений остеохондроза позвоночника / А. И. Осна. Новокузнецк, 1973. Ч. 1. С. 7–15.
19. Петров, Б. Г. Отраженные синдромы при некоторых заболеваниях внутренних органов. Остеохондроз позвоночника / Б. Г. Петров. Новосибирск, 1988. Ч. 1. С. 267–269.
20. Попелянский, Я. Ю. Болезни периферической нервной системы / Я. Ю. Попелянский. М., 1989.
21. Попелянский, Я. Ю. Ортопедическая неврология (Вертеброневрология): рук. для врачей / Я. Ю. Попелянский. М.: МЕДпресс-информ, 2003. 672 с.
22. Шницер, Л. Я. Нарушения функций мочевого пузыря при поясничном остеохондрозе и их лечение / Л. Я. Шницер, Г. Я. Лернер // Экспериментальная и клиническая урология. 1976. Вып. 2. С. 232–235.
23. Юмашев, Г. С. Остеохондроз и висцеральные расстройства. Проблемы неврологии позвоночника / Г. С. Юмашев, А. С. Иванов. М., 1968. С. 14–18.
24. Ness, T. J. Historical and clinical perspectives of visceral pain. In: Gebhardt GF, editor. Progress in pain research and management, Vol 5. Seattle (WA): IASP Press; 1995.
25. Weiss, D. J. Low back pain caused by a duodenal ulcer / D. J. Weiss, T. Conliffe, N. Tata // Arch Phys Med Rehabil. 1998. Vol. 79(9). P. 1137–1139.