

Клинико-лабораторное обоснование применения сочетанной антимикробной фотодинамической терапии в комплексном лечении болезней пародонта

Актуальность и практическая значимость проблемы лечения болезней пародонта (БП) определяется распространенностью данной патологии [1] и высоким риском возникновения общих осложнений одонтогенной природы [2]. Многочисленными исследованиями доказано, что основной причиной БП является бактериальная пленка [3, 4], формирование и функционирование которой запускает не только местные механизмы развития пародонтальных карманов с разрушением костной ткани и последующей подвижностью зубов и их утратой [5], но и способствует развитию системного воспалительного ответа [2,6]. Рядом исследований подтверждена возможность высокоэффективного лечения с использованием только консервативных антимикробных методов [7]. Однако возможности антибиотикотерапии в ротовой полости ограничены ввиду наблюдаемой тенденции утраты чувствительности микрофлоры к антибиотикам и из-за побочных действий антибиотиков на организм [8].

В этой связи приобретает значение изучение и разработка новых методов лечения БП, нормализующих биоценоз слизистой оболочки ротовой полости. Новым перспективным направлением научных исследований является использование фототерапевтических методов лечения [9,10].

Поиск новых методов местного антимикробного воздействия, в частности разработки схем антимикробной фотодинамической терапии (АФДТ) и обоснование использования эстетически приемлемых и доступных фотосенсибилизаторов в комплексном лечении БП актуален для практического здравоохранения.

Материалы и методы: в рамках клинических исследований эффективности АФДТ в комплексном лечении БП пролечено 119 пациентов. Средний возраст пациентов составил 42,7 года (SD=13,7). Соотношение мужчины/женщины–35:65.

Все пациенты были разделены на 4 группы в зависимости от выбранного метода антимикробного воздействия. Между группами нет статистически значимых различий по возрасту, распределению по диагнозу или полу.

Базовая терапия во всех группах включала профессиональную гигиену ротовой полости комбинированным способом (ультразвуковым и ручным) с предварительной мотивацией, обучением индивидуальной гигиене ротовой полости, подбором средств индивидуальной гигиены.

1-я группа (контрольная): 31 человек. Средний возраст пациентов в группе 38,7 лет (SD14,02). Соотношение мужчины/женщины–35:65. Профессиональная гигиена проводилась с использованием 0,05% хлоргексидина (ХГ) для антимикробной обработки полости рта. Пациентам назначались полоскания полости рта 0,05% ХГ в домашних условиях утром и вечером перед чисткой зубов в течение 1 минуты. Повторное посещение для проведения коррекции

индивидуальной гигиены полости рта и оценки состояния тканей периодонта назначалось через 7–10 дней.

2-я группа : 32 человека. Средний возраст пациентов в группе составил 43,1 года (SD=11,0). Соотношение мужчины/женщины – 40:60. Профессиональная гигиена у этой группы пациентов проводилась с использованием 1% спиртового раствора хлорофиллипта (ХФ). Полоскания разведенным пятикратно раствором этого же препарата назначались для использования в домашних условиях.

Рекомендованный режим применения: 2 кратно в течение 7 дней. Повторное посещение для проведения коррекции индивидуальной гигиены полости рта и оценки состояния тканей периодонта назначалось через 7—10 дней.

3-я группа: 43 человека. Средний возраст в группе составил 44,4 года (SD=14,3). Соотношение мужчины/женщины–30:70. Профессиональная гигиена проводилась с обработкой ротовой полости лазером синего спектра действия (450 нм) «Сенс» (Республика Беларусь). Проводилось 5 сеансов облучения. Частота импульсов 50 Гц, 100% мощностью (150 мВт/см²), по 2 мин дистальные отделы, по 2 минуты фронтальные отделы изнутри и 2 минуты вестибулярная сторона фронтальной области с перерывами не более двух дней.

4-я группа: 13 человек. Средний возраст в группе составил 45,69 (SD=14,92). Соотношение мужчины/женщины–30:70. Профессиональная гигиена проводилась с однократной обработкой ротовой полости по разработанной нами схеме сочетанной АФДТ. Изоляция ротовой полости от влаги с использованием ватных валков. Введение в периодонтальные карманы 1% спиртового раствора ХФ с помощью эндодонтического шприца, аппликация его в течение 5 минут. Затем проводилось облучение ротовой полости лазером красного спектра в течение 5 минут, по 1 минуте облучалось каждая из пяти выше описанных областей ротовой полости. Затем раствор смывался. На край десны с помощью марлевых повязок наносилась настойка эвкалипта и оставлялась на 5 минут. По истечении указанного периодонта времени повязки убирались и проводилось обработка ротовой полости светодиодом с длиной волны 450 нм пять минут. По одной минуте облучалась каждая область ротовой полости.

Клиническое обследование включало основные (опрос и осмотр полости рта пациентов, определение индексных показателей) и дополнительные методы (ортопантомография, прицельные дентальные снимки). При диагностике воспалительных БП использовали классификацию ВОЗ, 1994.

Гигиена рта определялась с помощью упрощенного индекса Грина-Вермиллиона (ОHI-S, Green-Vermillion, 1964); состояние десны регистрировалось с помощью десневого индекса (GI, Loe, Silness, 1963); состояние тканей периодонта оценивалось с помощью периодонтального индекса CPITN (Ainamo et al., 1982). Клинические методы оценки эффективности проводимого лечения требовали подтверждения лабораторными методами исследования, что обусловлено доказанной взаимосвязью стоматологического статуса и лабораторных показателей у пациентов.

Случайным образом из вышеописанной общей выборки пациентов было выбрано 38 человек для лабораторной оценки эффективности проводимого лечения. Соотношение мужчины/женщины оказалось–25:75. Средний возраст обследованных пациентов 44,29 года (SD=13,74).

Из 1-й группы (контрольной) выбрано 10 человек. Соотношение мужчины/женщины–30:70. Средний возраст обследованных пациентов 39,8 (SD=14,84). Из второй группы выбрано 9 человек. Средний возраст пациентов в группе 49,78 лет (SD=11,14). Соотношение мужчины/женщины–10:90. Из 3-й группы (синий лазер) выбрано 10 пациентов. Средний возраст обследованных пациентов составил 46,40 лет (SD=11,69). Соотношение мужчины/женщины–30:70. В 4-й группе (АФДТ) лабораторные исследования были проведены у 9 пациентов. Средний возраст обследованных пациентов был 41,44 лет (SD=16,55). Соотношение мужчины/женщины–20:80. Проведено биохимическое исследование крови (с-реактивный белок, щелочная фосфатаза, глюкоза, α -амилаза), оценка показателей гемостаза и ПЦР исследование содержимого периодонтальных карманов.

При проведении биохимических исследований у пациентов использованы методы количественного определения показателей в сыворотке крови.

Анализ проводили на современных биохимических анализаторах Dialab Autolyzer (Австрия), ФП-901 (Финляндия) с использованием диагностических наборов «Витал Диагностикс СПб», Россия, «КармэйДиана», Польша.

Содержание основного энергетического компонента – глюкозы определяли ферментативно. Концентрацию С-реактивного белка определяли иммунотурбидиметрическим методом. Определение активности ферментов: щелочной фосфатазы (ЩФ), альфа-амилазы проводили кинетическими методами.

У пациентов с болезнями периодонта оценивались отклонения в общем анализе крови, исследовались показатели системы гемостаза: активированное частичное тромбопластиновое время (АЧТВ), фибриноген, тромбиновое время (ТВ), протромбиновое время (ПТВ) и протромбиновое отношение (международное нормализованное отношение – МНО).

Вышеупомянутые параметры определяли с помощью гемокоагулометра четырехканального СТ 2410 фирмы «СОЛАР» (Республика Беларусь) и наборов реагентов фирмы «Ренам» (Россия).

Забор биологического материала осуществлялся утром натощак. Пациентам рекомендовали перед забором материала для ПЦР диагностики зубы не чистить. Биохимическое, гематологическое и ПЦР исследование проводилось до начала лечения и через три месяца после лечения.

Для проведения ПЦР-диагностики содержимого периодонтальных карманов использовались бумажные стерильные штифты размера ISO 30. Карманы предварительно изолировались от слюны, при введении штифтов необходимо было следить за тем, чтобы штифты не контактировали с поверхностью зуба. У каждого пациента было использовано по три штифта. Через 30 секунд штифты извлекали, материал помещали в пробирки с транспортной средой и не позднее 2 часов доставляли в лабораторию для проведения ПЦР исследования.

Диагностические наборы ООО НПФ «ГЕНТЕХ», производства России, позволили провести генодиагностику ДНК *Prevotella intermedia* (Pi), *Tanarella forsythia* (Tf), *Treponema denticola* (Td), *Actinobacillus actinomycetemcomitans* (Aa), *Porphyromonas gingivalis* (Pg).

Статистическая обработка результатов исследований проведена на персональной ЭВМ с использованием пакета прикладных программ STATISTICA 6.0 (StatSoft inc.), лицензия №10996172, Microsoft EXCEL (Microsoft inc.).

Анализ вида распределения выполнен с использованием критерия Шапиро-Уилка. Для анализа различий в двух подгруппах использованы непараметрические методы: U-критерий Манна-Уитни для независимых подгрупп, критерий Вилкоксона для зависимых подгрупп. Для анализа различий по количественному параметру более чем в двух независимых подгруппах использован непараметрический критерий Краскела-Уоллиса, с последующим использованием U-критерия Манна-Уитни для попарного сравнения подгрупп. Критическим уровнем значимости при проверке статистических гипотез принят $p < 0,05$.

Результаты исследования клинической эффективности. До начала лечения во всех четырех группах значения индексов достоверно не отличались (OHIS в общей выборке 2,00 [1,66/2,50], GI 0,93 [0,62/1,05]).

При сравнении уровня гигиены спустя семь дней статистически значимо лучшие показатели установлены в группе пациентов, которым проводилась АФДТ (OHIS = 0,68 (0,39)). Также способствовало улучшению гигиены применение одного из факторов этой процедуры: только света (OHIS 3 группа = 1,04 (0,43)) или только фотосенсибилизатора (OHIS 2 группа = 1,08 (0,43)), $p = 0,046$ по критерию Манна-Уитни. Во всех четырех группах отмечается статистически значимое снижение значения индекса OHIS по сравнению с этим параметром до лечения. Через три месяца значения OHIS в группах сравнения достоверно не отличаются. Во всех исследуемых группах гигиена через шесть месяцев после начала лечения достоверно лучше, чем при первом обследовании (рисунок 1). В группе, где проводилась АФДТ, гигиена (OHIS = 0,82 (0,41)) достоверно лучше, чем в группе, где в качестве антимикробного агента использовался раствор хлорофиллипта (OHIS = 1,33 [1,18/1,50], p по критерию Манна-Уитни = 0,006). Уменьшение воспаления в тканях десны через 7 дней отмечается во всех клинических группах (GI в общей выборке 0,42 [0,28/0,58]), различия с состоянием десны до начала лечения статистически значимы, между группами различий нет. Через три месяца после проводимого лечения показатель GI достоверно ниже в группе АФДТ (GI = 0,39 (0,23)), чем в группе пациентов, у которых применялся хлорофиллипт (GI = 0,58 (0,22)) (p Манна-Уитни = 0,03). Во всех клинических группах состояние десны достоверно лучше, чем до начала лечения. Через шесть месяцев после лечения статистически значимых различий между значениями GI в разных группах нет. Во всех группах состояние десны достоверно лучше, чем до начала лечения. Несмотря на некоторую тенденцию к росту этого параметра по сравнению с осмотром через три месяца, различия между GI на осмотре через три месяца и между GI на осмотре через шесть месяцев статистически незначимы, т.е. полученный положительный эффект от лечения сохранялся через полгода после лечения (рисунок 2).

До начала лечения во всех четырех группах SPITN достоверно не отличался. При осмотре через три месяца после проведенного лечения достоверных различий по индексу SPITN между группами не отмечено. При осмотре через

три месяца в группах, где использовался синий лазер (2,00 [1,00/3,00]) и ХФ (2,00 [1,00/3,00]), отмечено статистически значимое увеличение количества здоровых секстантов ($p=0,0005$ и $p=0,002$ по критерию Вилкоксона соответственно).

В общей выборке количество секстантов с зубными отложениями (1,00 [0,00/2,00]) значимо меньше, чем до начала лечения ($p=0,03$ по критерию Вилкоксона). Для каждой группы различия до и после лечения недостоверны.

Следует указать, что за период наблюдений пациентам не проводилось периодонтологическое хирургическое лечение. Если у пациентов наблюдались показания к хирургическим вмешательствам, они проводились по окончании описанного срока наблюдений.

В общей выборке пациентов отмечается статистически значимое уменьшение количества секстантов с глубокими периодонтальными карманами по сравнению с базовым осмотром (0,00 [0,00/0,00], $p=0,00$ по критерию Вилкоксона). В группах, где использовался синий лазер и ХФ, секстантов с глубокими периодонтальными карманами достоверно меньше, чем до начала лечения (0,00 [0,00/0,00], $p=0,0002$ и 0,00 [0,00/0,0], $p=0,01$ по критерию Вилкоксона соответственно).

При осмотре через шесть месяцев достоверных различий по СРITN между группами не выявлено, отмечена общая тенденция к улучшению состояния за полгода (рисунок 3).

В общей выборке количество здоровых секстантов достоверно не отличается от этого показателя на предыдущем осмотре и достоверно больше, чем до лечения (2,00 [1,00/3,00], $p=0,00$ по критерию Вилкоксона). В группах, где использовался синий лазер, ХФ и ХГ, здоровых секстантов достоверно больше, чем до начала лечения (2,00 [1,00/3,00], $p=0,0003$; 2,00 [1,00/3,00], $p=0,0004$ и 3,00 [2,00/4,00], $p=0,0004$ по критерию Вилкоксона соответственно).

Результаты лабораторных исследований.. При проведении сочетанной АФДТ отмечается положительная тенденция к уменьшению Аа (выделена у $44,44 \pm 16,56\%$ пациентов до лечения и не выделена после применения сочетанной АФДТ ни у одного пациента, $p \leq 0,05$ по Q тесту Cochran) и Pi (выделена у $66,67 \pm 15,71\%$ пациентов до лечения и у $28,57 \pm 17,07\%$ пациентов после применения сочетанной АФДТ). Использование полосканий раствором хлорофиллипта уменьшило частоту выделения Td (выделена до лечения

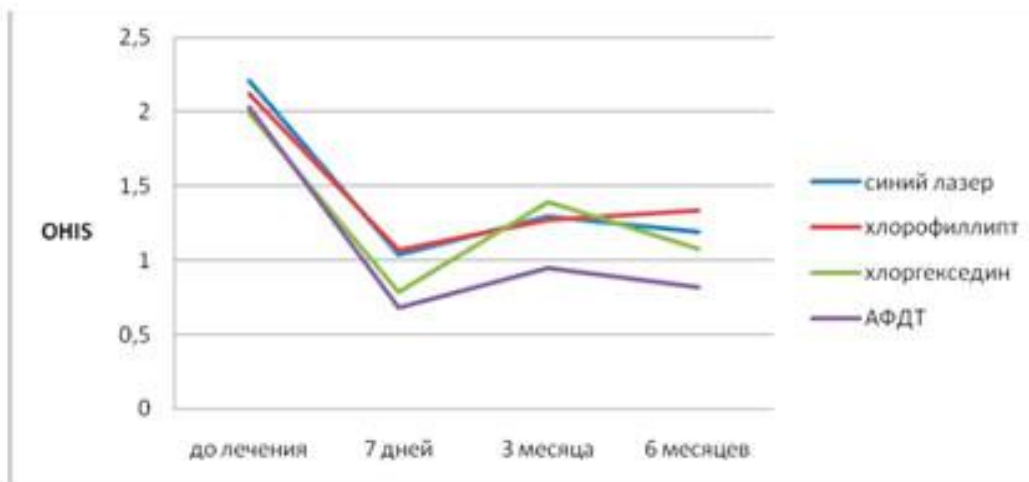


Рисунок 1 – Динамика OHIS при использовании различных методов антимикробной обработки.

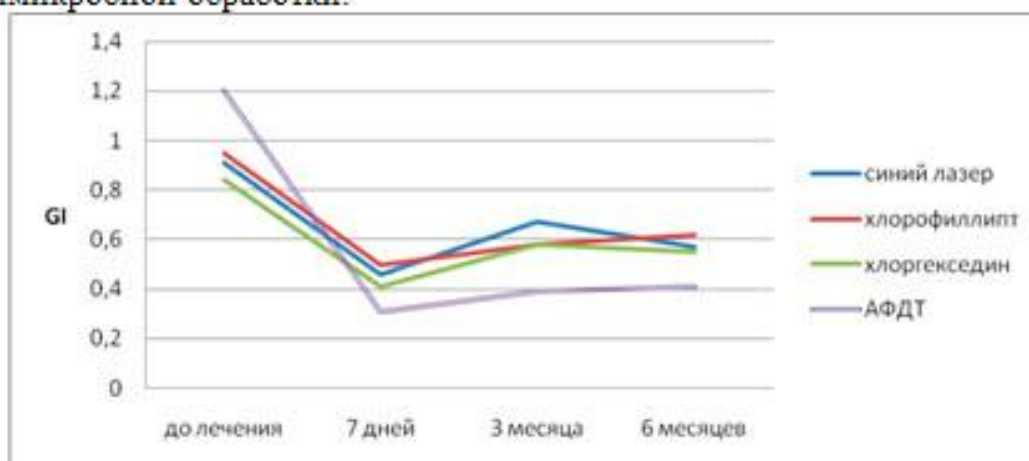


Рисунок 2 – Динамика GI при использовании различных методов антимикробной обработки.

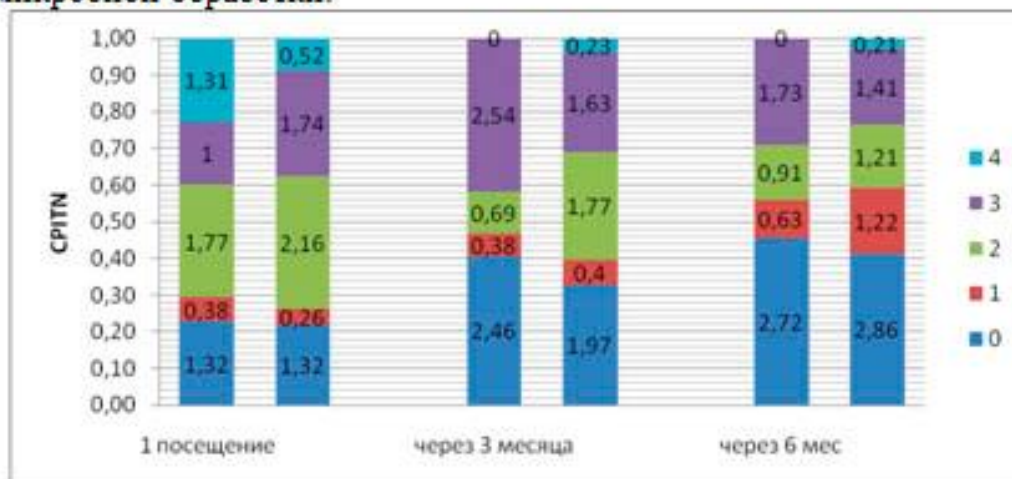


Рисунок 3 – Динамика CPITN в группе пациентов, у которых использовалась сочетанная АФДТ (1-й столбик) по сравнению с группой пациентов, у которых применялся ХГ (2-й столбик).

у $37,50 \pm 17,12\%$ пациентов, не выделена в этой группе после лечения) и P_g (выделена у $75,00 \pm 15,31\%$ пациентов до лечения и у $33,33 \pm 19,25\%$ пациентов

после применения антисептика). Фототерапия с синим светодиодом уменьшила частоту выделения всех периодонтопатогенов .

Биохимические исследования. Параметры с-реактивный белок, щелочная фосфатаза и глюкоза до и после лечения находятся в пределах нормы. А-амилаза в группах, где назначались хлорофиллипт и хлоргексидин, до начала лечения превышает норму (147,84 (89,71) Е/л и 153,24 [128,20/146,80] Е/л соответственно), что свидетельствует о системном влиянии воспаления в тканях периодонта на весь организм, после лечения этот показатель вернулся в пределы нормальных (46,42 [36,20/64,96] Е/л и 46,33 (10.69) Е/л соответственно).

Фибриноген до лечения находится на верхней границе нормы в группе, где использовался ХГ (3,83 [3,35/3,98] с). В остальных группах уровень фибриногена до лечения превышает норму, что свидетельствует о хроническом воспалительном процессе в организме..

Во всех группах отмечается тенденция к снижению уровня фибриногена в крови, что подтверждает уменьшение системной воспалительной реакции в организме.

Выводы: на основании результатов проведенных клинических и лабораторных исследований пациентов с БП можно сделать несколько выводов:

1. Сочетанная АФДТ показала высокую клиническую эффективность при лечении пациентов с БП, что подтверждено статистически значимым улучшением индекса гигиены и периодонтального индекса.
2. На основании анализа результатов ПЦР диагностики можно дифференцировать выбор метода антимикробной обработки тканей периодонта. Фоторегуляционная терапия эффективна при наличии в периодонтальных карманах всех периодонтопатогенов, сочетанная АФДТ может быть рекомендована для уничтожения Аа, то есть при лечении агрессивных форм периодонтитов. Монодействие раствора хлорофиллипта эффективно против Pg.
3. В ответ на инфекционный процесс в тканях периодонта в организме развивается системная воспалительная реакция, что подтверждается высоким уровнем α -амилазы и фибриногена, а антимикробная терапия способствует ее снижению.

Литература

1. Socransky, S. S. Microbial mechanisms in the pathogenesis of destructive periodontal diseases: a clinical assessment / S. S. Socransky, A. D. Haffajee // J Periodont Res. 1991. № 26. P. 195–212.
2. Examination of the relation between periodontal health status and cardiovascular risk factors: serum total and high density lipoprotein cholesterol, c-reactive protein and plasma fibrinogen / T. Wu [et al.] // Am J Epidemiol. 2000. Vol. 151, № 3. P. 273–282.
3. Леус, П. А. Микробный биофильм на зубах. Физиологическая роль и патогенное значение / П. А. Леус // Стоматологический журнал. 2007. № 2. С. 100–111.
4. Fowler, E. B. Periodontal disease and its association with systemic disease / E. D. Fowler, L. G. Breault, M. F. Cuenin // Mil. Med. 2001. № 166(1). P. 85.

5. Tatakis, D. N. Etiology and pathogenesis of periodontal diseases / D. N. Tatakis, P. S. Kumar // Dent Clin N Am. 2005. № 49. P. 491–516.
6. Чазов, Е. И. Как повысить эффективность лечения сердечно-сосудистых заболеваний / Е. И. Чазов // Здоровоохранение. 2004. № 3. С. 3–5.
7. Haffajee, A. D. Systemic anti-infective periodontal therapy. A systemic review / A. D. Haffajee, S. S. Socransky, J. C. Gunsolley // Ann Periodontol. 2003. № 8(1). P. 115–81.
8. Transferable resistance to triclosan in MRSA / B. D. Cookson [et al.] // Lancet. 1991. № 337. P. 1584–1549.
9. Наумович, С. А. Фотодинамическая терапия в лечении заболеваний пародонта (экспериментальное исследование) / С. А. Наумович, А. В. Кувшинов // Медицинский журнал. 2007. № 1. С. 71–75.
10. Новое в лечении заболеваний пародонта: фотодинамическая терапия / С. А. Наумович [и др.] // Современная стоматология. 2007. № 2. С. 27–29.