

DOI: <https://doi.org/10.51922/1818-426X.2022.3.77>

В. В. Дмитрачков¹, К. О. Кальченко², В. И. Лапковский³,
В. В. Строгий¹, А. В. Губкина¹

КЛИНИЧЕСКИЕ И ЛАБОРАТОРНЫЕ «МАСКИ» ИНФЕКЦИОННОГО МОНОНУКЛЕОЗА У ДЕТЕЙ

УО «Белорусский государственный медицинский университет»,¹
ГУ «РНПЦ детской онкологии, гематологии и иммунологии»,²
УЗ «4-я городская детская клиническая больница»³

Инфекционный мононуклеоз на различных стадиях развития патологического процесса и в зависимости от тяжести течения, наличия осложнений отличается полиморфизмом клинической картины, из-за чего в значительной степени бывает затруднена его ранняя диагностика.

Проанализированы особенности течения, клинические проявления острого инфекционного мононуклеоза у 55 детей и подростков в возрасте от 1 года до 14 лет, на различных этапах диагностического процесса. Определены наиболее часто встречающиеся сочетания клинических синдромов, наличие которых позволяет заподозрить у пациента инфекционный мононуклеоз.

Инфекционный мононуклеоз отличается полиморфизмом клинической картины, в зависимости от превалирования в ней общевоспалительного синдрома, синдрома эндотоксемии, лимфопролиферативного, гепатолиенального и др. синдромов, а также осложненного и неосложненного своего течения. Наиболее часто на догоспитальном этапе «масками» ИМ являлись: острая респираторная вирусная инфекция ($43,8 \pm 7,16\%$), острая аллергическая реакция ($35,4 \pm 6,9\%$), острая внебольничная пневмония ($16,7 \pm 5,38\%$ случаев), фолликулярная и лакунарная ангина ($8,3 \pm 3,98\%$).

Диагностика ИМ затруднена также достаточно поздним (на второй неделе заболевания) появлением атипичных мононуклеаров в периферической крови пациентов, при параллельном длительном отсутствии достаточной для диагностики характерной инфекционному мононуклеозу клинической симптоматики у $41,7 \pm 7,12\%$ пациентов.

Ключевые слова: *инфекционный мононуклеоз, дети, подростки, клиническая картина, клинические и лабораторные «маски».*

V. V. Dzmitratchkou, K. O. Kalchanka, V. I. Lapkouski,
V. V. Strogiiy, H. V. Gubkina

CLINICAL AND LABORATORY “MASKS” OF ACUTE FORMS OF INFECTIOUS MONONUCLEOSIS IN CHILDREN AND ADOLESCENTS AT VARIOUS STAGES OF THE DIAGNOSTIC PROCESS

Infectious mononucleosis at various stages of the pathological process and depending on the severity, presence of complications is characterized by polymorphism of the clinical features, which greatly complicates its early diagnosis.

Features of the course, clinical manifestations of acute infectious mononucleosis in 55 children and adolescents aged 1 to 14 years, at various stages of the diagnostic process were analyzed. Common combination of clinical syndromes, which allows to suspect the presence of infectious mononucleosis, were identified.

To establish the diagnosis of infectious mononucleosis, an integrated approach is required, taking into account the dynamics of the disease during the first week of the disease, the data of laboratory and instrumental studies.

Infectious mononucleosis is distinguished by the polymorphism of the clinical picture, depending on the prevalence of general inflammatory syndrome, endotoxicosis syndrome, lymphoproliferative,

hepatolienal and other syndromes, as well as its complicated and uncomplicated course. Most often at the prehospital stage, the “masks” of MI were: acute respiratory viral infection ($43.8 \pm 7.16 \%$), acute allergic reaction ($35.4 \pm 6.9 \%$), acute community-acquired pneumonia ($16.7 \pm 5.38 \%$ of cases), follicular and lacunar tonsillitis ($8.3 \pm 3.98 \%$).

Diagnosis of MI is also difficult due to the rather late (on the second week of the disease) appearance of atypical mononuclear cells in the peripheral blood of patients, with a parallel long-term absence of clinical symptoms sufficient for the diagnosis of infectious mononucleosis in $41.7 \pm 7.12 \%$ of patients.

Key words: *infectious mononucleosis, children, adolescents, clinical features, clinical and laboratory “masks”.*

Инфекционный мононуклеоз (ИМ) – это заболевание, для которого характерно полиорганное поражение с вовлечением в патологический процесс лимфатических органов, сердечно-сосудистой и иммунной систем, костного мозга, печени, селезенки и других систем [1, 2]. Удельный вес ИМ в структуре инфекционной патологии в последние годы заметно повысился, что обусловлено не только улучшением качества диагностики, но и ростом заболеваемости данной инфекцией [2–4]. Уделяется большое внимание изучению ИМ, вызванного вирусом Эпштейна–Барр (ВЭБ) [5, 6]. Кроме ВЭБ острый ИМ вызывают вирус простого герпеса I типа, цитомегаловирус, вирус герпеса человека IV, V и VI типов [6, 7]. Описаны также случаи ИМ, при которых у пациентов были выявлены маркеры сразу нескольких герпетических инфекций [1, 5]. Проводить диагностику ИМ, вызванного разными возбудителями, клинически сложно [7].

Неуклонный рост числа герпесвирусных заболеваний у детей обуславливает необходимость всестороннего изучения их клиники, совершенствования методов диагностики и разработки эффективных подходов к их профилактике и лечению [1, 3].

Актуальность изучения ИМ обусловлена широкой циркуляцией возбудителей заболевания среди населения, специфической тропностью вирусов к иммунокомпетентным клеткам, отсутствием средств специфической профилактики и этиотропной терапии [7].

Цель: определить особенности клинических и лабораторных проявлений осложнённого и неосложнённого острого ИМ у детей на этапе диагностики.

Материал и методы

Группу наблюдения составили 55 пациентов: (36 мальчиков и 19 девочек в возрасте от 1 года до 14 лет), поступавших в приемный отделение, а также находившихся в последующем на стационарном лечении в отделении челюстно-лицевой хирургии (ОЧЛХ) и различных соматических отде-

лениях УЗ «4-я ГКБ г. Минска». В дальнейшем в группе наблюдения нами были выделены 2 подгруппы пациентов: дети, поступившие в приемный покой стационара с подозрением на соматическую патологию (1-я подгруппа – 48 пациентов, $87,3 \pm 4,49 \%$) и дети, в клинической картине ИМ у которых преобладал местный лимфопролиферативный синдром (ЛПС), и которые в связи с этим были направлены на лечение в отделение челюстно-лицевой хирургии – 2-я подгруппа – 7 пациентов или $12,7 \pm 4,49 \%$.

Нами анализировались жалобы детей, клинические проявления и характер проводимого лечения на догоспитальном и госпитальном этапах, инструментальные данные (ультразвуковое исследование: органов брюшной полости (УЗИ ОБП), лимфатических узлов), а также результаты морфологического (пункционный, операционный и биопсийный материал) и лабораторного обследования.

Статистическая обработка полученных данных проводилась с использованием программ Excel, Statistika 6,0.

Результаты и обсуждение

Полученные нами результаты свидетельствуют, что ИМ чаще встречался у мальчиков ($65,5 \pm 6,41 \%$; $p < 0,05$). В группе наблюдения детей в возрасте до года не было, так как дети в возрасте до 6–12 месяцев обычно защищены материнскими антителами [7].

Частота встречаемости ИМ была значительно больше среди детей, посещающих организованные детские коллективы. Так, в группе наблюдения, среди детей дошкольного возраста (37 пациентов) детские дошкольные учреждения посещали $59,5 \pm 8,07 \%$ (22 человека). Нами было отмечено два сезонных подъёма заболеваемости инфекционным мононуклеозом: в зимний – $43,6 \pm 6,69 \%$ ($p < 0,010$) и весенний – $23,6 \pm 5,73 \%$ периоды. Летом и осенью заболеваемость (по обращаемости) составила $14,5 \pm 4,75 \%$ и $18,2 \pm 5,2 \%$ соответственно.

Среди 48 пациентов, поступающих в приемный покой соматического стационара, клинические проявления заболевания (в анамнезе и на момент поступления в клинику) отличались значительным полиморфизмом. Так, по анамнестическим сведениям, на амбулаторном этапе эти пациенты начинали лечиться от респираторной вирусной, бактериальной и вирусно-бактериальной патологии. В данном периоде развития заболевания участковыми педиатрами диагностировались: острая респираторная вирусная инфекция (ОРИ, 21 ребенок) – $43,8 \pm 7,16$ %, острая аллергическая реакция (ОААР) (медаллергия, пищевая аллергия, в том числе и с развитием отека Квинке) – у 17 человек ($35,4 \pm 6,9$ %), острая внебольничная пневмония – у 8 детей ($16,7 \pm 5,38$ % случаев), фолликулярная и лакунарная ангина – 4 пациента или $8,3 \pm 3,98$ %, острый бронхит – $4,2 \pm 2,9$ %, вегетативная дисфункция (СВД) – $2,1$ % (рис. 1).

Длительность лечения детей на амбулаторном этапе (в т. ч. и самолечения) составила от 1 до 9 суток. В $81,3 \pm 5,63$ % случаев дети из 1-й подгруппы еще амбулаторно начинали лечение под контролем участкового педиатра – 39 человек, из них почти половина $46,2 \pm 7,98$ % (18 пациентов) получали антибактериальную терапию. Чаще всего в качестве антибактериального препарата педиатрами назначались аминопенициллины – $61,1 \pm 11,82$ % (11 детей) («аугментин», «амоксиклав»). Также использовались цефалоспорины II и III поколения («зинат», «цефотаксим», «цефтриаксон») – $33,3 \pm 11,43$ % (6 детей), макролиды («кларитромицин», «сумамед») – у $11,1$ % (2 пациента). Длительность антибактериальной терапии до момента поступления детей в стационар составила: до 7 дней – $66,7 \pm 11,43$ % (12 детей), от 7 до 14 дней – $33,3 \pm 11,43$ % (6 пациентов).

4 ребенка ($8,3 \pm 3,98$ % пациентов 1-й подгруппы) поступили в приемный покой в 1-е сутки от начала заболевания и терапию не получали.

Кроме антибактериальной дети получали: симптоматическую терапию – $22,9 \pm 6,06$ %, противовирусные препараты – $4,2 \pm 2,9$ %, десенсибилизирующую терапию – $20,8 \pm 5,86$ %, гормональная терапия (преднизолон) – $8,3 \pm 3,98$ %, гомеопатические средства (анаферон) – $4,2 \pm 2,9$ % случаев.

По литературным данным [1, 4] известно, что на фоне применения аминопенициллинов при ИМ резко повышается вероятность появления кожной сыпи. В нашем случае на момент поступления в стационар у $35,4 \pm 6,9$ % детей и подростков (17 пациентов) из 1-й подгруппы, на первый план выходила клиническая картина «острой аллергической реакции» в виде экзантемы на коже. Аллергический характер сыпи диагностировался участковыми врачами с учетом анамнестических сведений – а именно использования на амбулаторном этапе антибактериальной терапии (причем, $52,9 \pm 12,48$ % из них (9 человек) получали до поступления в клинику аминопенициллины), наличия в анамнезе у детей пищевой аллергии. Выставлялись диагнозы: аллергический дерматит, аллергическая экзантема, токсикодермия, острая крапивница. Сыпь у детей чаще всего носила мелко- и крупнопятнистопапулезный характер – $88,2 \pm 8,07$ % (15 пациентов). Причем у абсолютного большинства детей и подростков – $82,4 \pm 9,52$ % сыпь не сопровождалась кожным зудом (14 детей). У 1 пациента сыпь расценена как полиморфная экссудативная эритема, развившаяся на фоне пищевой сенсibilизации и еще у одного ребенка – как обострение атопического дерматита, стрептодермия. По анамнестическим сведениям экзантема появилась в первые 1–2 дня применения антибиотиков (аминопени-

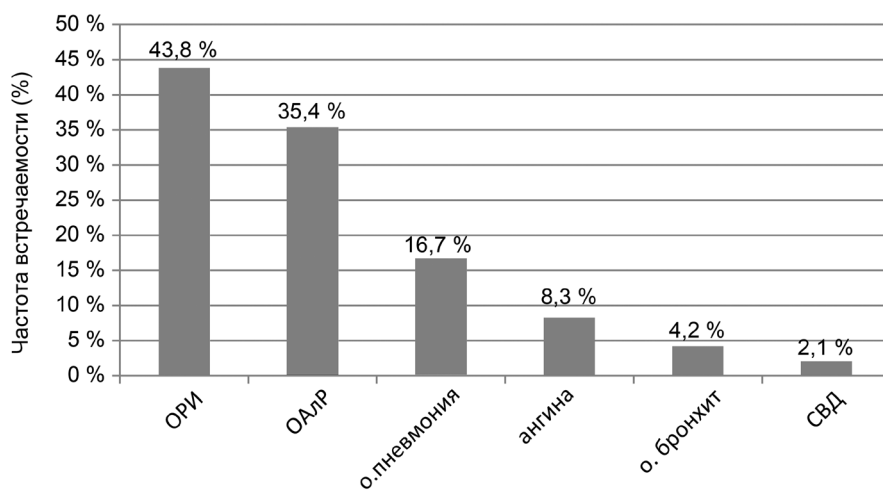


Рисунок 1. Структура клинических «масок» ИМ на этапе амбулаторного лечения ($n = 48$)

циллинов) у $55,6 \pm 17,57$ % пациентов, к концу первой недели их применения у $44,4 \pm 17,57$ % детей, получавших аминопенициллины.

Развитие параллельно с экзантемой у 6 пациентов пастозности, «отечности» лица позволило участковым педиатрам (с учетом анамнеза) заподозрить у этих детей (что и было отмечено в направительном диагнозе) наличие отека Квинке ($12,5 \pm 4,77$ %), а у 3-х детей клинические проявления описываются как «выраженная пастозность лица». По-видимому в данном случае имело место развитие у пациентов аденоидита, что происходит при ИМ из-за нарушения лимфатического дренажа. Причем «отек» мягких тканей лица (при более тщательном осмотре, и правильной интерпретации полученных данных) сопровождался, как правило, другой клинической симптоматикой определенно характерной именно аденоидиту: гнусавостью голоса, затруднением носового дыхания.

На момент поступления в приемный покой наряду с кожной сыпью в клинической картине у пациентов можно было выделить и другие синдромы: синдром поражения верхних дыхательных путей (местный катаральный синдром (МКС)) – 39 пациентов, $81,3 \pm 5,63$ %, синдром эндотоксикоза (СЭТ) – 34 ребенка, $70,8 \pm 6,56$ % случаев (лихорадка, слабость, вялость, снижение аппетита, мио- и артралгии, нарушение сна и т. д.), гепатолиенальный (ГЛС) и лимфопролиферативный синдромы – 27 детей, $56,3 \pm 7,16$ % и 23 ребенка, $47,9 \pm 7,21$ % соответственно. Констатировалось также поражение небных миндалин в виде развития лакунарной или фолликулярной ангины – у 11 осмотренных ($22,9 \pm 6,06$ %), из них у 1 пациента – выявлена некротическая ангина. Гиперемия же небных миндалин с развитием картины катарального тонзиллита определялась при осмотре в приемном покое у гораздо большего числа пациентов – 20 детей и подростков ($41,7 \pm 7,12$ % случаев). Кроме того, у 4 детей было отмечено наличие болевого абдоминального (БАС) – $8,3 \pm 3,98$ % и диспептического синдромов (ДС) – у 1 ребенка. Боли в животе у этих пациентов отмечались в правой подвздошной и параумбиликальной областях, что объясняется развитием у них мезаденита при мононуклеозе и подтверждает данные литературы [4].

У 2 пациентов зафиксировано наличие артралгического синдрома (АрС) – $4,2 \pm 2,9$ %.

На этапе приемного покоя стационара диагноз ИМ у детей и подростков 1-й подгруппы, не смотря на вышеописанный полиморфизм его клинических проявлений и широкий спектр направитель-

ных «диагнозов-масок», был заподозрен и подтвержден педиатрами стационара у 28 детей и подростков ($58,3 \pm 7,12$ %). Диагноз у них был окончательно верифицирован по выявлению в периферической крови (в приемном покое стационара) атипичных мононуклеаров. Причем, уровень атипичных мононуклеаров в общем анализе крови колебался от 7 до 63 %.

Пациентам, у которых ИМ установлен не был, и они были направлены на госпитализацию в соматические отделения (20 детей – $41,7 \pm 7,12$ %), диагностированы «заболевания маски», отражающие возможно развитие у детей (на данном этапе) осложненного течения мононуклеоза: острая внебольничная пневмония – $45 \pm 11,41$ % (9 пациентов), $10 \pm 6,88$ % (2 ребенка) – острый бронхит (см. рис. 2). А также такие диагнозы, как: у 3 детей, $15 \pm 8,19$ % – ОРИ (в т. ч. пациент по тяжести состояния госпитализированный в ОАР ПИТР из-за наличия выраженного эндотоксикоза и судорожного синдрома с диагнозом: ОРИ, гипертермический синдром, фебрильные судороги), у 3 детей, $15 \pm 8,19$ % – токсидермия, многоформная экссудативная эритема, отек Квинке (все пациенты из этой группы получали в анамнезе на амбулаторном этапе аминопенициллины), у 2 детей, $10 \pm 6,88$ % – лакунарная ангина (в т. ч. ангина с развитием реактивного артрита) и 1 ребенку был выставлен диагноз кризового течения синдрома вегетативной дисфункции (рис. 3). В соответствии с выставленными пациентам диагнозами в $85 \pm 8,19$ % случаев (17 пациентам) была назначена и проводилась в дальнейшем в профильных отделениях антибактериальная терапия (цефалоспорины II–IV поколения – $76,5 \pm 10,6$ % (13 детей), макролиды – $35,3 \pm 11,95$ % (6 пациентов), аминогликозиды – $11,8 \pm 8,07$ % (2 случая), меропенимы – $11,8 \pm 8,07$ % (2 случая). В 7 случаях ($41,2 \pm 12,3$ %) проведено 2 и более курсов антибактериальной терапии. В $17,6 \pm 9,52$ % (у 3 детей) использовались параллельно 2 антибактериальных препарата и более. Применялись противовирусные препараты – у 4 детей, $20 \pm 9,22$ %, десенсибилизирующая терапия – 13 пациентов, $65 \pm 10,94$ % (в т. ч. гормонотерапия – у 6 детей, $46,2 \pm 14,39$ %), патогенетическая инфузионная терапия (с дезинтоксикационной целью) – 13 пациентов, $65 \pm 10,94$ %, симптоматическая терапия – 17 пациентов, $85 \pm 8,19$ % и местная терапия – 14 детей, $70 \pm 10,51$ %.

Все дети из ОЧЛХ (7 человек, $12,7 \pm 4,49$ %) амбулаторно лечились под наблюдением участкового педиатра с диагнозом ОРИ. В клинической

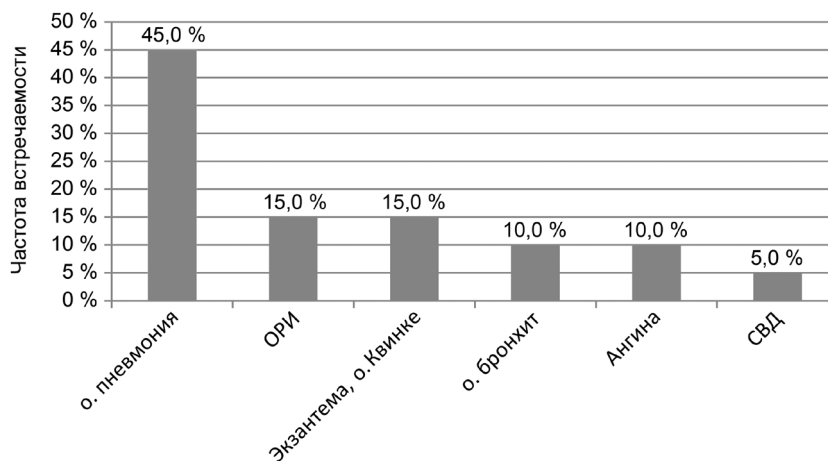


Рисунок 2. Структура клинических «масок» ИМ на этапе приемного покоя стационара

картине у детей из этой подгруппы на догоспитальном этапе, также как и у детей из первой подгруппы, преобладали местные катаральные явления – у $85,7 \pm 14,29 \%$, 6 пациентов. У $71,4 \pm 18,45 \%$ (5 детей) имелся умеренно выраженный синдром эндотоксикоза. Все дети и подростки амбулаторно получали антибиотики. Чаще в качестве антибактериальных препаратов также как и в случае детей, поступавших в соматические отделения, использовались антибиотики аминопенициллинового ряда – $57,1 \pm 20,21 \%$ случаев (4 детей). Длительность лечения на догоспитальном этапе составила от 1 до 9 суток.

На момент поступления в хирургическое отделение у всех детей и подростков в клинической картине преобладал лимфопролиферативный синдром (ЛПС), причем чаще всего местный, отмечалось увеличение регионарных лимфатических узлов: шейных (5 пациентов, $71,4 \pm 18,45 \%$), подчелюстных (2 ребенка, $28,6 \pm 18,45 \%$), околоушных (1 ребенок или $14,3 \%$). Сочетание ЛПС с синдромом эндотоксикоза ($71,4 \pm 18,45 \%$), а также с местными катаральными проявлениями ($85,7 \pm 14,29 \%$) и общевоспалительными изменениями в общем анализе крови позволило диагностировать хирургам на начальном этапе нахождения в хирургическом отделении наличие у пациентов острых неспецифических регионарных лимфаденитов: гнойные лимфадениты у $33 \pm 19,2 \%$ пациентов, у $67 \pm 19,2 \%$ детей был выставлен диагноз серозного лимфаденита. ИМ был заподозрен врачами-хирургами, когда было констатировано отсутствие положительной клинико-лабораторной динамики на фоне комплексной терапии (оперативное + антибактериальное лечение), а также при присоединении к вышеуказанной симптоматике явлений лакунарной или фолликулярной, и даже некротической ангины ($57,1 \pm 20,21 \%$ па-

циентов), развитии у детей гепатолиенального синдрома ($71,4 \pm 18,45 \%$ случаев), появления у них кожной сыпи ($14,3 \%$), увеличения других групп лимфатических узлов ($14,3 \%$ случаев).

Изменения со стороны регионарных лимфатических узлов по результатам УЗИ (шейных и подчелюстных) проведено в ОЧЛХ всего 2 пациентам, в соматических отделениях – 4 детям, всего $22,2 \pm 8,15 \%$ были обнаружены в 100 % случаев (2 пациента ОЧЛХ) и у 3 пациентов соматических отделений (75 % тех случаев, когда по показаниям была проведено УЗИ лимфоузлов) и характеризовались гиперплазией лимфоидных элементов.

Морфологическое исследование (использовался операционный и биопсийный материал (инцизионная, пункционная биопсия)) проведено 4 пациентам, находившимся на лечении в ОЧЛХ – $57,1 \pm 20,21 \%$. При морфологическом исследовании (использовался операционный материал) у одного из пациентов ОЧЛХ была описана морфологическая картина, соответствующая «болезни кошачьей царапины» (фелинозу) – неделя с начала заболевания, 1-е сутки госпитализации. В других случаях: «гиперплазия лимфоидных элементов» – 2–3 суток от начала заболевания, 1-е сутки госпитализации. Биопсийный материал (мазки из пунктата): «цитограмма соответствующая лимфадениту» – 9 день болезни, 1-е сутки госпитализации; «гиперплазия лимфоидных элементов» – 3 суток от начала заболевания, 1-е сутки госпитализации.

По результатам УЗИ органов брюшной полости у детей и подростков (проведено по показаниям 9 исследований, $33,3 \pm 9,24 \%$: 7 в соматических отделениях и 2 – пациентам ОЧЛХ) чаще всего отмечалось умеренное увеличение печени с диффузными изменениями в её паренхиме, увеличение селезёнки и лимфатических узлов в проекции ворот печени.

Явления процесса гепатоцитолита (по литературным данным повышенный уровень АлАТ при ИМ может отмечаться у 90 % пациентов [7]) были выявлены в $50,0 \pm 13,87$ % случаев проведенного биохимического исследования крови (14 исследований). Случаи превышения концентрации АсАТ над АлАТ (такая ситуация рассматривается многими авторами как проявление адаптивной ферментемии при мононуклеозе [7]) были обнаружены нами у $42,9 \pm 13,73$ % пациентов. У 1 пациента изменения уровня трансфераз нами не выявлено.

На стационарном этапе в гемограмме у детей из обеих подгрупп отмечался: умеренный лейкоцитоз – у $81,5 \pm 7,62$ % (22 пациента), в первые дни нейтрофилёз со сдвигом лейкоцитарной формулы влево у 13 детей – $48,1 \pm 9,8$ %. К концу первой недели терапии в крови у 16 детей ($59,3 \pm 9,63$ %) отмечался лимфоцитоз и моноцитоз (суммарно более 60 %). Атипичные мононуклеары в периферической крови появились на первой неделе госпитализации в стационар у $71,4 \pm 18,45$ % детей в ОЧЛХ (у 5 пациентов) и $65 \pm 10,94$ % детей и подростков из соматических отделений (у 13 пациентов).

У 1 пациента, переведенного в ДИКБ г. Минска с диагнозом «острая ротавирусная инфекция», инфекционный мононуклеоз, вызванный вирусом Эпштейна–Барр был установлен только лишь на данном этапе – методом полимеразной цепной реакции.

Выводы

1. Инфекционный мононуклеоз отличается полиморфизмом клинической картины, в зависимости от превалирования в ней общевоспалительного синдрома, синдрома эндотоксикоза, лимфопролиферативного, гепатолиенального и др. синдромов, а также осложненного и неосложненного своего течения. Наиболее часто на догоспитальном этапе «масками» ИМ являлись: острая респираторная вирусная инфекция ($43,8 \pm 7,16$ %), острая аллергическая реакция ($35,4 \pm 6,9$ %), острая внебольничная пневмония ($16,7 \pm 5,38$ % случаев), фолликулярная и лакунарная ангина ($8,3 \pm 3,98$ %).

2. Диагностика ИМ затруднена также достаточно поздним (на второй неделе заболевания) появлением атипичных мононуклеаров в периферической крови пациентов, при параллельном длительном отсутствии достаточной для диагностики характерной инфекционному мононуклеозу клинической симптоматики у $41,7 \pm 7,12$ % пациентов.

3. Для установления диагноза инфекционно-мононуклеоза требуется комплексный подход

с учетом динамики заболевания на протяжении первой недели болезни, данных лабораторных и инструментальных исследований.

Литература

1. Эпштейна–Барр вирусная инфекция у детей: современные подходы к диагностике и лечению / Э. Н. Симованьян [и др.] // Лечащий врач. – 2007. – № 7. – С. 36–41.
2. Кромарев, С. А. Опыт использования препарата «Флавозид» при Эпштейна–Барр инфекции у детей / С. А. Кромарев, О. В. Выговская // Современная педиатрия. – 2011. – № 5(39). – С. 1–6.
3. Никольский, И. С. Инфекция, вызываемая вирусом Эпштейна–Барр: иммунопатогенез, клиника и лечение / И. С. Никольский // Мистецтво лікування. – 2006. – № 3(29). – С. 23–28.
4. Кудин, А. П. Эта «безобидная» вирус Эпштейна–Барра инфекция. Часть 2. Острая ВЭБ-инфекция: эпидемиология, клиника, диагностика, лечение / А. П. Кудин // Медицинские новости. – 2006. – № 8, т. 1. – С. 25–31.
5. Infectious mononucleosis / H. Wakiguchi [et al.] // Nippon Rinsho: Japan. J. Clinic. Med. – 2006. – Vol. 64, № 3. – P. 625–629.
6. Клинико-иммунологические особенности инфекционно-воспалительных заболеваний у часто болеющих пациентов, перенесших инфекционный мононуклеоз / О. Н. Лесина [и др.] // Журнал инфектологии Всероссийский ежегодный конгресс «Инфекционные болезни у детей: диагностика, лечение и профилактика». – 2013. – Приложение т. 5, № 4. – С. 70–71.
7. Gärtner, B. EBV viral load detection in clinical virology / B. Gärtner, J. K. Preiksaitis // J. Clin. Virol. – 2010. – Vol. 48. – P. 82–90. – doi: 10.1016/j.jcv.2010.03.016.

References

1. Epshtejna–Barr virusnaya infekciya u detej: sovremennye podhody k diagnostike i leche-niyu / E. N. Simovan'yan [et al.] // Lechashchij vrach. – 2007. – № 7. – S. 36–41.
2. Kromarev, S. A. Opyt ispol'zovaniya preparata «Flavozid» pri Epshtejna–Barr infekcii u detej / S. A. Kromarev, O. V. Vygovskaya // Sovremennaya pediatriya. – 2011. – № 5(39). – S. 1–6.
3. Nikol'skij, I. S. Infekciya, vzyvaemaya virusom Epshtejna–Barr: immunopatogenez, klinika i lechenie / I. S. Nikol'skij // Mistectvo likuvannya. – 2006. – № 3(29). – S. 23–28.
4. Kudin, A. P. Eta «bezobidnaya» virus Epshtejna–Barra infekciya. CHast' 2. Ostraya VEB-infekciya: epidemiologiya, klinika, diagnostika, lechenie / A. P. Kudin // Medicinskie novosti. – 2006. – T. 1, № 8. – S. 25–31.
5. Infectious mononucleosis / S. K. Dunmire, K. A. Hogquist, H. H. Balfour // Curr. Top. Microbiol. Immunol. – 2015. – Vol. 390. – P. 211–240. – doi: 10.1007/978-3-319-22822-8_9
6. Kliniko-immunologicheskie osobennosti infekcionno-воспалitel'nyh zabolevanij u chasto boleyushchih pacientov, perenesshij infekcionnyj mononukleoz / O. N. Lesina [et al.] // Zhurnal infektologii Vserossijskij ezhegodnyj kongress «Infekcionnye bolezni u detej: diagnostika, lechenie i profilaktika». – 2013. – Prilozhenie t. 5, № 4. – S. 70–71.
7. Gärtner, B. EBV viral load detection in clinical virology / B. Gärtner, J. K. Preiksaitis // J. Clin. Virol. – 2010. – Vol. 48. – P. 82–90. – doi: 10.1016/j.jcv.2010.03.016.

Поступила 03.03.2022 г.