

## **Экспериментальные операции на булле кроликов с имплантацией целлюлозы и ксенотрансплантата**

*БГМУ*

В клинической практике после выполнения saniрующих операций уха нередко возникает вопрос о необходимости мастоидопластики. Решение этой задачи особенно затруднено при дефиците местных тканей. С учетом особенностей остеогенеза сосцевидного отростка проблема подбора адекватного трансплантата или имплантата на сегодняшний день остается актуальной. В данной статье изложены результаты сравнительной оценки реакции тканей буллы кролика на имплантацию целлюлозы и ксеноперикарда.

**Ключевые слова:** имплантат, целлюлоза, ксеноперикард

Объем хирургического вмешательства при осложненных формах острого гнойного антромастоидита зависит от распространенности и характера патологического очага, наличия внутричерепных осложнений. Санацию среднего уха, пораженного кариозно-деструктивным процессом, осуществляют в объеме антротомии, антромастидотомии или антромастидэктомии, а при наличии холестеатомы выполняют консервативно-радикальную операцию. Вопрос выбора тактики ведения гнойной постоперационной раны сосцевидного отростка остается открытым [1,2,4]. Главными недостатками традиционного «открытого способа» является длительный послеоперационный период (около 30-40 дней), необходимый для спонтанного гранулирования полости, вероятность вторичного инфицирования раны, а также психоэмоциональное напряжение пациента при перевязках.

Закрытие дефекта после трепанации сосцевидного отростка по поводу гнойного мастоидита непосредственно во время операции является задачей привлекательной, но вместе с тем и сложной. Идеальным вариантом saniрующей операции сосцевидного отростка при остром гнойном воспалении является ушивание заушной раны (рис.1) и дренирование барабанной полости через тимпаностомическую трубку (рис.2). Такая методика способствует заживлению раны первичным натяжением, не требует повторных парацентезов, так как шунт обеспечивает аэрацию, хороший дренаж и эвакуацию экссудата из барабанной полости. Однако пластика трепанационной полости за счет мягких тканей пациента, например, аутогенным кожным, фасциальным или надкостничным лоскутом, не всегда осуществима, так как количество аутоотрансплантата, как правило, ограничено. Применение донорских тканей несет в себе риск передачи инфекции и тканевой несовместимости, поэтому в клинической практике отохирурги пытаются заменить консервированные аллотрансплантаты твердой мозговой оболочки, надкостницы, брюшины различными биоматериалами, которые по своей структуре близки к костной ткани и обладают высокими остеоиндуктивными свойствами. Однако высокая стоимость таких имплантатов как гидроксилапатит, колапол, никелид титана ограничивает их широкое применение. Поиск более дешевых материалов является одной из приоритетных задач отохирургии.

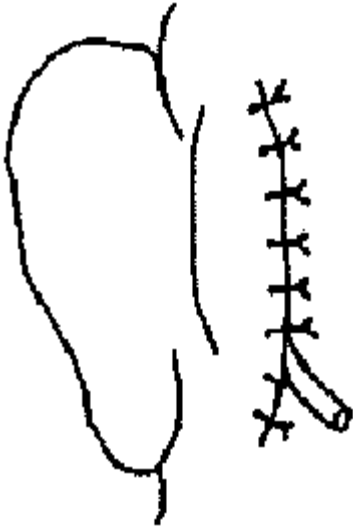


Рис.1. Закрытая методика ведения послеоперационной раны. Рану зашивают наглухо. Дренаж Выводы через нижний угол раны.

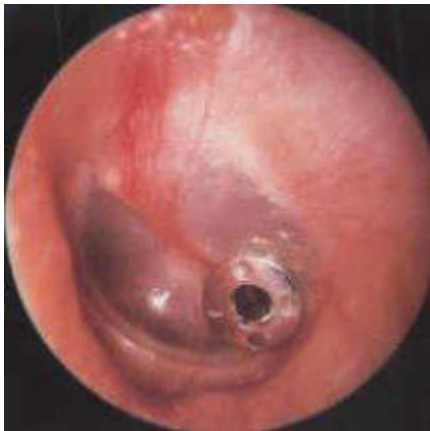

Рис.2. Аппликация шунта в парацентезное отверстие.

Целью нашего исследования явилось изучение состояния буллы кроликов после имплантации целлюлозы и трансплантации ксеноперикарда телят с оценкой возможности использования этих материалов при выполнении мастоидопластики.

Наше внимание привлек препарат «Пленка с линкомицином», разработанный НИИ физико-химических проблем Белгосуниверситета и выпускаемый Борисовским заводом медицинских препаратов. Пленка представляет собой биорастворимое трикотажное полотно на основе окисленной целлюлозы, содержащее линкомицин. Материал обладает рядом положительных свойств, необходимых в клинической практике: налажен производственный выпуск стерильного препарата, обладающего гемостатическим и пролонгированным местным антимикробным действием, имеется клинический опыт его использования в хирургии. В качестве второго материала для трансплантации был выбран ксеноперикард телят, фиксированный в диглицидиновом эфире этиленгликоля. Немаловажно, что оба материала малотоксичны и недороги.

Эксперимент проведен на 18 здоровых половозрелых кроликах, обоего пола, в возрасте 1-1,5 лет, массой тела 2,5-4,0 кг. При выполнении исследования придерживались «Правил проведения работ с использованием экспериментальных животных». Кроликов содержали в стандартных условиях в отдельных клетках вивария БГМУ со свободным доступом к пище и воде. Животные были разделены на

две группы по 9 особей в каждой. В первой группе двустороннюю облитерацию ушной буллы проводили целлюлозой, во второй группе – ксеноперикардом телят.

Всем животным под внутривенным наркозом (раствор калипсола 0,1мл/кг) и местной инфильтрационной анестезией (1% раствора новокаина – 2мл) была произведена трепанация латеральной стенки ушной буллы с созданием «костного окошка». Слизистую оболочку буллы преднамеренно не удаляли. Буллу заполняли одним из указанных материалов, после чего рану послойно ушивали.

Антибиотикотерапию в послеоперационном периоде не проводили. Через месяц после операции кроликов Выводы из эксперимента. Данный срок был выбран с учетом результатов изучения процессов заживления послеоперационной раны сосцевидного отростка [2; 4].

Забор материала осуществляли путем иссечения тканевых блоков размерами 2,0x2,0x1,5 см, включавших буллу с трансплантатом или имплантатом. Материал фиксировали в 10% нейтральном формалине и заливали в парафин по общепринятой методике. Гистологические срезы толщиной 5-7 мкм, окрашенные гематоксилином и эозином, исследовали при помощи светового микроскопа.

Визуально у всех кроликов к концу месяца после имплантации целлюлозы с обеих сторон были отмечены нагноительные процессы в области буллы, в том числе в одном наблюдении – развитие флегмоны. Во второй группе одностороннее нагноение в области буллы было только у одного кролика.

Результаты гистологического исследования свидетельствуют, что во всех 18 наблюдениях эксперимента с использованием целлюлозы в зоне оперативного вмешательства имело место очаговое отграниченное (абсцесс) или разлитое (флегмона) гнойное воспаление с деструкцией имплантата и вовлечением в патологический процесс не только буллы, но и прилежащих мягких тканей. Это свидетельствует о высоком риске нагноения буллы как замкнутой полости при имплантации целлюлозы.

Через месяц после операции у животных второй группы, как при визуальном, так и при микроскопическом исследовании трансплантат не подвергся заметной структурной перестройке и практически срастался с окружающими тканями. Не было выявлено также выраженных деструктивных изменений буллы. На границе трансплантата и тканей «хозяина» определялся полосовидный клеточный инфильтрат продуктивного характера, представленный лимфоцитами, гистиоцитами, плазмócитами, единичными сегментоядерными лейкоцитами и гигантскими многоядерными клетками типа инородных тел. Зона инфильтрации была окружена фиброзной капсулой с небольшим количеством толстостенных сосудов и мелкоочаговыми периваскулярными лимфогистиоцитарными инфильтратами.

Сравнивая полученные результаты, можно отметить, что у животных первой группы преобладали экссудативно-некротические изменения имплантата и окружающих тканей. Во второй группе в большинстве наблюдений в зоне оперативного вмешательства были отмечены преимущественно продуктивная клеточная реакция и процессы организации. Не было выраженных морфологических признаков отторжения, что свидетельствует о высокой степени приживаемости трансплантата.

Причиной развития гнойного воспаления при использовании целлюлозы может служить несоответствие большого объема имплантируемого материала и малой поверхности буллы, так как в нашем эксперименте булла была полностью заполнена

целлюлозой [3]. Возможно, такой реакции тканей способствуют абсорбционные свойства целлюлозы, благодаря которым ее рекомендуют использовать в качестве гемостатического средства [5]. Однако, как показали результаты эксперимента, в замкнутом пространстве среднего уха этот эффект, по-видимому, играет отрицательную роль.

Вероятнее всего в развитии гнойного воспаления буллы имеют значение особенности ее эмбриогенеза, анатомического строения, вентиляции и реакции тканей на имплантат. Следует отметить, что в обеих группах не было признаков новообразования костных балочек, однако это можно объяснить ограниченным сроком наблюдения в эксперименте. Обнадёживающие результаты, полученные при трансплантации ксеноперикарда телят в буллу кроликов, свидетельствуют о биологической совместимости данного вида трансплантата и позволяют предположить, что увеличение сроков эксперимента позволит глубже изучить динамику взаимоотношений трансплантата и тканей «хозяина» с перспективой внедрения и оптимизации использования данного биологического материала при мастоидопластике.

Таким образом, проведенное экспериментальное исследование подтверждает обоснованность тщательного подхода к выбору типа трансплантата или имплантата для мастоидопластики. С учетом энхондрального происхождения соцевидного отростка, вполне оправданы высокие требования отохирургов к имплантатам височной кости, особенно при развитии остеомиелитического процесса, так как, прежде всего, они должны быстро замещаться новообразованной костью и не усугублять экссудативно-некротические процессы.

#### **Литература**

1. Мишенькин Н.В., Зиновьев А.С., Носков А.Л. Патогистологическое обоснование дополнительных микрохирургических приемов при мастоидэктомии // Журнал ушных, носовых и горловых болезней.-1987.-№5.-С.13-16.
2. Покотиленко А.К., Яловой С.Ф. Сравнительная оценка репаративного остеогенеза в эксперименте при операции на булле с имплантацией деминерализованной и нативной костной ткани // Журнал ушных, носовых и горловых болезней.-1989.-№5.-С.59-63.
3. Сборник отчетов о клинических испытаниях препаратов РУП «Борисовский завод медицинских препаратов», Мн.: РУП «Минсктиппроект», 2003.
4. Яловой С.Ф. Трансплантаты и имплантаты в реконструктивной хирургии соцевидного отростка // Журнал ушных, носовых и горловых болезней.-1988.-№2.-С.84-88.
5. Krishnan L.K., Mohanty M., Umashankar P.R., Lal A.V. Comparative evaluation of absorbable hemostats: advantage fibrin-based sheets // Biomaterials.-2004.-vol.25(24).-N.11.-p.5557-5563