

DOI: <https://doi.org/10.51922/1818-426X.2023.4.153>

О. И. Родионова¹, А. Р. Сакович¹, Д. М. Курбасова²,
Н. И. Неборская², М. А. Шлапакова²

СЛУЧАЙ ЗЛОКАЧЕСТВЕННОГО НОВООБРАЗОВАНИЯ НОСОГЛОТКИ (ЛИМФОМЫ БЕРКИТТА) У РЕБЕНКА

УО «Белорусский государственный медицинский университет»¹
УЗ «3 городская детская клиническая больница г. Минска»²

Симптоматика опухолей носоглотки может быть длительное время скудной и протекать под «маской» иной патологии. Клинические проявления объемного новообразования носоглотки у пациента детского возраста требуют дифференциально-диагностического поиска между гипертрофией глоточной миндалины (аденоидами), а также доброкачественными и злокачественными опухолями носоглотки. Среди опухолей носоглотки в детском и подростковом возрасте, прежде всего, требуется исключить ювенильную ангиофибромю основания черепа – хотя и доброкачественное, но быстро прогрессирующее новообразование с высоким риском кровоточивости и склонностью к деструктивному росту. Среди злокачественных новообразований носоглотки у детей встречаются как эпителиальные (недифференцированный рак), так и соединительнотканые опухоли (саркомы, среди которых преобладает рабдомиосаркома), а также экстранодальные формы лимфом (в частности, с поражением лимфоэпителиального глоточного кольца). В статье приведено собственное клиническое наблюдение случая неходжкинской лимфомы (лимфомы Беркитта) носоглотки у ребенка 6 лет, изначально походившее на гипертрофию глоточной миндалины. Однако быстрый рост и склонность к кровоточивости, приведшее к анемизации пациента, поставили перед специалистами ряд дифференциально-диагностических вопросов. Комплексное обследование позволило установить диагноз в короткие сроки.

Ключевые слова: опухоль носоглотки, дети, лимфома.

V. Radzionava, A. Sakovich, D. Kurbasava,
N. Neborskaya, M. Shlapakova

THE CASE OF THE MALIGNANT NASOPHARYNGEAL TUMOR (BURKITT LYMPHOMA) IN A CHILD

Symptoms of nasopharyngeal tumors may be scanty for a long time and flow under the “mask” of another pathology. Clinical manifestations of neoplasm of the nasopharynx in a pediatric patient require a diagnostic search between hypertrophy of the pharyngeal tonsil (adenoids) as well as benign and malignant nasopharyngeal tumors. Among nasopharyngeal tumors in children and adolescence first of all it is necessary to exclude the juvenile nasopharyngeal angiofibroma. It is a benign but rapidly progressive neoplasm with a high risk of bleeding and a tendency to destructive growth. Among malignant neoplasms of the nasopharynx in children there are both epithelial (undifferentiated carcinoma) and connective tissue tumors (sarcoma, among which rhabdomyosarcoma predominates) as well as extranodal forms of lymphoma (in particular, with lymphoepithelial organs defeat). The article presents our own clinical observation of a case of non-Hodgkin lymphoma (Burkitt lymphoma) of the nasopharynx in a 6-year-old child, which initially looked like hypertrophy of the pharyngeal tonsil. However, the rapid growth and a tendency to bleeding, which led to the anemia of the patient, posed to specialists a number of differential-diagnostic questions. A comprehensive examination made it possible to make a diagnosis in a short time.

Key words: nasopharyngeal tumor, children, lymphoma.

Клинические проявления опухолей носоглотки не специфичны. Могут быть характерны «риногенные» симптомы (затрудненное носовое дыхание, гнусавость, слизисто-гнойные выделения или носовые кровотечения, ихорозный запах выделений из полости носа, патология околоносовых пазух на стороне поражения) и «отогенные» симптомы (тугоухость, шум в ухе, затыжной отит, аутофония). Такая симптоматика у пациента детского возраста требует дифференциального-диагностического поиска между гипертрофией глоточной миндалины (аденоидами), а также доброкачественными и злокачественными опухолями носоглотки [2].

Среди доброкачественных новообразований носоглотки, имеющих подобное проявление, в детско-юношеском возрасте прежде всего следует исключать юношескую ангиофибромю основания черепа – опухоль, состоящую из смеси кровеносных сосудов и фиброзной стромы. Данное новообразование составляет более чем 50–60 % всех доброкачественных новообразований носоглотки. Кровеносные сосуды этой опухоли содержат мало или вообще не имеют гладких мышц или эластических волокон в эндотелии, что определяет ее массивную кровоточивость, нередко – спонтанную. Быстрый деструктивный рост опухоли, высокая склонность к рецидивированию позволяют ее считать «доброкачественным новообразованием со злокачественным течением» [5, 8].

Среди злокачественных новообразований носоглотки у детей встречаются как эпителиальные (недифференцированный рак), так и соединительнотканнные (саркомы, среди которых преобладает рабдомиосаркома). Неходжкинская лимфома с поражением лимфоэпителиального глоточного кольца Пирогова-Вальдейера (MALT-лимфома) встречается в 19,4 % случаев среди всех случаев экстранодальных форм неходжкинских лимфом [1, 2, 6].

Приводим собственное клиническое наблюдение случая неходжкинской лимфомы (лимфомы Беркитта) носоглотки с распространением в полость носа и быстрым прогрессированием опухоли.

Пациент Л., 6 лет, 17.12.2022 доставлен в кабинет неотложной ЛОР-помощи З ГДКБ бригадой скорой медицинской помощи в связи с повторяющимся носовым кровотечением. Осмотрен ЛОР-врачом, педиатром, выполнена Р-грамма околоносовых пазух (ОНП). При поступлении: состояние средней степени тяжести, активный. Носовое дыхание не затруднено, слизистая оболочка носа гиперемирована, геморрагическое отделяемое (установлен ватный тампон с аминокaproновой кислотой). В ротоглотке слизистая оболочка умеренно гиперемирована. Другие ЛОР-органы без патологии. На Р-грамме ОНП – субтотальное затемнение верхнечелюстных пазух, снижена прозрачность правой лобной пазухи и нижних отделов левой лобной пазухи и решетчатых лабиринтов, затемнен левый носовой ход в нижних отделах. В ОАК при поступлении лейкоцитоз $13,27 \times 10^9/\text{л}$, другие показатели в норме. Свертываемость крови по Сухареву 17.12.2022 г.: начало свертывания 2,15 мин., конец 5,3 мин. Был выставлен диагноз: Острый двусторонний верхнечелюстной, фронтальный синусит. Носовое кровотечение (купировано). Для лечения ребенок госпитализирован в ЛОР-отделение. С лечебно-диагностической целью была выполнена пункция левой верхнечелюстной пазухи (ВЧП), получен слизисто-геморрагический сгусток. Назначено лечение: цефтриаксон внутривенно, оксиметазолин в нос, фраминазин в нос, аминокaproновая кислота внутривенно капельно.

Из анамнеза стало известно, что около месяца назад перенес ветряную оспу и, возможно, моноклеоз, после чего стало резко ухудшаться носовое дыхание, а около 2 недель назад появились ежедневно кро-

вотечения из носа. С 04.12.2022 г. амбулаторно лечился по поводу острого среднего левостороннего отита, с 13.12.2022 г. – по поводу острого двустороннего верхнечелюстного синусита.

За время лечения в ЛОР-отделении регулярно отмечалось кровотечение из левой половины носа, носовое дыхание не восстанавливалось. При риноскопии в левой половине носа обнаруживались тромботические массы, затруднявшие обзор ее глубоких отделов. При обследовании в динамике (21.12.2022 г.) отмечено повышение СОЭ до 17 мм/ч, другие показатели в норме. Гемостазиограмма в норме.

22.12.2022 г. выполнена КТ лицевого черепа (рисунок 1, 2), заключение: КТ-признаки образования в области носоглотки. Утолщение слизистой оболочки ОНП с наличием жидкостного патологического субстрата в левой ВЧП и полости носа (больше слева). Тотальное снижение пневматизации ячеек левого сосцевидного отростка и левой барабанной полости. Арахноидальная киста левой средней черепной ямки (Galassi II). Рекомендовано КТА лицевого черепа.

23.12.2022 г. выполнена КТ с внутривенным контрастным усилением, заключение: КТ-признаки образования в области носоглотки – более вероятно гипертрофия носоглоточной миндалины, неопластический характер изменений менее вероятен. Утолщение слизистой оболочки ОНП с наличием жидкостного патологического субстрата в левой ВЧП и полости носа (больше слева). Тотальное снижение пневматизации ячеек левого сосцевидного отростка и левой барабанной полости. Арахноидальная киста левой средней черепной ямки (Galassi II).

26.12.2023 г. у пациента наблюдалась рвота кровью на фоне рецидивирующего кровотечения из левой половины носа, повышение температуры тела до 39,5 °С. Осмотрен дежурным врачом, педиатром, выполнено УЗИ органов брюшной полости, ОАК. В ОАК 27.12.2022 г. отмечалась анемия (Hb 98 г/л, эритроцитов $3,5 \times 10^{12}/л$, Ht 28,7 %), в лейкоцитарной формуле палочкоядерных лейкоцитов 15 %, лимфоцитов 20 %, моноцитов 13 %, другие показатели в норме. В динамике анемия прогрессировала: 28.12.2022 Hb 87 г/л, эритроцитов

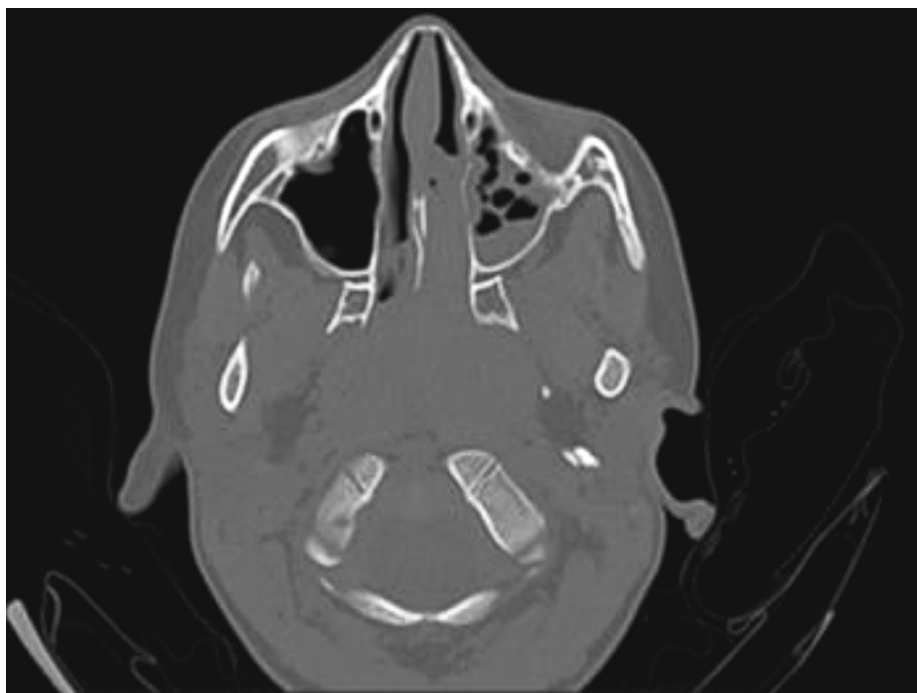


Рисунок 1. КТ лицевого черепа пациента, 22.12.2022 (патологический субстрат в левой ВЧП, полости носа слева, носоглотке)

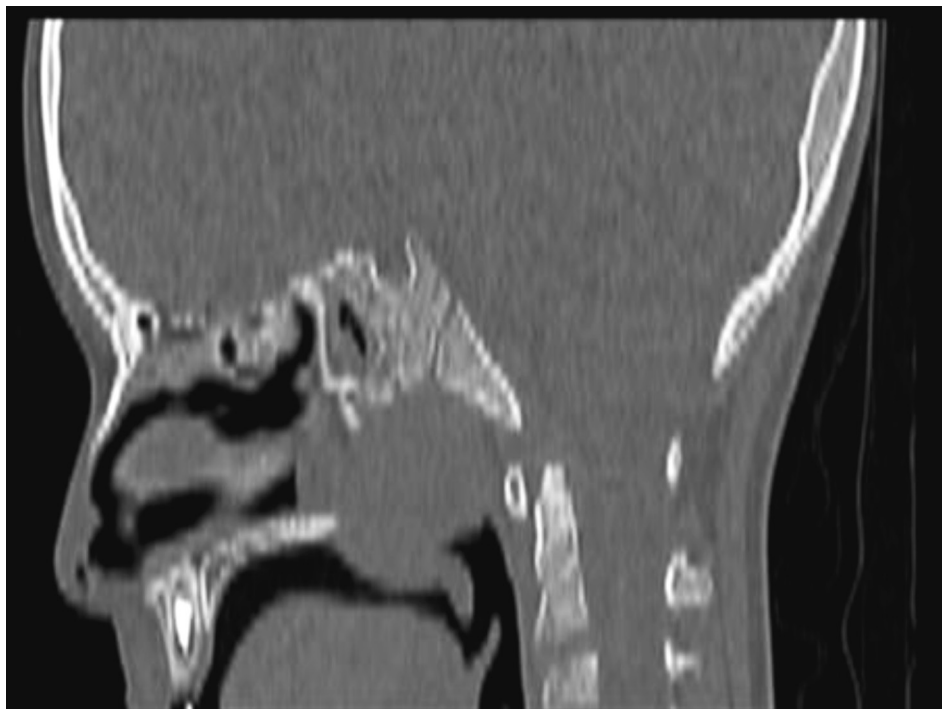

Рисунок 2. КТ лицевого черепа пациента, 22.12.2022 (патологический субстрат полости носа и носоглотке)

3,14×10¹²/л, Ht 25,9 %, ретикулоцитов 7,8 %), в лейкоцитарной формуле палочкоядерных лейкоцитов 7 %, другие показатели в норме. После дообследования к диагнозу добавлено: ОРИ, ринофарингит. Гипертермия. БЭН легкой степени. Анемия легкой степени, скорее всего постгеморрагическая. Дилатация портальной вены (по УЗИ).

Учитывая признаки рецидивирующего носового кровотечения, наличие объемного образования в носоглотке и полости носа, отсутствие эффекта от консервативного лечения, консилиумом 28.12.2022 г. был выставлен диагноз: Новообразование носоглотки. Гемосинус верхнечелюстной пазухи слева. Гематотимпанум слева. ОРИ, ринофарингит. Гипертермия. БЭН легкой степени. Дилатация портальной вены (по УЗИ). Анемия легкой степени. Рекомендована эндоскопия носоглотки под общей анестезией, биопсия новообразования.

Результаты КТ консультированы также специалистами РНПЦ оториноларингологии и РНПЦ ДОГи.

28.12.2023 г. под эндотрахеальным наркозом выполнена эндоскопия жёстким эн-

доскопом задних отделов полости носа: осмотр затруднён из-за повышенной кровоточивости, задних отделах полости носа визуализируется бледная жёлто-розового цвета «+ – ткань», взята биопсия новообразования из задних отделов полости носа справа. Выполнена эндоскопия носоглотки: обнаружено солидное образование жёлто-розового цвета плотнoэластической консистенции с округлым контуром, при пальпации слегка смещаемое в носоглотке, умеренно кровоточивое (рисунок 3). Под контролем эндоскопа взята биопсия, отмечается повышенная кровоточивость из мест биопсии. С целью гемостаза выполнена задняя и передняя тампонада полости носа. Кровопотеря составила 130 мл.

Дальнейшее лечение пациента осуществлялось в отделении анестезиологии и реанимации. За время наблюдения кровотечения из носа и носоглотки не отмечалось. Показатели красной крови к моменту перевода (30.12.2023 г.) составляли Hb 88 г/л, Ht 25,9 г/л, эритроцитов 3,18×10¹²/л, а также в лейкоцитарной формуле палочкоядерных лейкоцитов 13 %, лимфоцитов 15 %,

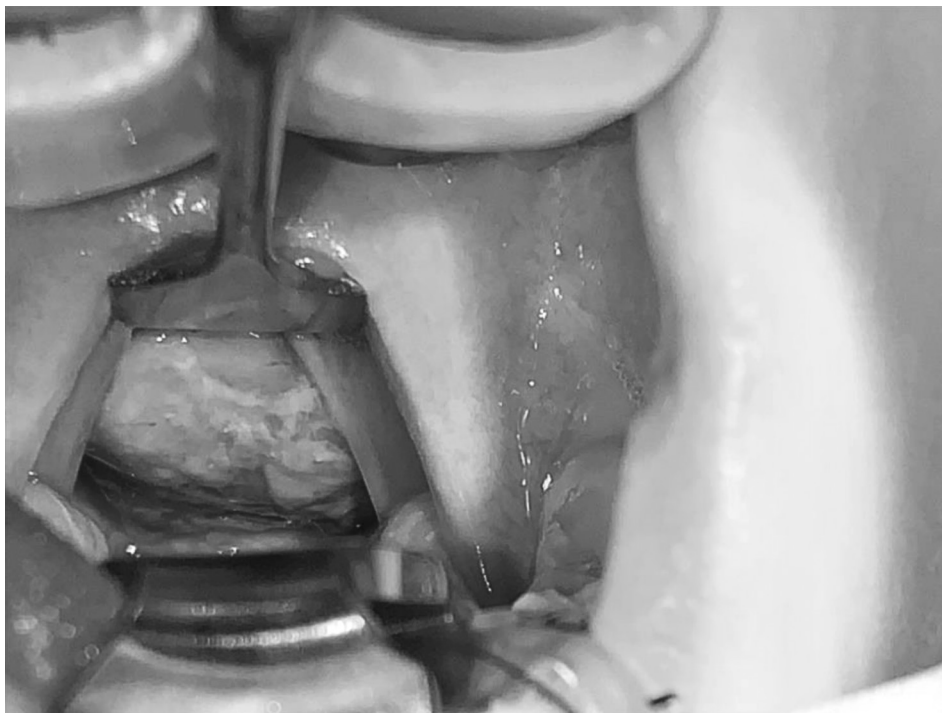


Рисунок 3. Новообразование в носоглотке (мягкое небо оттянуто держателем надгортанника кверху)

другие показатели в норме. 29.12.2023 г. выполнена рентгенограмма органов грудной клетки – патологии не выявлено, а также УЗИ лимфатических узлов – гиперплазия шейных лимфоузлов, паховые и подмышечные не увеличены.

30.12.2022 г. получен результат патоморфологического исследования: злокачественное новообразование, для установления гистогенеза которого необходимо проведение ИГХ-исследования. Также 30.12.2022 получен результат исследования крови на ВЭБ: Ig M – отрицательно, Ig G – положительно.

Учитывая результат гистологического исследования, пациент переведен в РНПЦ ДОГИ. В дальнейшем нами получен уточненный гистологический диагноз – лимфома Беркитта.

Данный случай демонстрирует, как под «маской» гипертрофии аденоидов (довольно широко распространенной среди пациентов данного возраста) развивалось и быстро прогрессировало злокачественное новообразование. Интересным также представляется факт указания в недавнем анамнезе

на, вероятно, перенесённую комбинацию герпес-вирусных заболеваний (ветряная оспа и инфекционный мононуклеоз). Многочисленные литературные источники не оставляют сомнений в онкогенности ВЭБ, его роли в развитии лимфомы Беркитта [3, 4, 7, 9]. Мы не исключаем, что имевшая место вирусная комбинация могла явиться триггером, вызвавшим быстрое прогрессирование злокачественного процесса у пациента за счет выраженной нагрузки на иммунную систему или, возможно, за счет синергизма патогенов.

Литература

1. Алгоритм диагностики неходжкинских лимфом кольца Пирогова-Вальдейера на амбулаторном этапе / А. Л. Югай [и др.] // Современные проблемы науки и образования. – 2015. – № 5. – URL: <https://science-education.ru/ru/article/view?id=22740> (дата обращения: 11.05.2023).
2. Злокачественные новообразования носоглотки у детей / О. И. Родионова [и др.] // Оториноларингология. Восточная Европа. – 2015. – № 3 (20). – С. 79–82.
3. Изучение роли вируса Эпштейн-Барра у детей и подростков со злокачественными опухолями носоглотки / Н. М. Каримова [и др.] // Журнал

теоретической и клинической медицины. – 2020. – № 4. – С. 207–209.

4. Мамедов, М. К. Лимфома Беркитта и вирус Эпштейна-Барр – первая естественная модель вирус-ассоциированного канцерогенеза у человека / М. К. Мамедов // Биомедицина. – 2018. – № 3. – С. 46–53.

5. Орлова, Ю. Ю. Ювенильная ангиофиброма носоглотки / Ю. Ю. Орлова, Л. В. Лабрусова, А. А. Зайцева // Избранные вопросы оториноларингологии: материалы науч.-практ. конф., Чебоксары, 21 марта 2021 г. / ФГБОУ ВО «Чебоксарский государственный университет имени И. Н. Ульянова». – Чебоксары, 2021. – Т. 2. – С. 64–70.

6. Особенности диагностики злокачественного новообразования глотки / Г. Ю. Царапкин [и др.] // Голова и шея. Российский журнал. – 2021. – Т. 9, № 4. – С. 77–85.

7. Современные представления о вирусе Эпштейна-Барр и его роли в развитии злокачественных процессов / Д. А. Хланта [и др.] // РМЖ. Медицинское обозрение. – 2020. – Т. 4, № 3. – С. 148–154.

8. Ювенильная ангиофиброма носоглотки и основания черепа / Краснов А. С. [и др.] // Вопросы гематологии, онкологии и иммунопатологии в педиатрии. – 2020. – Т. 19, № 4. – С. 185–197.

9. Crawford, D. H. Biology and disease associations of Epstein-Barr virus // Philos Trans R Soc Lond B Biol Sci. – 2001. – Vol. 356 (1408). – P. 461–73. – doi: 10.1098/rstb.2000.0783. PMID: 11313005; PMCID: PMC1088438.

References

1. Алгоритм диагностики неходжкинских лимфом кол'ца Пирогова-Вал'дежера на амбулаторном этапе / А. Л. Югаж [et al.] // Современные проблемы науки и образования. – 2015. – № 5. – URL: <https://science-education.ru/ru/article/view?id=22740> (data obrashcheniya: 11.05.2023).

2. Zlokachestvennye novoobrazovaniya nosoglotki u detej / V. I. Radzionava [et al.] // Otorinolaringologiya. Vostochnaya Evropa. – 2015. – № 3 (20). – S. 79–82.

3. Izuchenie roli virusa Epshtejn-Barra u detej i podrostkov so zlokachestvennymi opuholyami nosoglotki / N. M. Karimova [et al.] // Zhurnal teoreticheskoj i klinicheskoj mediciny. – 2020. – № 4. – S. 207–209.

4. Mamedov, M. K. Limfoma Berkitta i virus Epshtejna-Barr – pervaya estestvennaya model' virus-associirovannogo kancerogeneza u cheloveka / M. K. Mamedov // Biomedicina. – 2018. – № 3. – S. 46–53.

5. Orlova, Yu. Yu. Yuvenil'naya angiofibroma nosoglotki / Yu. Yu. Orlova, L. V. Labrusova, A. A. Zajceva // Izbrannye voprosy otorinolaringologii: materialy nauch.-prakt. konf., Cheboksary, 21 marta 2021 g. / FGBOU VO «Cheboksarskij gosudarstvennyj universitet imeni I. N. Ul'yanova». – Cheboksary, 2021. – Т. 2. – S. 64–70.

6. Osobennosti diagnostiki zlokachestvennogo novoobrazovaniya glotki / G. Yu. Carapkin [et al.] // Golova i sheya. Rossijskij zhurnal. – 2021. – Vol. 9, № 4. – S. 77–85.

7. Sovremennye predstavleniya o viruse Epshtejna-Barr i ego roli v razvitii zlokachestvennyh processov / D. A. Hlanta [et al.] // RMZH. Medicinskoe obozrenie. – 2020. – Vol. 4, № 3. – S. 148–154.

8. Yuvenil'naya angiofibroma nosoglotki i osnovaniya cherepa / A. S. Krasnov [et al.] // Voprosy gematologii, onkologii i immunopatologii v pediatrii. – 2020. – Vol. 19, № 4. – S. 185–197.

9. Crawford, D. H. Biology and disease associations of Epstein-Barr virus // Philos Trans R Soc Lond B Biol Sci. – 2001. – Vol. 356 (1408). – P. 461–73. – doi: 10.1098/rstb.2000.0783. PMID: 11313005; PMCID: PMC1088438.

Поступила 29.05.2023 г.