

Влияние малых доз ионизирующей радиации на ранние этапы одонтогенеза

Малые дозы ионизирующей радиации, хотя и не нарушали генетически запрограммированного хода одонтогенеза, более чем в три раза снижали пролиферативную активность клеток зубных зачатков у 16-суточных плодов крыс. Это, наряду с другими факторами, привело к уменьшению размеров, количества клеточных слоев, исчезновению “концентрических структур”, задержке и нарушению дифференцировки, изменению формы зачатков зубов. Ключевые слова: крыса, одонтогенез, радиация, малые дозы.

H.A. Berlov, N.N. Cheshko

Influence of ionizing radiation low doses on early stages of odontogenesis
Low doses of ionizing radiation though not breaking genetic determined passage of odontogenesis reduced the mitotic activity of tooth germ by more than one-third of the original value in 16-day-old rat fetuses. This, alongside with other factors, has led to size and number of cellular layers reduction, shape change, the “concentric structures” lack, delay and breach of tooth germs differentiation.

Key words: rat, odontogenesis, radiation, low doses.

Среди неблагоприятных факторов, влияющих на организм, большое значение имеет ионизирующая радиация [6,9]. В нашей республике эта проблема особенно актуальна из-за аварии на Чернобыльской АЭС. Недостаточно изученным остаётся вопрос о биологическом действии малых доз ионизирующей радиации (МДИР) [2,5,15].

Публикаций о влиянии МДИР на зачатки зубов мы не нашли. О степени пролиферативной активности клеток зубных зачатков нет данных как в руководствах по эмбриологии и гистологии [4,12], так и в большинстве работ, или в них приводятся обобщенные показатели безотносительно к определенному клеточному типу зубного зачатка [8].

Имеющиеся сведения неполны или противоречивы. Почти нет данных о состоянии базальных мембран, нарушениях дифференцировки и взаимоотношениях различных клеточных элементов основных структур зубного зачатка, их чувствительности к действию ионизирующего излучения. Например, одни авторы считают энамелобласты наиболее чувствительными к ионизирующей радиации [14], другие - пре- и одонтобласты [11,13].

Без решения этих и других вопросов, в частности, морфологического характера, невозможно правильно оценить биологическое значение воздействия МДИР.

Цель нашего исследования - выявить структурные сдвиги в зубных зачатках под влиянием МДИР на светооптическом уровне в эксперименте.

Материал и методы

Эксперименты поставлены на белых беспородных крысах стадного разведения. Облучение крыс проводили в Институте радиобиологии НАН РБ на установке “Гаммарид - 192/120” с мощностью экспозиционной дозы 110 мР/ч с 1-го дня беременности и до забора материала на 16-е сутки. Поглощённая доза составила

для плодов 0,38 Гр. Контрольных животных содержали в стационарных условиях вивария.

Материал фиксировали в 10% - ном растворе нейтрального формалина, заливали в парафин по общепринятой методике. Сагиттальные “серийно-выборочные” срезы [10] окрашивали гематоксилином и эозином, пикрофуксином по Ван - Гизону, суммарное содержание ДНК и РНК, оцениваемое по 5-балльной шкале, выявляли по методу Эйнарсона, эластические волокна - по Харту, аргирофильные - по методу Бильшовского в модификации Г.А. Берлова [1].

Пролиферативную активность клеток определяли по методике И.А. Казанцевой [3]. Подсчитывали количество клеточных слоёв. Площадь, толщину и длину структур зубных зачатков измеряли на аппарате автоматизированного анализа изображений " Bioscan - AT" [7].

Всего было изучено 327 гистологических препаратов. Цифровые данные обработаны методом вариационной статистики с использованием t - критерия Стьюдента.

Результаты и обсуждение

У 16-суточных плодов крыс в контроле зубная пластинка была образована несколькими слоями эпителиальных клеток кубической или полигональной формы, со скудной, интенсивно окрашивавшейся цитоплазмой, крупными ядрами с плотным мелкозернистым хроматином, одним небольшим точечным ядрышком. Часты митозы, иногда по три, четыре в поле зрения микроскопа (при увеличении в 200 раз). В зубной пластинке встречались шаровидные скопления эпителиальных клеток, наслаивавшихся друг на друга, отдаленно напоминавшие разрезанные луковицы - “концентрические структуры”, которые нередко располагались на базальной мембране.

В группе экспериментальных животных зубная пластинка была резко и неравномерно истончена, иногда до одного слоя уплощенных, несколько атрофичных эпителиальных клеток. Количество слоев в ней в 2,67 раза было меньше таковых в контроле: $2,00 \pm 0,23$ и $5,33 \pm 0,42$ соответственно ($p < 0,001$). Описанные выше “концентрические структуры” ни в одном из 171 серийного среза не были обнаружены. Местами клетки мезенхимы разрушали основную мембрану, зубную пластинку и врастали в ротовую полость. В толще зубной пластинки лежали либо выступали над ее поверхностью зубные почки (рис.1), реже они внедрялись в мезенхиму. Инвертированные зубные почки в контроле почти не встречались.

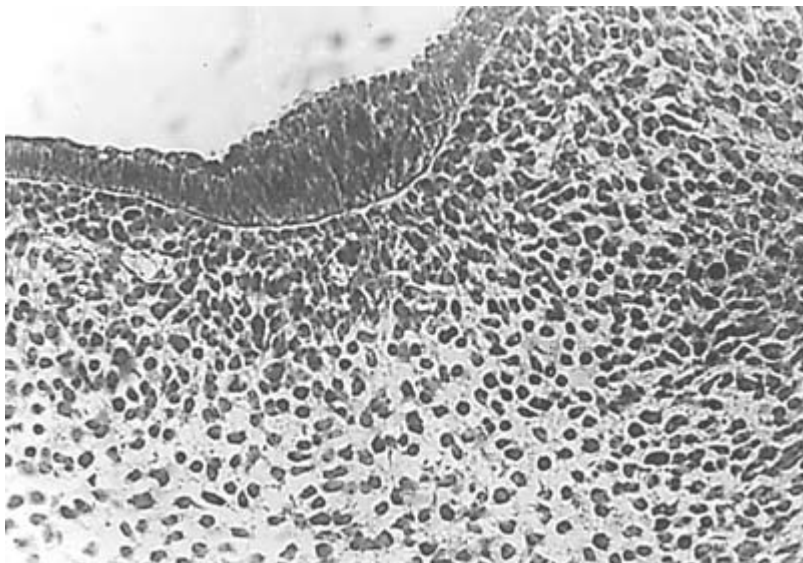


Рис.1. Зубная почка, выступающая в полость рта. Опыт. Окраска галлоцианином по методу Эйнасона. Ув. 200.

У контрольных животных призматические клетки внутреннего эмалевого эпителия лежали на хорошо очерченной базальной мембране. Клетки наружного эмалевого эпителия были меньших размеров, гиперхромнее, почти округлые, не образовывали четких слоев (рис.2). Во внутреннем эмалевом эпителии, вдавливаясь в пульпу эмалевого органа, лежали редкие “концентрические структуры” по строению почти неотличимые от таковых в зубной пластинке. По клеточному “конвейеру” эти образования как бы продвигались из зубной пластинки в эмалевый орган, где частично входили в состав наружного и внутреннего эмалевого эпителия, а “избыточные” клетки, наслаиваясь друг на друга, постепенно разрушались. Что подтверждалось наличием кариорексиса с образованием мелких базофильных “обломков” хроматина и отсутствием митозов в “концентрических структурах” (рис.3). Описания таких “концентрических структур” в зубных зачатках 16-суточных плодов крыс в эксперименте мы не встретили.



Рис.2 Общий вид эмалевого органа. Четкая дифференцировка внутреннего эмалевого эпителия и основной мембраны. Контроль. Окраска гематоксилином и эозином. Ув. 200.

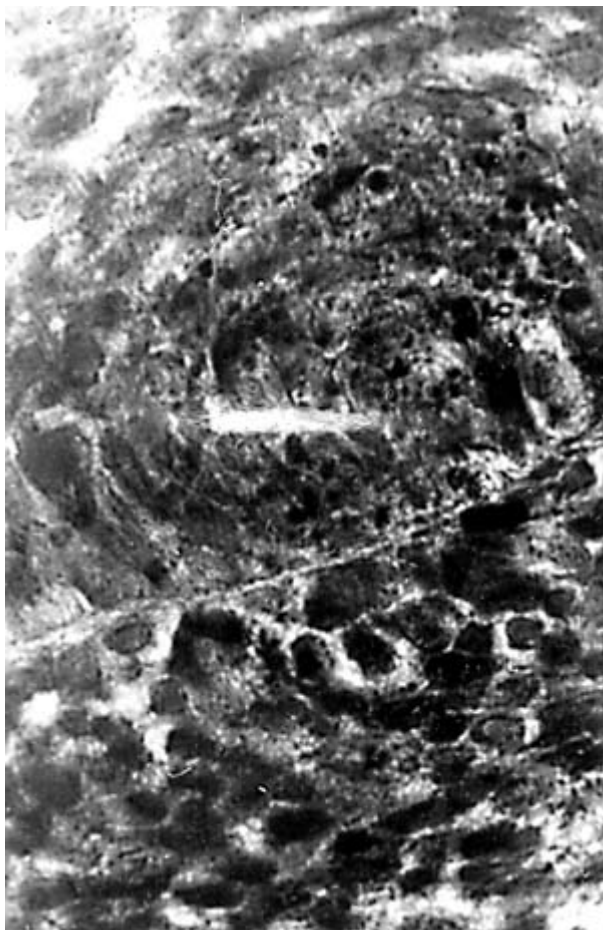

Рис.3. “Концентрическая структура” во внутреннем эмалевом эпителии. Контроль. Окраска гематоксилином и эозином. Ув. 600.

Эмалевый орган в опыте имел меньшие размеры, слабовыраженную шейку, на продольном срезе по форме приближался к неправильной трапеции (рис.4). Площадь его была в 2,79 раза меньше аналогичного показателя в контроле: $1,44 \pm 0,10^*$ и $4,02 \pm 0,66$ мкм² ($P < 0,001$). Эмалевый эпителий нечетко дифференцировался от пульпы. Митотический индекс в клетках внутреннего эмалевого эпителия равнялся $8,91 \pm 2,96\%$, в контроле - $20,88 \pm 1,69\%$ ($P < 0,05$), снижение в эксперименте в 2,34 раза. Количество клеточных слоев в нем у подопытных крыс оказалось в 1,61 раза меньше, чем у контрольных: $2,30 \pm 0,18$ и $3,70 \pm 0,39$ ($p < 0,01$). Толщина внутреннего

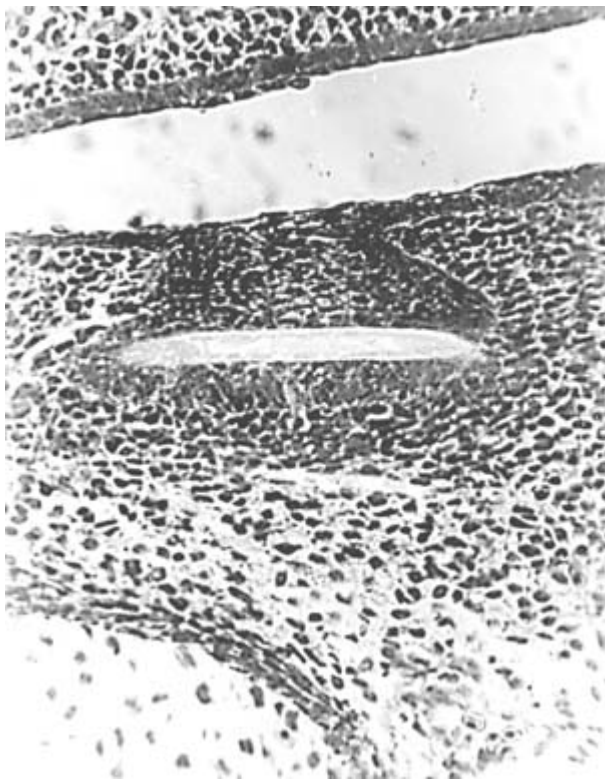

Рис.4 Меньший по размеру эмалевый орган по сравнению с таковым в контроле (ср. с Рис.2). Опыт. Окраска гематоксилином и эозином. Ув. 200.

эмалевого эпителия в опыте и контроле составила соответственно $24,99 \pm 1,51$ и $46,17 \pm 3,84$ мкм ($P < 0,001$), разница в 1,85 раза. Толщина наружного эмалевого эпителия была в 1,84 раза меньше у экспериментальных животных по сравнению с контрольными: $25,26 \pm 1,56$ и $46,44 \pm 4,80$ мкм ($P < 0,001$).

У подопытных плодов крыс пульпа эмалевого органа выглядела плотнее, была образована более гиперхромными, тесно прилежавшими друг к другу полигональными и веретенообразными клетками, среди которых находилось много мелких базофильных зерен вследствие карио- и циторексиса. Через “провалы” во внутреннем эмалевом эпителии клетки пульпы эмалевого органа непосредственно прилегли к основной мембране на протяжении 20-30 мкм. Четкой границы между клетками этих “провалов” и внутренним эмалевым эпителием не определялось. Митотический индекс клеток пульпы эмалевого органа в опыте и контроле равнялся: $10,88 \pm 0,99$ и $41,09 \pm 0,94\%$ соответственно ($P < 0,001$), снижение этого показателя в эксперименте в 3,78 раза. Пульпа в опыте казалась заметно уже. Площадь её у экспериментальных плодов была в 2,05 раза меньше, чем у контрольных: $0,66 \pm 0,08$ и $1,35 \pm 0,20$ мкм² ($P < 0,01$).

В эксперименте базальная мембрана между эпителием и мезенхимой была неравномерно утолщена. В таких участках в ней при импрегнации находились зерна серебра и слабо волнистые, тонкие фрагменты аргирофильных волокон, лежавшие на светлом, почти бесцветном фоне. Постепенно базальная мембрана приобретала обычный вид, оставалась тонкая, гомогенная импрегнированная серебром темная полоска, которая через некоторое расстояние исчезала. Из-за вдававшихся в мезенхиму эпителиальных клеток, часто вместе с ядрами, граница между ними становилась неровной, как бы зазубренной. Все эти изменения иногда можно было обнаружить на одном и том же срезе зачатка зуба. Реже между эпителиальными и соединительно-тканными клетками была видна только узкая зона просветления.

В зубном сосочке у подопытных животных преобладали крупные клетки с большими гиперхромными ядрами. В нем находилось много мелких обломков хроматина. Митотический индекс в клетках зубного сосочка в эксперименте был в 5,05 раза меньше, чем в контроле: $2,99 \pm 0$ и $15,10 \pm 0,65\%$ ($P < 0,001$). Количество клеточных слоев в опыте равнялось $6,05 \pm 0,34$, в контроле - $11,33 \pm 0,99$ ($P < 0,05$), снижение в эксперименте в 1,06 раза. Зубной сосочек в опыте был меньших размеров. Площадь его в 1,91 раза оказалась ниже контрольного показателя: $2,04 \pm 0,13$ и $3,90 \pm 0,61$ мкм² ($P < 0,05$).

При импрегнации азотно-кислым серебром только среди клеток зубного сосочка находились тонкие, как обрывки, небольшие фрагменты аргирофильных волоконцев.

При окраске галлоцианином по методу Эйнарсона, содержание нуклеиновых кислот во всех клетках зачатков зубов в контроле можно было оценить в 4-5 баллов и лишь в пульпе – 3-4 балла. В опыте наблюдалось уменьшение этих показателей в среднем на 1 балл.

Обращало на себя внимание резкое подавление митотической активности клеток зачатков зубов в эксперименте. Так, общий митотический индекс в опыте равнялся $7,61 \pm 1,32\%$, в контроле - $25,84 \pm 0,45\%$ ($P < 0,001$). Таким образом, под влиянием МДИР происходило снижение пролиферативной активности в 3,40 раза.

По степени влияния МДИР на пролиферативную активность клеток зачатков зубов их можно расположить в таком убывающем порядке: наиболее сильно она снижалась в клетках зубного сосочка, затем в пульпе эмалевого органа и внутреннем эмалевом эпителии.

Общее количество клеточных слоев зачатков зубов у подопытных крыс было в 1,97 раза меньше, чем у контрольных: $10,35 \pm 0,65$ и $20,37 \pm 1,59$ ($P < 0,05$). Максимальная разница здесь пришлась на зубную пластинку, менее значительная - на зубной сосочек и внутренний эмалевый эпителий.

Итак, МДИР не нарушали генетически обусловленного хода одонтогенеза. Однако в процессе развития зубов были выявлены слабые звенья, из которых наиболее чувствительным к действию ионизирующего излучения оказался механизм клеточного деления. Это проявлялось в резком снижении пролиферативной активности клеток зачатков зубов, что, в свою очередь, привело к уменьшению размеров, количества клеточных слоев, изменению формы, исчезновению “концентрических структур”, задержке и нарушению дифференцировки зачатков зубов.

Все описанные изменения не могут не оказать влияния на последующее развитие зубов, их структуру и функцию в постнатальном периоде.

Литература

1. Берлов Г.А. Три модификации основного метода Бильшовского для импрегнации аргирофильных волокон в целлоидиновых срезах //Арх. патологии.– 1956. – Т.18, № 2. – С.124-125.
2. Владимиров В.Г. Биологические эффекты при внешнем воздействии малых доз ионизирующих излучений // Воен.- мед. журн. – 1989. – №4. – С.44-46.
3. Казанцева И.А. Патология митоза в опухолях человека. – Новосибирск: Наука, 1981. – 144с.
4. Карлсон Б. Основы эмбриологии по Пэттену. – М.:Мир, 1983. – Т.2. – С.117-125.
5. Ковнацкий М.А. Клиника хронического воздействия малых доз ионизирующих излучений / Л.: Медгиз, 1956. – 14с.
6. Коггл Дж. Биологические эффекты радиации / М.:Энергоатомиздат, 1986. – 184с.
7. Морфометрия изменений одонтогенеза у крыс, вызванных малыми дозами ионизирующей радиации /Э.М. Мельниченко, Н.Н. Чешко, Г.А. Берлов и др. // Здравоохранение. – 1997. – №10. – С.19-21.
8. Фалин Л.И. Гистология и эмбриология полости рта и зубов/ М.: Медгиз, 1963. – С.21-49.
9. Холл Э.Д. Радиация и жизнь/ М.: Медицина, 1989. – 256с.
10. Чешко Н.Н. Методика исследования одонтогенеза // Здравоохранение Беларуси. – 1993. – №1. – С.35-36.
11. Adkins K.F. The effect of 1200r of X-radiation on dentinogenesis in the mandibular teeth of rats // Archs. Oral Biol. – 1967. –Vol.12, №12. – P.1569-1576.
12. Bhaskar S.N. Orban's oral histology and embryology/ Delhi : CBS, 1990. – 477p.
13. Collett W.K., Thonard J.C. The effect of fractional radiation on dentinogenesis in the rat // J. Dent. Res. – 1965. –Vol.44, №1. – P.84-90.
14. English J.A., Tullis J.L. Oral manifestations of ionizing radiation. I Oral lesions and effect on developing teeth of swine exposed to 2000 kv total body X-irradiation // J. Dent. Res. – 1951. –Vol.30, №1 – P.33-52.
15. Fuchs G. Zum Problem der Effekte kleiner Strahlendosen // Radiobiol. Radiother. – 1986. – Bd.27, № 4. – S.401-405.

Примечание. * Показатели площади здесь и далее в тексте следует умножить на 104.