

В. И. Дубров<sup>1,2</sup>, А. В. Строцкий<sup>2</sup>, А. О Шкутов<sup>1</sup>, И. А. Скобеюс<sup>2</sup>

## РЕЗУЛЬТАТЫ ЭНДОСКОПИЧЕСКОЙ КОРРЕКЦИИ ПУЗЫРНО-МОЧЕТОЧНИКОВОГО РЕФЛЮКСА У ДЕТЕЙ

УЗ «2-я городская детская клиническая больница», г. Минск<sup>1</sup>,  
УО «Белорусский государственный медицинский университет»<sup>2</sup>

Эндоскопическая коррекция является наиболее часто применяемым малоинвазивным методом хирургического лечения пузырно-мочеточникового рефлюкса у детей. В настоящем исследовании ретроспективно оценивалась эффективность эндоскопического лечения рефлюкса, а также выявлялись факторы, влияющие на результат.

Эндоскопическая коррекция пузырно-мочеточникового рефлюкса проведена 715 пациентам (223 мальчика и 492 девочки) в возрасте от 2 месяцев до 16 лет ( $50,4 \pm 40,5$  мес.). Односторонний рефлюкс наблюдался у 367 детей (51,3 %), двусторонний – у 348 (48,7 %). Общее количество прооперированных мочеточников составило 1063, из них у мальчиков – 341 (32,1 %), у девочек – 722 (67,9 %). В 62 мочеточниках (5,8 %) наблюдалось полное удвоение. Признаки рефлюкс-нефропатии были выявлены у 249 детей (23,4 %). Повторная коррекция выполнена 174 пациентам (227 мочеточников), 22 детям (28 мочеточников) инъекция выполнялась трижды.

Эффективность первичной коррекции в плане разрешения рефлюкса составила 53,2 %, повторного введения – 57,7 %, третьего – 53,6 %. В 17 мочеточниках (1,6 %) при отсутствии рефлюкса выявлена обструкция с развитием уретерогидронефроза. У 31 ребенка (36 мочеточников, 3,4 %) в отдаленном периоде после успешного эндоскопического лечения диагностирован рецидив пузырно-мочеточникового рефлюкса. Общая эффективность эндоскопической коррекции составила 61,9 %.

Проведен статистический анализ, который позволил выделить ряд факторов, влияющих на эффективность эндоскопической коррекции. Показано, что такие факторы, как мужской пол, возраст младше 36 месяцев, высокая степень рефлюкса, наличие нефропатии и полного удвоения мочеточника достоверно ассоциированы с отрицательным результатом эндоскопического лечения пузырно-мочеточникового рефлюкса.

**Ключевые слова:** эндоскопическое лечение, эндоскопическая коррекция, пузырно-мочеточниковый рефлюкс.

**V. I. Dubrov, A. V. Strotsky, A. O. Shkutov, I. A. Scobeys**

## THE RESULTS OF ENDOSCOPIC CORRECTION OF VESICoureTERAL REFLUX IN CHILDREN

Endoscopic correction is the most commonly used minimally invasive method of surgical treatment of vesicoureteral reflux in children. The present study retrospectively evaluated the effectiveness of endoscopic treatment of reflux and identified factors affecting the result.

Endoscopic correction of vesicoureteral reflux was performed in 715 patients (223 boys and 492 girls) aged from 2 months to 16 years ( $50.4 \pm 40.5$  months). Unilateral reflux was in 367 children (51.3 %), bilateral – in 348 (48.7 %). The total number of operated ureters was 1063, of them boys – 341 (32.1 %), girls – 722 (67.9 %). In 62 ureters (5.8 %) was complete duplication. Reflux nephropathy was detected in 249 children (23.4 %). Repeated correction was performed in 174 patients (227 ureters), 22 children (28 ureters) were injected thrice.

The efficiency of the primary correction in terms of resolution of reflux was 53.2 %, re-introduction – 57.7 %, the third – 53.6 %. In 17 ureters (1.6 %) in the absence of reflux, obstruction with the development of ureterohydronephrosis was revealed. In 31 children (36 ureters, 3.4 %) in the long term after successful endoscopic treatment recurrent vesicoureteral reflux was detected. The overall efficiency of endoscopic correction was 61.9 %.

Statistical analysis identified a number of factors affecting the effectiveness of endoscopic correction. It was shown that such factors as male sex, age under 36 months, high degree of reflux, presence of nephropathy or complete ureteral duplication were significantly associated with the negative result of endoscopic treatment of vesicoureteral reflux.

**Key words:** endoscopic treatment, endoscopic correction, vesicoureteral reflux.

Пузырно-мочеточниковый рефлюкс (ПМР) у детей является наиболее частой урологической аномалией с распространенностью до 1 %. Взаимосвязь между ПМР, инфекцией мочевыводящих путей и повреждением почек достаточно хорошо изучена. У детей с высокими степенями ПМР нередко наблюдается нефропатия, что влечет за собой риск долгосрочной артериальной гипертензии и хронической почечной недостаточности.

Несмотря на значительное количество проведенных исследований, оптимальное лечение ПМР по-прежнему является предметом дебатов. В большинстве случаев, при выявлении рефлюкса в грудном возрасте, первой линией лечения является длительная антибактериальная профилактика. Традиционная открытая антирефлюксная хирургия имеет высокую эффективность у детей старшего возраста, но не рекомендуется у младенцев в связи со значительной частотой рецидивов и риском развития дисфункции мочевого пузыря. Анализ результатов лапароскопической и роботизированной реимплантации мочеточника показал, что результаты лапароскопии уступают эффективности открытых операций, поэтому в настоящее время лапароскопический доступ не может быть рекомендован в качестве стандартной процедуры.

С середины 1990-х годов эндоскопическая коррекция (ЭК) с субуретеральным введением объемообразующих субстанций стала широко применяться для лечения ПМР. Многочисленные исследования показали высокую частоту успеха эндоскопического лечения, в связи с чем этот метод стал рассматриваться как способ радикального устранения ПМР наряду с хирургической реимплантацией мочеточника.

Цель исследования: оценить эффективность эндоскопического лечения ПМР, а также выявить факторы, влияющие на результат.

### Материал и методы

Для оценки эффективности ЭК ПМР у пациентов детского возраста и выявления факторов, влияющих на результат, проведено ретроспективное наблюдательное клиническое исследование с дизайном «случай–контроль». Критерии включения: дети с первичным ПМР 1–4 степени, в соответствии с классификацией Международного комитета по изучению рефлюкса. Критерии исключения: первичный ПМР V степени (рефлюксирующий мегауретер); уретероцеле; вторичный ПМР на фоне нейрогенного мочевого пузыря, уретральных кла-

панов, экстрофии мочевого пузыря; ранее перенесенные открытые, лапароскопические или эндоскопические операции на мочевом пузыре и дистальном отделе мочеточника. Мы не выполняли ЭК пациентам с ПМР 5 степени в связи с высокой вероятностью заведомо отрицательного результата и невозможностью исключить сочетанную обструктивно-рефлюксирующую аномалию.

В исследование включены 715 пациентов с ПМР, которым за период с сентября 2009 года по сентябрь 2018 года в урологическом отделении 2-й городской детской клинической больницы г. Минска выполнена ЭК. Средний возраст пациентов составил  $50,4 \pm 40,5$  мес. (от 2 месяцев до 16 лет), мальчиков было 223 (31,2 %), девочек – 492 (68,8 %). Односторонний рефлюкс наблюдался у 367 детей (51,3 %), двусторонний – у 348 (48,7 %). Общее количество прооперированных мочеточников составило 1063, из них у мальчиков – 341 (32,1 %), у девочек – 722 (67,9 %). В 62 мочеточниках (5,8 %) наблюдалось полное удвоение. Признаки рефлюкс-нефропатии были выявлены у 249 детей (23,4 %).

Протокол обследования пациентов с ПМР включал: лабораторные тесты, ультразвуковое исследование органов мочевой системы, микционную цистоуретрографию и статическую нефросцинтиграфию. Детям, приученным к туалету, изучался дневник мочеиспусканий и выполнялась урофлоуметрия с контролем остаточной мочи, при наличии признаков дисфункции проводилось комплексное уродинамическое обследование.

Показанием к хирургическому лечению служило рецидивирующее течение пиелонефрита на фоне антибактериальной профилактики, появление новых почечных рубцов по данным нефросцинтиграфии, низкая вероятность самопроизвольного разрешения рефлюкса, а также предпочтение родителей. Детям с диагностированной дисфункцией мочевого пузыря ЭК выполнялась только при условии нормализации функции нижних мочевых путей.

ЭК выполнялась по методике STING (Subureteric Teflon Injection) (рисунок). В качестве объемообразующей субстанции применялся препарат Deflux (Q-Med AB, Uppsala, Sweden).

Всем пациентам, перенесшим эндоскопическую операцию, были выполнены контрольные ультразвуковое исследование и микционная цистоуретрография через 6 месяцев после вмешательства. Успешным результатом считалось полное разрешение ПМР, отсутствие или положительная

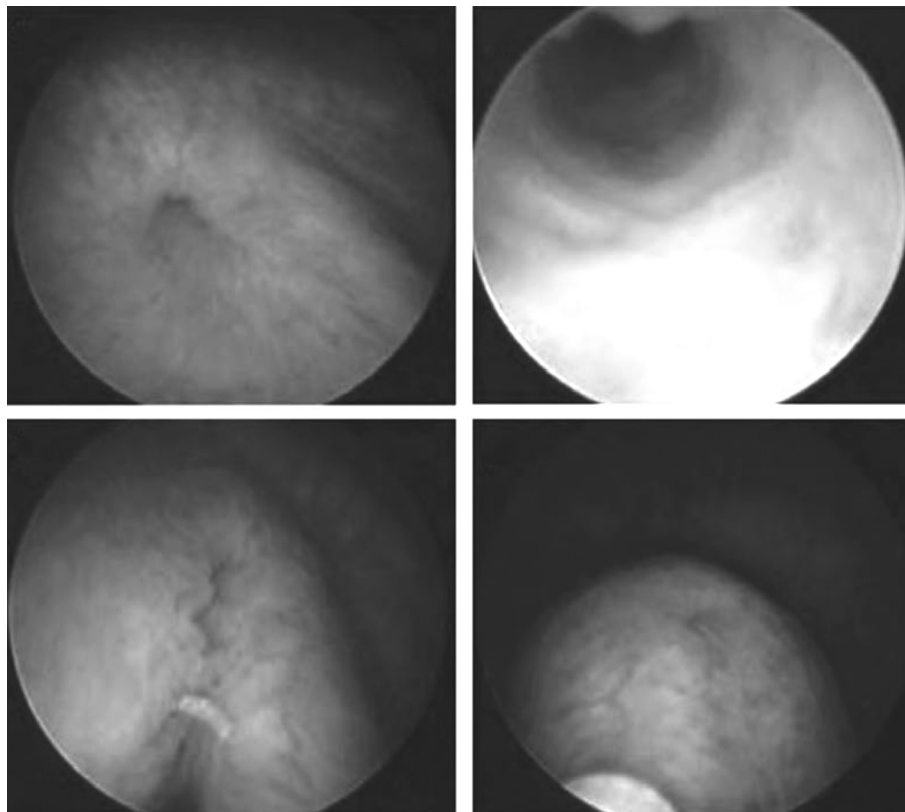


Рисунок. Этапы ЭК ПМР по методике STING

динамика дилатации чашечно-лоханочной системы почки и мочеточника.

Статистический анализ. Для анализа качественных признаков применялись коэффициент соответствия  $\chi^2$  и однофакторная логистическая регрессия. Независимо от метода анализа отличия между группами считали статистически значимыми при вероятности безошибочного прогноза не менее 95 % ( $p < 0,05$ ). Статистическая обработка результатов исследования проводилась с использованием программ MS Excel и Statistica 13.3.

### Результаты и обсуждение

Интраоперационных осложнений не отмечалось. В раннем послеоперационном периоде у 18 пациентов (2,5 %) наблюдался болевой синдром в виде почечной колики на фоне обструкции мочеточника. Дренажирование верхних мочевых путей методом внутреннего стентирования сроком на 1 месяц выполнено в одном случае, остальные дети получали консервативное лечение.

Отдаленные результаты прослежены в срок от 8 месяцев до 10 лет. Эффективность первичной ЭК составила 53,2 %. По результатам контрольного обследования повторная ЭК выполнена 174 пациентам (227 мочеточников), 22 детям (28 мочеточников) инъекция выполнялась трижды. Эффек-

тивность повторного введения – 57,7 %, третьего – 53,6 %. Общая эффективность ЭК в плане разрешения ПМР составила 66,9 % (таблица 1).

В 17 мочеточниках (1,6 %) в отдаленном периоде после ЭК при отсутствии ПМР выявлена обструкция с развитием уретерогидронефроза, что потребовало дополнительных хирургических вмешательств. Наиболее часто обструктивный процесс диагностировался при исходном ПМР 4 степени – в 9 случаях, при рефлюксе 3 степени – в 6 мочеточника, 2 степени – в 2.

В связи с инфекцией мочевых путей 44 пациентам, у которых на контрольной цистографии через 6 месяцев после ЭК отсутствовал ПМР, проведено повторное рентгенологическое обследование в сроки от 1 до 5 лет после операции. У 31 ребенка (36 мочеточников, 3,4 %) выявлен рецидив ПМР в отдаленном периоде после успешной ЭК. При ПМР 4 степени рецидив наблюдался в 27 мочеточниках, при рефлюксе 3 степени – в 9.

Таким образом, с учетом нескольких инъекций, отдаленных обструктивных осложнений и рецидивов рефлюкса, общая эффективность ЭК составила 61,9 %, при этом при ПМР 3 степени – 63,6 %, 4 степени – 39,3 %.

Проведен анализ факторов, влияющих на эффективность ЭК ПМР. В качестве независимых фак-

Таблица 1. Эффективность ЭК в плане разрешения ПМР

Показатель	Количество мочеточников	Количество мочеточников с устраненным ПМР (эффективность, %)
Общая группа	1063	711 (66,9)
Степень ПМР		
1	22	20 (90,9)
2	154	127 (82,5)
3	610	403 (66,1)
4	277	145 (52,5)
Полное удвоение мочеточника		
имеется	62	26 (41,9)
отсутствует	1001	687 (68,6)
Нефропатия		
имеется	249	135 (52,4)
отсутствует	814	578 (71,0)
Пол		
мальчики	341	204 (59,8)
девочки	722	507 (70,2)
Односторонний ПМР	367	242 (65,9)
Двусторонний ПМР	696	469 (74,6)
Кратность ЭК		
1-ая	1063	565 (53,2)
2-ая	227	131 (57,7)
3-я	28	15 (53,6)

торов выбраны пол и возраст ребенка, степень рефлюкса, одностороннее или двустороннее поражение, предшествующие ЭК, наличие полного удвоения мочеточника и нефропатии (таблица 2).

Таблица 2. Факторы, влияющие на эффективность ЭК

Показатель	Эффективность, %	p*
Пол, м/ж	59,8/70,2	<b>0,001</b>
Возраст, < 36 мес./ > 36 мес.	61,8/71,7	<b>&lt; 0,001</b>
Односторонний/двусторонний	65,9/74,6	0,684
Удвоение, да/нет	41,9/68,6	<b>&lt; 0,001</b>
Степень рефлюкса, 1-2/3-4	83,5/61,7	<b>&lt; 0,001</b>
Нефропатия, да/нет	52,4/71,0	<b>&lt; 0,001</b>
ЭК первичная/повторная	53,2/57,2	0,267

Примечание: \* $\chi^2$  тест.

С использованием логистической регрессии проведен анализ, который позволил выделить ряд статистически значимых факторов, влияющих на эффективность ЭК. Показано, что такие факторы, как мужской пол, возраст младше 36 месяцев, высокая степень рефлюкса, наличие нефропатии и полного удвоения мочеточника достоверно ассоциированы с отрицательным результатом эндоскопического лечения (таблица 3).

Субуретеральная инъекция объемобразующего препарата политетрафторэтилена (тефлон) для лечения ПМР впервые была описана Matouschek в 1981 году [9]. Наиболее популярным препара-

Таблица 3. Факторы, ассоциированные с отрицательным результатом ЭК

Показатель	Отношение шансов	95 % доверительный интервал	p
ПМР 3-4 степени	3,136	2,059-4,776	0,001
Удвоение	3,029	1,798-5,105	0,001
Нефропатия	2,068	1,545-2,769	0,001
Мужской пол	1,584	1,210-2,072	0,001
Возраст < 36 мес.	1,562	1,208-2,020	0,001

том, применяемым для ЭК ПМР, сегодня является Deflux, впервые представленный в 1995 году. Deflux является частично биodeградируемым имплантом, состоящим из микросфер декстраномера и стабилизированной гиалуроновой кислоты неживотного происхождения. В 2001 году опубликованы результаты первого долгосрочного исследования по использованию Deflux для ЭК ПМР у 221 ребенка с использованием классической техники STING, эффективность составила 68 % [10]. Для повышения результативности ЭК было предложено несколько различных методов введения объемобразующего препарата [3]. Некоторые исследования показали улучшение показателей успеха при использовании усовершенствованных методик, в то время как другие не обнаружили положительный эффект [1, 3, 4]. Учитывая, что данные об эффективности модификаций противоречивы, мы предпочитаем применять классическую технику STING.



По литературным данным показатель ликвидации ПМР при ЭК составляет 70–80 % [1–5, 7–9]. Наш показатель результативности составил 66,9 %, что несколько ниже литературных. Однако описанные в литературе данные об эффективности ЭК следует интерпретировать с осторожностью. В некоторых работах авторы рассматривают снижение рефлюкса до 1 или 2 степени как успешный результат [6]. Кроме того, некоторые авторы вообще не рекомендуют выполнение рутинной контрольной микционной цистографии после ЭК ПМР [1]. Оценка эффективности проводится по лабораторным тестам, клиническим проявлениям и ультразвуковой картине. Рентгенологическое обследование рекомендуется только в случае возникновения инфекции мочевых путей или при ухудшении данных ультразвуковой диагностики. В нашем исследовании всем детям выполнялась микционная цистография после ЭК ПМР, что позволило получить наиболее достоверный результат.

Еще одной причиной относительно невысокого показателя успеха в нашем исследовании является отсутствие отбора пациентов для ЭК. Многие авторы описывают, что решение об ЭК или открытой операции принимается интраоперационно, при проведении цистоскопии [4]. Критериями отбора являются такие признаки как расположение и конфигурация устья мочеточника, а также длина подслизистого отдела. Таким образом, пациентам с неблагоприятными признаками ЭК не проводится и в исследование они не включаются, что приводит к повышению показателей результативности эндоскопического лечения. До недавнего времени мы не проводили отбор пациентов с ПМР для различных вмешательств в зависимости от цистоскопической картины.

В исследование включены все пациенты, которым выполнялась ЭК в нашей клинике с момента внедрения метода. Несмотря на то, что процедура имеет относительно небольшую кривую обучения, тем не менее, это также могло привести к снижению общей результативности.

Еще одним критическим моментом эндоскопического лечением рефлюкса с использованием нестабильных (биодegradуемых) имплантов является долговечность результатов. В нескольких исследованиях доказано, что при долгосрочном наблюдении в течение 3–5 лет после успешной ЭК, частота рецидивов ПМР составляет от 13 до 26 %, в том числе при применении Deflux [2, 7, 8]. В нашем исследовании частота выявленного рециди-

ва ПМР составила 3,4 %, что значительно ниже, чем описано в литературе. Это можно объяснить тем, что повторную цистографию после успешной ЭК ПМР мы выполняли только при наличии инфекции мочевых путей, кроме того, еще только 67 % пациентов, включенных в исследование, имеют период наблюдения более 3 лет. Исходя из этого можно предположить, что реальная частота рецидива рефлюкса после успешной ЭК превышает полученные нами данные.

Единственным серьезным послеоперационным осложнением ЭК является обструкция мочеточника. Чаще наблюдается острая обструкция, возникающая в раннем послеоперационном периоде, которая самопроизвольно разрешается в течение 1 месяца. Однако примерно у 1 % пациентов развивается хронический обструктивный процесс, который требует хирургического вмешательства [4]. Мы наблюдали обструкцию уретерovesикального сегмента в отдаленном периоде у 1,6 % пациентов, в основном при рефлюксе 4 степени. Необходимо отметить, что такое осложнение может развиваться даже через несколько лет после ЭК, поэтому все дети, перенесшие эту процедуру, должны находиться под длительным наблюдением.

Считается, что эффективность ЭК зависит от нескольких факторов, ассоциированных как с пациентом, так и с самим хирургическим вмешательством. Тем не менее, непосредственный эффект каждого фактора на частоту эндоскопического разрешения ПМР остается неизвестным. В литературе описано достаточно исследований, где показано, что степень ПМР и наличие удвоения мочеточника являются наиболее важными критериями, влияющими на результат лечения [4, 8]. Аналогичные данные получены и в нашем исследовании. Интересным результатом нашего исследования является значительная разница в эффективности ЭК в зависимости от пола и возраста пациентов: у мальчиков и у детей до 3 лет вероятность положительного результата лечения ниже. Это можно объяснить более высокими степенями ПМР, нестабильностью мочевого пузыря и высоким микционным давлением у мальчиков и у всех детей младшей возрастной группы. Наличие нефропатии также было ассоциировано с низким показателем успеха, что вероятно связано с тем, что повреждения почек наиболее характерно для рефлюкса высокой степени. Однако для определения достоверной связи результатов лечения с различными характеристиками пациента, с уче-

том коллинеарности признаков, с возможностью прогнозирования вероятности успеха и отбора пациентов, необходимо проведение дальнейших исследований и построение нейронных сетей.

Проведенное нами исследование основывается на большом клиническом материале, при этом ретроспективный характер, отсутствие рандомизации и относительно краткосрочный период наблюдений являются факторами, ограничивающими ценность его результатов.

Таким образом, ЭК является малоинвазивным способом хирургического лечения ПМР с общей эффективностью более 60 % и низкой частотой послеоперационных осложнений. Наиболее значимыми факторами, влияющими на показатель успеха, являются степень рефлюкса и наличие полного удвоения мочеточника. Результативность ЭК при ПМР 4 степени составила 39,3 %, а при удвоении мочеточника – 41,9 %, что значительно уступает эффективности открытой или лапароскопической реимплантации мочеточника. Однако для выбора оптимального метода лечения необходимо проведение рандомизированных исследований с оценкой долгосрочных результатов.

### Литература

1. Arlen, A. M., Scherz H. C., Filimon E. et al. Is routine voiding cystourethrogram necessary following double hit for primary vesicoureteral reflux? // J. Ped. Urol. – 2015. – Vol. 11. – P. 40.e1–40.e5.

2. Brandström, P., Nevéus T., Sixt R. et al. The Swedish reflux trial in children: IV. Renal damage // J. Urol. – 2010. – Vol. 184. – P. 292–297.

### Оригинальные научные публикации □

3. Chertin, B., De Caluwe D., Puri P. Endoscopic treatment of primary grades IV and V vesicoureteral reflux in children with subureteral injection of polytetrafluoroethylene // J. Urol. – 2003. – Vol. 169. – P. 1847–1849.

4. Dogan, H. S., Altan M., Citamak B. et al. Factors affecting the success of endoscopic treatment of vesicoureteral reflux and comparison of two dextranomer based bulking agents: Does bulking substance matter? // J. Ped. Urol. – 2015. – Vol. 11. – P. 90.e1–90.e5.

5. Elder, J. S., Diaz M., Caldamone A. A. et al. Endoscopic therapy for vesicoureteral reflux: a meta-analysis, I: reflux resolution and urinary tract infection // J. Urol. – 2006. – Vol. 175. – P. 716–722.

6. Kocherov, S., Abu Arafeh W., Zeldin A. et al. Downgrading of high-grade vesicoureteral reflux is a reliable option in the treatment of children with grade IV–V reflux accompanied by breakthrough Infections // J. Ped. Urol. – 2013. – Vol. 9. – P. 213–216.

7. Lackgren, G., Wahlin N., Skoldenberg E. et al. Long-term followup of children treated with dextranomer/hyaluronic acid copolymer for vesicoureteral reflux // J. Urol. – 2001. – Vol. 166. – P. 1887–1892.

8. Lee, E. K., Gatti J. M., Demarco R. T. et al. Long-term followup of dextranomer/hyaluronic acid injection for vesicoureteral reflux: late failure warrants continued followup // J. Urol. – 2009. – Vol. 181. – P. 1869–1874.

9. Puri, P. Ten year experience with subureteric Teflon (polytetrafluoroethylene) injection (STING) in the treatment of vesico-ureteric reflux // Br. J. Urol. – 1995. – Vol. 75. – P. 126–131.

10. Stenberg, A., Lackgren G. A new bioimplant for the endoscopic treatment of vesicoureteral reflux: experimental and short-term clinical results // J. Urol. – 1995. – Vol. 154. – P. 800–803.