

## НЕСТАБИЛЬНОСТЬ СУХОЖИЛИЯ ДЛИННОЙ ГОЛОВКИ БИЦЕПСА

УЗ «Минская городская клиническая больница № 6»<sup>1</sup>,  
УО «Белорусский государственный медицинский университет»<sup>2</sup>,  
УЗ «Брестская городская больница СМП»<sup>3</sup>

Авторами статьи изучены результаты лечения 66 пациентов с нестабильностью сухожилия длинной головки бицепса (СДГБ), пролеченных за период с 2004 по 2017 год. В исследовании пациенты в зависимости от диагностированного типа нестабильности СДГБ по классификации Bennet (2003) были разделены на 5 групп. Задача, поставленная исследователями, состояла в формировании тактических подходов с учетом характера повреждения ротаторно-бицепсального комплекса (РБК) при различных типах нестабильности СДГБ. При лечении больных 1 и 2 групп назначался курс консервативной терапии. Пациентам 3, 4, 5 групп рекомендовали оперативное лечение с использованием артроскопии и разработанных авторами методик. С применением тактических подходов и способов, разработанных авторами, удалось улучшить объективные показатели функции сустава и субъективные ощущения пациентов.

**Ключевые слова:** нестабильность бицепса, повреждения бицепса, вывих бицепса, вращательная манжета плеча.

**O. A. Danilenko, E. R. Makarevich, S. V. Leonard**

### INSTABILITY OF THE TENDON OF THE LONG HEAD OF THE BICEP

The authors of the article studied the results of treatment of 66 patients with unstable tendon of the long biceps head, treated for the period from 2004 to 2017. In the study, patients, depending on the diagnosed type of instability of the tendon of the long biceps head, according to the Bennet classification (2003), were divided into 5 groups. The task set by the researchers consisted in the formation of tactical approaches, taking into account the type of damage to the rotary-bicipital complex for various types of instability of the tendon of the long head. In the treatment of patients 1 and 2 groups, a course of conservative therapy was prescribed. Patients 3, 4, 5 groups were recommended surgical treatment using arthroscopy and methods developed by the authors. With the use of tactical approaches and methods developed by the authors, it was possible to improve objective indicators of joint function and subjective sensations of patients.

**Key words:** biceps instability, biceps damage, biceps dislocation, rotator cuff of the shoulder.

Посттравматические боли в плечевом суставе являются достаточно частым явлением и встречаются как у мужчин, так и у женщин трудоспособного возраста [1, 2].

Основной контингент больных с повреждением сухожилия двуглавой мышцы плеча – люди трудоспособного возраста с высокими функциональными запросами к функции плечевого сустава, что подчеркивает социально-экономическую значимость рассматриваемой проблемы. Одной из наиболее частых причин, определяющих болезненные ощущения в переднем отделе плечевого сустава, является нестабильность СДГБ [3, 4].

По данным отдельных исследований совместное поражение СДГБ и элементов вращательной манжеты плеча составляет 31–56% от всех повреждений плечевого сустава [4].

Если говорить о нестабильности СДГБ, в большинстве случаев отмечают содружественное повреждение сухожилий подлопаточной и надостной мышц [3, 5–7].

Особенности анатомии сухожилия, заключающиеся в обильной сенсорной иннервации, определяют выраженность болевых ощущений при его патологии и, соответственно, высокую частоту обращений пациентов даже при незначительной степени поражения [8].

Несмотря на то, что первое упоминание о данной проблеме относится еще к трудам Гиппократов, в отечественной литературе проблеме нестабильности сухожилия бицепса уделено незаслуженно мало внимания. Пациенты с данной патологией зачастую необоснованно длительно и безуспешно лечатся с диагнозом периаэрит плечевого сустава, при этом знания практических врачей о данной патологии крайне скудны.

В 2003 году Bennett W. F. описал комплекс изменений, возникающих в ротаторном аппарате плечевого сустава при дислокации СДГБ, и классифицировал их. На момент начала нашей работы (2004), на наш взгляд, данная классификация наиболее точно определяла патоморфологию повреждений и была удобна с точки зрения практического врача в части определения тактических подходов [5]. Bennett W.F. своей работой подчеркнул тесную взаимосвязь между вращательной манжетой плеча и сухожилием длинной головки бицепса и содружественность их повреждения и выделил следующие типы нестабильности СДГБ:

- тип 1 – повреждение сухожилия подлопаточной мышцы без повреждения медиальной порции клювоплечевой связки;
- тип 2 – разрыв медиальной порции клювоплечевой связки без повреждения сухожилия подлопаточной мышцы;
- тип 3 – разрыв медиальной порции клювоплечевой связки с повреждением сухожилия подлопаточной мышцы;
- тип 4 – разрыв боковой порции клювоплечевой связки с повреждением сухожилия надостной мышцы;
- тип 5 – повреждение сухожилий подлопаточной и надостной мышц и латеральной порции клювоплечевой связки.

Указания на тесную анатомо-функциональную взаимосвязь повреждений ротаторного аппарата и СДГБ как посредством pulley, так и прямым воздействием друг на друга имеются в работах многих авторов [9–11].

Повреждения костных стабилизаторов бицепса в виде бицепсальной борозды (сглаженность, малая глубина последней или переломы бугорков) могут также выступать в качестве причины нестабильности СДГБ, что необходимо учитывать при реконструкции повреждения [12, 13].

В настоящее время существует несколько классификаций патологических изменений СДГБ: классификация Lafosse [14], Habermeyer [9], Walch [10], Burkhead [11]. В 2004 году Habermeyer классифицировал анатомические структуры вращательной манжеты плеча и бицепса, используя посекторальный подход. На наш взгляд, данная классификация удобна с точки зрения практического врача в части определения диагностических и тактических подходов.

На сегодняшний день устранение проблемы нестабильности СДГБ осуществляется в большинстве случаев путём 2 видов вмешательств – тенотомии и тенодеза [15, 16]. Данные вмешательства применяются независимо от типа нестабильности СДГБ и не учитывают степень повреждения ротаторного аппарата плечевого сустава. К преимуществам тенотомии можно отнести её малотравматичность при выполнении в артроскопическом формате, быстрый темп последующей реабилитации [15]. Недостатки – косметическая деформация Рореуе, снижение силы бицепса, а самое главное – игнорируются сопутствующие повреждения со стороны ротаторного аппарата

[15]. При тенодезе преимущество в сохранении силы, отсутствии косметической деформации [16]. Недостатком являются зачастую сохраняющиеся болевые ощущения в переднем отделе сустава, миграция фиксаторов, тенодезирующих бицепс, вместе с тем вопросы в отношении реконструкции ротаторной манжеты также остаются без внимания [16]. Немаловажно и то, что СДГБ наряду с вращательной манжетой плеча является одним из ведущих динамических стабилизаторов плечевого сустава, а при выполнении данных видов вмешательств мы снижаем как вертикальную, так и горизонтальную его стабильность, что в итоге приводит к таким проблемам, как нестабильность сустава, подклювовидный и подакромиальный импичмент, дегенеративные изменения суставных структур.

Таким образом, тактика лечения пациентов с нестабильностью СДГБ, основанная на дифференцированных подходах и новых способах оперативного лечения, в основу которых положен принцип выявления, учета и щадящего отношения к элементам РБК, является перспективным путем решения данной проблемы.

### Цель

Улучшение результатов лечения пациентов с нестабильностью СДГБ, как элемента ротаторно-бицепсального комплекса, с применением разработанной авторами дифференцированной лечебной тактики.

### Материалы и методы

В соответствии с целью исследования был произведен проспективный и ретроспективный анализ диагностических методов и результатов лечения 66 пациентов за период с 2004 по 2017 годы. Исследование носило открытый сплошной характер и осуществлялось с одобрения комиссий по этике лечебных учреждений, на базе которых оно производилось.

Среди пациентов подавляющее большинство составляли мужчины – 51 (77,3%). Возраст варьировал от 19 до 77 лет, средний возраст составил  $47,3 \pm 15,9$  года ( $M \pm SD$ ) (таблица 1).

25 пациентов (37,9%) поступили в отделение с диагнозом, кодируемым как **М 24.4 по МКБ-10 (повторяющиеся вывихи и подвывихи сустава)**, 41 пациент (62,1%) – с кодом **S 46 (травма мышцы и сухожилия на уровне плечевого пояса и плеча)**. В 24 (36,4%) случаях длительность

Таблица 1. Распределение пациентов с нестабильностью сухожилия длинной головки бицепса по возрасту, полу и стороне поражения (n = 66)

Пол	Сторона поражения	Возраст, лет			Всего, n (%)
		16–24, n (%)	25–60, n (%)	60 и старше, n (%)	
Мужской	Правая	8 (12,1%)	31 (47,0%)	2 (3,0%)	41 (62,1%)
	Левая	2 (3,0%)	8 (12,1%)	–	10 (15,2%)
	Двустороннее	–	–	–	–
Женский	Правая	–	7 (10,6%)	5 (7,6%)	12 (18,2%)
	Левая	–	2 (3,0%)	1 (1,5%)	3 (4,5%)
	Двустороннее	–	–	–	–
Всего		10 (15,2%)	48 (72,7%)	8 (12,1%)	66 (100%)

заболевания составляла до 3 месяцев, в 29 (43,9%) случаях – от 3 до 5 месяцев и в 13 случаях (19,7%) – более 5 месяцев.

Повреждения первого типа выявлены у 10 (15,2%) пациентов, в 6 (9,1%) случаях они были отнесены ко второму типу, в 20 (30,3%) – к третьему типу, в 16 (24,2%) – к четвертому и в 14 (21,2%) – к пятому типу по Bennett. Все пациенты в зависимости от выявленного типа повреждения по классификации Bennet были разделены на 5 групп, соответствующих указанным типам.

Клинический осмотр осуществлялся в соответствии с разработанной нами и утвержденной МЗ РБ инструкцией по диагностике повреждений РБК. Диагностика поражений СДГБ основана на выявлении степени и локализации поражения как ротаторного аппарата, так и проблем со стороны бицепса. Нами разработан и внедрен алгоритм, который мы используем в своей повседневной практике:

I. Скрининговый этап.

- Тщательный сбор анамнеза.
- Ортопедический осмотр.
- Секторальный клинический осмотр плечевого сустава.

- Оценка клинических симптомов повреждения.

II. Этап первичного инструментального обследования.

- Рентгенография плечевого сустава.
- Стандартное ультразвуковое исследование.
- Оценка данных первичного инструментального обследования.

III. Этап углубленного обследования.

- УЗИ плечевого сустава с проведением специфических проб на нестабильность СДГБ.
- МРТ плечевого сустава.
- Рентгеновская компьютерная спиральная томография с контрастированием.
- Артроскопия плечевого сустава и подакромиального пространства.
- Оценка данных углубленного исследования.

Примененные диагностические подходы и выявленные результаты у всех групп отражает таблица 2.

Рентгенография выполнена всем пациентам (100%), МРТ – 56 (84,8%), УЗИ – 58 (87,9%). При оказании помощи данной категории пациентов придерживались разработанной нами тактики лечения с использованием классификации повреждений, разработанной Bennett (2003).

Группа 1

Среди пациентов данной группы преобладали мужчины – 9 (90,0%). Возраст колебался от 19 до 54 и составил в среднем 27,5 [21; 37] лет (таблица 3).

Примененные диагностические подходы и их результаты отражены в таблице 4.

При лечении пациентов 1 группы назначали курс консервативной терапии, подразумевающий временную иммобилизацию конечности повязкой типа Дезо в положении приведения и внутренней ротации плечевого сустава, трехэтапное физиотерапевтическое лечение по разработанной схеме, разработанный нами комплекс щадящего ЛФК, введение по ходу бицепитальной борозды препаратов гиалуроновой кислоты (гилартен) и в 3 случаях – PRP (клеточность 1 млн/мкл) под контролем УЗИ.

Группа 2

Среди пациентов данной группы преобладали мужчины – 4 (66,7%). Возраст колебался от 19 до 62 и составил в среднем 34,5 [21; 36] года (таблица 5).

Примененные диагностические подходы и их результаты отражены в таблице 6.

Лечение пациентов 2 группы также подразумевало курс консервативной терапии, включающий временную иммобилизацию конечности повязкой типа Дезо в положении приведения и внутренней ротации плечевого сустава, трехэтапное физиотерапевтическое лечение по разработанной схеме, комплекс щадящего ЛФК, двукратное введение по ходу бицепитальной борозды PRP (клеточность 1 млн/мкл) под контролем УЗИ с интервалом 7 дней

Таблица 2. Повреждения РБК, выявленные у пациентов с нестабильностью сухожилия длинной головки бицепса с разбивкой по секторам Habermeyer, 2006 (n = 66)

Наименование показателей	Повреждения ротаторного аппарата 1 сектор n (%)	Повреждения ротаторного аппарата 2 сектор n (%)	Повреждения ротаторного аппарата 3 сектор n (%)	Повреждения бицепитального элемента 1 сектор n (%)	Повреждения бицепитального элемента 2 сектор n (%)	Повреждения pulley n (%)	Повреждения межротаторного интервала n (%)
Клинический осмотр (n = 66)	56 (84,8%)	35 (53,3%)	8 (12,1%)	50 (75,8%)	34 (51,5%)	50 (75,8%)	37 (56,1%)
МРТ (n = 56)	48 (85,7%)	31 (55,3%)	8 (12,1%)	40 (60,6%)	12 (18,2%)	43 (76,8%)	16 (24,2%)
УЗИ (n = 58)	33 (50,0%)	27 (40,9%)	2 (3,4%)	40 (68,9%)	0	21 (36,2%)	10 (15,2%)
Артроскопия (n = 38)	38 (100%)	30 (78,9%)	3 (7,9%)	4 (10,5%)	12 (31,6%)	12 (31,6%)	6 (15,8%)

Таблица 3. Распределение пациентов 1 группы с нестабильностью сухожилия длинной головки бицепса по возрасту, полу и стороне поражения (n = 10)

Пол	Сторона поражения	Возраст, лет			Всего, n (%)
		16–24, n (%)	25–60, n (%)	60 и старше, n (%)	
Мужской	Правая	3 (30,0%)	2 (20,0%)	–	5 (50,0%)
	Левая	1 (10,0%)	3 (30,0%)	–	4 (40,0%)
	Двустороннее	–	–	–	–
Женский	Правая	–	1 (10,0%)	–	1 (10,0%)
	Левая	–	–	–	–
	Двустороннее	–	–	–	–
Всего		4 (40,0%)	6 (60,0%)	–	10 (100%)

Таблица 4. Повреждения, выявленные при применении диагностического алгоритма у пациентов 1 группы (n = 10)

Наименование показателей	Повреждения ротаторного аппарата 1 сектор	Повреждения ротаторного аппарата 2 сектор	Повреждения ротаторного аппарата 3 сектор	Повреждения бицепитального элемента 1 сектор	Повреждения бицепитального элемента 2 сектор	Повреждения pulley	Повреждения межротаторного интервала
Клинический осмотр (n = 10)	0	0	0	10 (100%)	0	0	0
МРТ (n = 8)	0	0	0	4 (50,0%)	0	0	0
УЗИ (n = 8)	0	0	0	8 (100%)	0	0	0
Рентгенография (n = 10)	0	0	0	1 (10,0%)	0	0	0

Таблица 5. Распределение пациентов 2 группы с нестабильностью сухожилия длинной головки бицепса по возрасту, полу и стороне поражения (n = 6)

Пол	Сторона поражения	Возраст, лет			Всего, n (%)
		16–24, n (%)	25–60, n (%)	60 и старше, n (%)	
Мужской	Правая	1 (16,7%)	2 (33,3%)	–	3 (50,0%)
	Левая	1 (16,7%)	–	–	1 (16,7%)
	Двустороннее	–	–	–	–
Женский	Правая	–	2 (33,3%)	–	2 (33,3%)
	Левая	–	–	–	–
	Двустороннее	–	–	–	–
Всего		2 (33,3%)	4 (66,7%)	–	6 (100%)

Таблица 6. Повреждения, выявленные при применении диагностического алгоритма у пациентов 2 группы (n = 6)

Наименование показателей	Повреждения ротаторного аппарата 1 сектор	Повреждения ротаторного аппарата 2 сектор	Повреждения ротаторного аппарата 3 сектор	Повреждения бицепитального элемента 1 сектор	Повреждения бицепитального элемента 2 сектор	Повреждения pulley	Повреждения межротаторного интервала
Клинический осмотр (n = 6)	6 (100%)	0	0	5 (83,3%)	2 (33,3%)	0	0
МРТ (n = 5)	5 (100%)	0	0	5 (100%)	2 (40,0%)	0	0
УЗИ (n = 5)	3 (60,0%)	0	0	5 (100%)	0	0	0
Рентгенография (n = 6)	1 (16,7%)	0	0	2 (33,3%)	0	0	0

и последующим введением через 14 дней препаратов гиалуроновой кислоты (гилартен).

### Группа 3

Большинство пациентов группы составили мужчины – 14 (70,0%). Возраст колебался от 20 до 76 и составил в среднем 51,5 [36,5; 58,5] год (таблица 7).

Таблица 7. Распределение пациентов 3 группы с нестабильностью сухожилия длинной головки бицепса по возрасту, полу и стороне поражения (n = 20)

Пол	Сторона поражения	Возраст, лет			Всего, n (%)
		16–24, n (%)	25–60, n (%)	60 и старше, n (%)	
Мужской	Правая	2 (10,0%)	10 (50,0%)	–	12 (60,0%)
	Левая	–	2 (10,0%)	–	2 (10,0%)
	Двустороннее	–	–	–	–
Женский	Правая	–	2 (10,0%)	2 (10,0%)	4 (20,0%)
	Левая	–	2 (10,0%)	–	2 (10,0%)
	Двустороннее	–	–	–	–
Всего		2 (10,0%)	16 (80,0%)	2 (10,0%)	20 (100%)

Примененные диагностические подходы и их результаты отражены в таблице 8.

При оперативном лечении пациентов 3 группы выполняли артроскопическое или артроскопически-видео-ассистированное малоинвазивное вмешательство, осуществляющее вправление СДГБ в сухожильную борозду с восстановлением удерживателя (патент Евразийского патентного ведомства № EA201600049A1 20170630). Способ состоит из ревизии СДГБ, ротаторов, бицепитальной борозды. По ходу борозды удаляли неровности. Из сухожилия подлопаточной мышцы выкраивали лоскут, прошивали его рассасывающейся нитью и перебрашивали через СДГБ, предварительно уложенного в бицепитальную борозду, фиксируя чрескостным швом. Проверяли скольжение и стабильность СДГБ в борозде. Место забора лоскута ушивали с тонизацией подлопаточной мышцы. После наложения швов на раны накладывали асептические повязки и повязку Дезо.

### Группа 4

Как и в предыдущих группах преобладающий пол пациентов был мужской – 14 (87,5%) из 16 пациентов (таблица 9).

Примененные диагностические подходы и их результаты отражены в таблице 10.

Оперативное лечение пациентов 4 группы подразумевало восстановление характерного повреждения

Таблица 8. Повреждения, выявленные при применении диагностического алгоритма у пациентов 3 группы (n = 20)

Наименование показателей	Повреждения ротаторного аппарата 1 сектор	Повреждения ротаторного аппарата 2 сектор	Повреждения ротаторного аппарата 3 сектор	Повреждения бицепитального элемента 1 сектор	Повреждения бицепитального элемента 2 сектор	Повреждения pulley	Повреждения межротаторного интервала
Клинический осмотр (n = 20)	20 (100%)	5 (25,0%)	2 (10,0%)	5 (25,0%)	2 (10,0%)	20 (100%)	7 (35,0%)
MPT (n = 17)	17 (100%)	5 (29,4%)	2 (11,8%)	5 (29,4%)	2 (11,8%)	17 (100%)	7 (41,2%)
УЗИ (n = 18)	3 (16,6%)	3 (16,7%)	0	5 (27,8%)	0	5 (27,8%)	0
Рентгенография (n = 20)	1 (5,0%)	3 (15,0%)	0	2 (10,0%)	0	0	0

Таблица 9. Распределение пациентов 4 группы с нестабильностью сухожилия длинной головки бицепса по возрасту, полу и стороне поражения (n = 16)

Пол	Сторона поражения	Возраст, лет			Всего, n (%)
		16–24, n (%)	25–60, n (%)	60 и старше, n (%)	
Мужской	Правая	2 (12,5%)	10 (62,5%)	–	12 (75,0%)
	Левая	–	2 (12,5%)	–	2 (12,5%)
	Двустороннее	–	–	–	–
Женский	Правая	–	1 (6,3%)	1 (6,3%)	2 (12,5%)
	Левая	–	–	–	–
	Двустороннее	–	–	–	–
Всего		2 (12,5%)	13 (81,3%)	1 (6,3%)	16 (100%)

Таблица 10. Повреждения, выявленные при применении диагностического алгоритма у пациентов 4 группы (n = 16)

Наименование показателей	Повреждения ротаторного аппарата 1 сектор	Повреждения ротаторного аппарата 2 сектор	Повреждения ротаторного аппарата 3 сектор	Повреждения бицепитального элемента 1 сектор	Повреждения бицепитального элемента 2 сектор	Повреждения pulley	Повреждения межротаторного интервала
Клинический осмотр (n = 16)	16 (100%)	16 (100%)	2 (12,5%)	16 (100%)	16 (100%)	16 (100%)	16 (100%)
MPT (n = 14)	14 (100%)	14 (100%)	2 (14,3%)	14 (100%)	4 (28,6%)	14 (100%)	7 (50,0%)
УЗИ (n = 14)	14 (100%)	11 (78,6%)	0	11 (78,6%)	0	8 (57,1%)	5 (35,7%)
Рентгенография (n = 16)	2 (12,5%)	2 (12,5%)	0	2 (12,5%)	0	0	0

со стороны подлопаточной мышцы, при необходимости импакционное углубление борозды с восстановлением её костной анатомии, при этом использовались методики костной аутопластики, вправления сухожилия длинной головки бицепса в сухожильную борозду с восстановлением удерживателя (медиальная головка клювоплечевой связки) и рефиксации сухожилия надостной мышцы, а также пластики латеральной порции клювоплечевой связки с использованием способа, предложенного для 3 типа.

При выраженной дегенерации и/или деформации СДГБ выполняли тенodes последнего к головке плечевой кости (патент № 21257).

#### Группа 5

Пациенты данной группы были старше представителей других групп, средний возраст составил 56,5 [50; 65] лет и колебался от 38 до 73. В группе мужчин было 10 (71,4%), женщин – 4 (28,5%) (таблица 11).

Примененные диагностические подходы и их результаты отражены в таблице 12.

При оперативном лечении пациентам 5 группы производили тенodes сухожилия бицепса и восстановление поврежденных сухожилий надостной и подлопаточной мышц по собственному способу (патент РБ № 21257). Выбор такой тактики обусловлен выраженными дегенеративными

Таблица 11. Распределение пациентов 5 группы с нестабильностью сухожилия длинной головки бицепса по возрасту, полу и стороне поражения (n = 14)

Пол	Сторона поражения	Возраст, лет			Всего n (%)
		16–24 n (%)	25–60 n (%)	60 и старше n (%)	
Мужской	Правая	–	7 (50,0%)	2 (14,3%)	9 (64,3%)
	Левая	–	1 (7,1%)	–	1 (7,1%)
	Двустороннее	–	–	–	–
Женский	Правая	–	1 (7,1%)	2 (14,3%)	3 (21,4%)
	Левая	–	–	1 (7,1%)	1 (7,1%)
	Двустороннее	–	–	–	–
Всего		–	9 (64,3%)	5 (35,7%)	14 (100%)



Таблица 12. Повреждения, выявленные при применении диагностического алгоритма у пациентов 5 группы (n = 14)

Наименование показателей	Повреждения ротаторного аппарата 1 сектор	Повреждения ротаторного аппарата 2 сектор	Повреждения ротаторного аппарата 3 сектор	Повреждения бицепитального элемента 1 сектор	Повреждения бицепитального элемента 2 сектор	Повреждения pulley	Повреждения межротаторного интервала
Клинический осмотр (n = 14)	14 (100%)	14 (100%)	4 (28,6%)	14 (100%)	14 (100%)	14 (100%)	14 (100%)
МРТ (n = 12)	12 (100%)	12 (100%)	4 (33,3%)	12 (100%)	4 (33,3%)	12 (100%)	12 (100%)
УЗИ (n = 13)	13 (100%)	13 (100%)	2 (15,4%)	11 (84,6%)	0	8 (61,5%)	5 (38,5%)
Рентгенография (n = 14)	2 (14,3%)	4 (28,6%)	0	2 (14,3%)	0	0	0

и посттравматическими изменениями сухожилий длинной головки бицепса. Способ выполнялся следующим образом: освежали сухожильную борозду бицепса, тупо и остро выделяли СДГБ и осуществляли его фиксацию трансоссальным швом при помощи спицы с ушком в сухожильной борозде, сшивали поперечную связку. На заключительном этапе операции проверяли прочность достигнутой фиксации. Имобилизацию осуществляли косыночной повязкой в течение 3 недель.

### Результаты и обсуждение

Оценка результатов производилась в сроки 3, 6 месяцев, а далее фиксировался результат последнего констатированного документально обращения пациента. В соответствии с методикой оценки по Оксфордскому опроснику для плеча фиксировали субъективные ощущения пациента. Оценка функции производилась также с использованием шкалы Rowe, согласно которой оценивались устойчивость плечевого сустава, объём движений, восстановление профессиональных и спортивных навыков.

Результат лечения оценивали по шкале Rowe и ООП, сравнивая сумму баллов, набранную по шкалам до лечения и после. Для статистической обработки результатов использовалось программное обеспечение StatSoft Statistica 10 для Windows (Statsoft Inc., Tulsa, OK, USA), а также Microsoft Office Excel 2010 (Microsoft Corp., Redmond, WA, USA). Применялись общепринятые методы медико-биологической статистики. Для проверки соответствия распределения количественных параметров закону Гаусса использовался расчет критериев Колмогорова-Смирнова, а также оценка параметров описательной статистики. При соответствии распределения значений параметра закону Гаусса данные были представлены в виде  $M \pm SD$ , где  $M$  – среднее арифметическое значения

параметра, а  $SD$  – стандартное отклонение. При несоответствии распределения значений параметра закону нормального распределения данные в таблицах представляли в виде  $Me [Q_{25}; Q_{75}]$ , где  $Me$  – медиана,  $Q_{25}$  – значение 25 перцентиля,  $Q_{75}$  – значение 75 перцентиля. Сравнительный анализ выборок производился с использованием критерия Вилкоксона.

#### Группа 1

Результаты лечения пациентов 1 группы отражены в таблице 13. Отмечена положительная динамика показателей как по шкале ООП, так и Rowe.

Наблюдаемое различие в результатах балльной оценки пациентов группы до и после применённых методов, оцененное с использованием Вилкоксона, было статистически значимым. Средние сроки временной нетрудоспособности пациентов группы составили 13,5 [12; 15],  $Me [Q_{25}; Q_{75}]$  дней.

#### Группа 2

Как и в 1 группе у пациентов отмечена положительная динамика показателей и зафиксирован отличный результат лечения по обоим шкалам (таблица 14).

Таким образом, консервативные подходы при лечении пациентов 1 и 2 групп в абсолютном большинстве случаев продемонстрировали свою эффективность, что выразилось в восстановлении полной и безболезненной амплитуды движений. К особенностям проведенного лечения пациентов 1 и 2 групп относится введение препаратов гиалуроновой кислоты и PRP с использованием УЗИ контроля. Препараты создавали условия для безболезненного скольжения сухожилия в борозде, при этом пациентам в обязательном порядке ограничивали виды движений, провоцирующих сублюксацию сухожилия.

Полученный неблагоприятный результат при оценке результата по шкале Rowe при благоприятной оценке ООП,

Таблица 13. Оценка данных пациентов 1 группы с нестабильностью сухожилия длинной головки бицепса на момент последнего обращения (n = 10)

Наименование показателей	Отлично, n (%)	Хорошо, n (%)	Удовлетворительно, n (%)	Неудовлетворительно, n (%)	Оценка в баллах до оперативного лечения $Me [Q_{25}; Q_{75}]$	Оценка в баллах после оперативного лечения $Me [Q_{25}; Q_{75}]$	Критерий Вилкоксона (P)
ООП	7 (70,0%)	2 (20,0%)	1 (10,0%)	0	56 [48; 58]	12 [12; 28]	0,005
Rowe	6 (60,0%)	2 (20,0%)	2 (20,0%)	0	15 [15; 15]	90 [75; 100]	0,005

Таблица 14. Оценка результатов лечения пациентов 2 группы с нестабильностью сухожилия длинной головки бицепса на момент последнего обращения (n = 6)

Наименование показателей	Отлично, n (%)	Хорошо, n (%)	Удовлетворительно, n (%)	Неудовлетворительно, n (%)	Оценка в баллах до оперативного лечения $Me [Q_{25}; Q_{75}]$	Оценка в баллах после оперативного лечения $Me [Q_{25}; Q_{75}]$	Критерий Вилкоксона (P)
ООП	3 (50,0%)	2 (33,3%)	1 (16,7%)	0	47 [44; 58]	18 [12; 22]	0,03
Rowe	3 (50,0%)	1 (16,7%)	1 (16,7%)	1 (16,7%)	55 [25; 60]	82,5 [55; 90]	0,04

Таблица 15. Оценка результатов лечения пациентов 3 группы с нестабильностью сухожилия длинной головки бицепса на момент последнего обращения (n = 20)

Наименование показателей	Отлично, n (%)	Хорошо, n (%)	Удовлетворительно, n (%)	Неудовлетворительно, n (%)	Оценка в баллах до оперативного лечения Me [Q <sub>25</sub> ; Q <sub>75</sub> ]	Оценка в баллах после оперативного лечения Me [Q <sub>25</sub> ; Q <sub>75</sub> ]	Критерий Вилкоксона (P)
ООП	14 (70,0%)	2 (10,0%)	4 (20,0%)	0	54 [47; 56]	12 [12; 22]	0,00009
Rowe	11 (55,0%)	4 (20,0%)	4 (20,0%)	1 (5,0%)	57,5 [20; 75]	90 [65; 100]	0,0002

на наш взгляд, связан с низкой мотивацией пациента пожилого возраста при проведении лечения (нерегулярное посещение лечебных мероприятий).

Сроки временной нетрудоспособности колебались от 4 до 14 дней и составили 10 [4; 14] дней, Me [Q<sub>25</sub>; Q<sub>75</sub>].

**Группа 3**

Оперативное лечение в 3 группе позволило достигнуть благоприятного результата у всех оперированных пациентов (таблица 15).

**Пример выполнения.**

Пациент А., 54 лет, поступил с диагнозом «Застарелое травматическое повреждение вращательной манжеты плеча». На осмотре предъявляет жалобы на боли в плечевом суставе при активных и пассивных движениях, на боли и щелчки в проекции сухожильной борозды. Консервативное лечение на амбулаторном этапе в течение 2 месяцев проведено без эффекта. Осуществлено дообследование на стационарном этапе согласно разработанным диагностическим подходам. На рентгенограммах в 2-х проекциях признаков повреждения не обнаружено. При стандартном УЗИ выявлена дислокация сухожилия длинной головки бицепса, повреждение сухожилия подлопаточной мышцы, выпот в переднем поддельтовидном пространстве. По данным МРТ – повреждение сухожилия подлопаточной мышцы, разрыв pulley, вывих сухожилия длинной головки бицепса из сухожильной борозды (рисунок 1). Установлен клинический диагноз «Хроническая посттравматическая нестабильность сухожилия длинной головки бицепса правого плеча 3 тип по Беннет». Пациенту предложено оперативное лечение, по ходу которого проведена ревизия проксимального отдела длинной головки бицепса. Подтверждена медиальная дислокация проксимального участка СДГБ, дегенеративный разрыв поперечной связки плеча с выпотом по ходу бицепсальной борозды.

В связи с имеющимися повреждениями выполнено: удаление остатков поперечной связки плеча и удерживателя СДГБ, по ходу борозды костным raspatorом удалены неровности, борозда углублена импакционно. Из су-

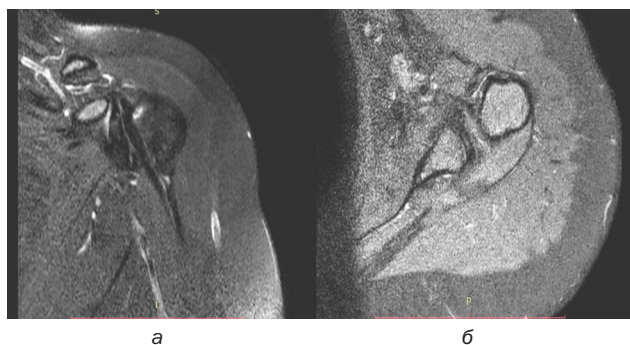

Рисунок 1. МРТ пациента А. до оперативного лечения: а – корональная проекция, б – аксиальная проекция; 1 – дислоцированное СДГБ, 2 – повреждение подлопаточной мышцы

хожилия подлопаточной мышцы выкроен лоскут, прошит рассасывающей нитью (рисунок 2, а, б). Выкроенный лоскут перекинут через СДГБ, уложенное в бицепсальную борозду. Произведен чрескостный шов лоскута (рисунок 2, в). Место забора лоскута ушито. Проверка пассивных движений плечевого сустава. Достигнута стабильность, сублюксации длинной головки бицепса не определяется. Проверка состоятельности лоскута. Выполнен шов сухожилия подлопаточной мышцы в месте забора лоскута с тонизацией, асептическая повязка и повязка Дезо. Пациент выписан из стационара на 6-е сутки.

После истечения срока иммобилизации проведен курс восстановительного лечения. На контрольном МРТ в сроке 8 недель: СДГБ находится в борозде, удерживатель бицепса фиксирован, сухожилие подлопаточной мышцы тонизировано и фиксировано (рисунок 3).

При контрольном осмотре через 8 недель достигнута полная амплитуда движений в суставах и сила конечности, болевой синдром отсутствует (рисунок 4). Пациент приступил к работе.

В одном случае ввиду выраженной дегенерации сухожилия мы вынуждены были выполнить тенodes последнего. При выраженной дегенерации медиальной порции

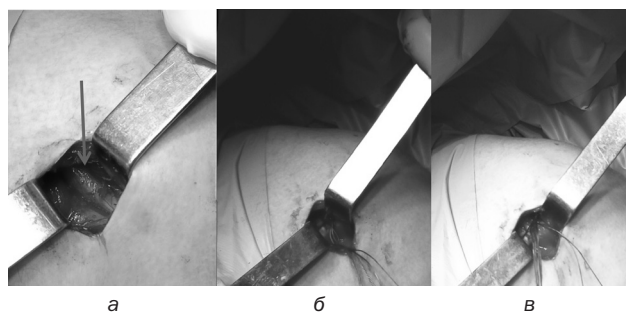


Рисунок 2. Этапы оперативного вмешательства: а – сухожилие длинной головки бицепса выделено на протяжении бицепсальной борозды; б – прошит и подготовлен к пластике лоскут из подлопаточной мышцы; в – трансоссальная фиксация прошитого лоскута из подлопаточной мышцы после вправления СДГБ в борозду (нити не срезаны)

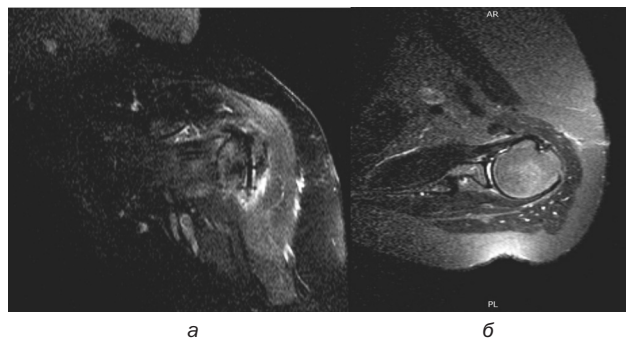


Рисунок 3. МРТ плечевого сустава пациента А. в сроке 8 недель: а – корональная проекция; б – аксиальная проекция

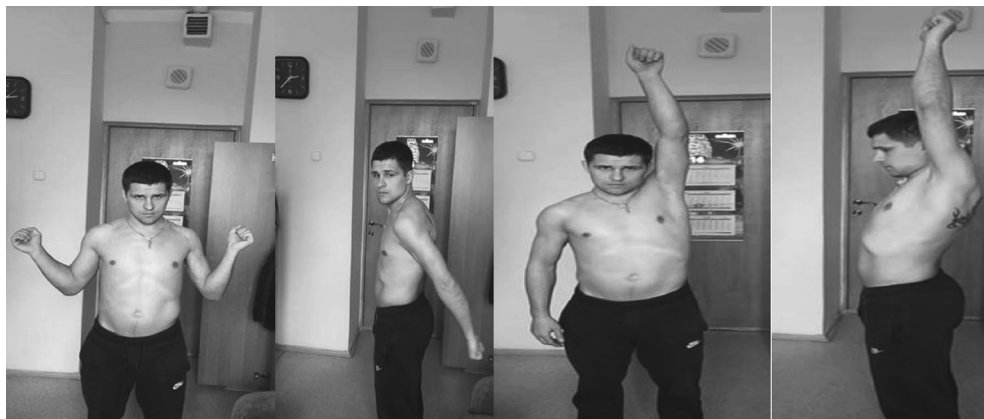

Рисунок 4. Объем движений пациента А. через 8 недель

клювоплечевой связки у 16 (80%) пациентов вмешательство выполнялось с использованием реконструкции удерживателя путем латерализации верхней порции сухожилия подлопаточной мышцы, а у 4 (20,0%) пациентов вмешательство было дополнено углублением верхнего отдела бицепитальной борозды ввиду выраженной сглаженности последней. В 8 (40,0%) случаях вмешательство выполнено полностью в артроскопическом формате.

Сроки временной нетрудоспособности колебались от 44 до 58 дней и составили 48 [44; 56] дней, Me [Q<sub>25</sub>; Q<sub>75</sub>].

#### Группа 4

На момент обращения пациенты данной группы имели длительный анамнез заболевания и наблюдались с различными диагнозами у других специалистов, что определило тяжесть дегенеративных изменений элементов РБК. В таблице 16 представлены результаты лечения группы.

Всем пациентам данной группы вмешательство выполнялось в соответствии с разработанными подходами

#### Пример выполнения

Пациент Б., 43 лет, поступил в отделение с клиническим диагнозом: повреждение вращательной манжеты правого плеча, импичмент синдром. При дообследовании с использованием разработанного алгоритма выявлены повреждения в 1 и 2 секторах. На МРТ выявлено полное повреждение сухожилия подлопаточной мышцы, медиальная дислокация СДГБ с дегенеративными изменениями последнего и выпотом по ходу сухожилия, полный разрыв межротаторного интервала и pulley (рисунок 5). Пациенту предложено оперативное лечение.

Артроскопически подтверждены: дислокация СДГБ медиально с дегенерацией и деформацией по типу песочных часов, разрыв межротаторного интервала и pulley, полный разрыв и деформация сухожилия подлопаточной мышцы (рисунок 6). Выполнены дополнительные, передний и латеральный, артроскопические доступы, из которых тупо и остро выделено СДГБ и осуществлено его прошивание трансоссальным швом при помощи спицы с ушком

Таблица 16. Оценка данных пациентов 4 группы с хронической посттравматической нестабильностью плечевого сустава на момент последнего обращения (n = 16)

Наименование показателей	Отлично, n (%)	Хорошо, n (%)	Удовлетворительно, n (%)	Неудовлетворительно, n (%)	Оценка в баллах до оперативного лечения Me [Q <sub>25</sub> ; Q <sub>75</sub> ]	Оценка в баллах после оперативного лечения Me [Q <sub>25</sub> ; Q <sub>75</sub> ]	Критерий Вилкоксона (P)
ООП	4 (25,0%)	6 (37,5%)	6 (37,5%)	0	56 [50; 57]	22 [18; 32]	0,0004
Rowe	9 (56,3%)	3 (18,8%)	2 (12,5%)	2 (12,5%)	75 [20; 75]	90 [65; 100]	0,001

в артроскопическом формате. В 1 (6,3%) случае выполнен верхний тенodes сухожилия ввиду деформации последнего по типу песочных часов (hourglass). Пациентам с повреждением подлопаточной мышцы и межротаторного интервала выполнялось его ушивание. Углубление бицепитальной борозды понадобилось в 2 случаях и выполнено с использованием разработанного нами приспособления. В 7 случаях выполнили реконструкцию бицепитальной борозды.

Сроки временной нетрудоспособности колебались от 49 до 130 дней и составили 90 [76; 110] дней, Me [Q<sub>25</sub>; Q<sub>75</sub>].

#### Группа 5

Наиболее сложный вариант повреждения наблюдался у пациентов 5 группы с наличием вывиха сухожилия и выраженным застарелым повреждением ротаторного аппарата. Мы использовали разработанный нами способ оперативного лечения нестабильности СДГБ (патент РБ № 21257) в 8 случаях, достигнув благоприятного клинического результата.

в сухожильной борозде на уровне головки плечевой кости (рисунок 7). Внутрисуставная порция бицепса в связи с выраженным утолщением иссечена. Трансоссальная рефиксация сухожилия подлопаточной мышцы и закрытие межротаторного интервала (рисунок 7, г). На заклю-

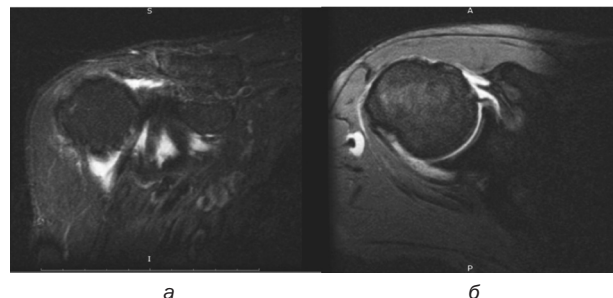


Рисунок 5. МРТ пациента Б. до оперативного лечения: а – корональная проекция, б – аксиальная проекция; 1 – дислоцированное СДГБ; 2 – повреждение подлопаточной мышцы



Таблица 17. Оценка данных пациентов 5 группы с хронической посттравматической нестабильностью плечевого сустава на момент последнего обращения (n = 14)

Наименование показателей	Отлично, n (%)	Хорошо, n (%)	Удовлетворительно, n (%)	Неудовлетворительно, n (%)	Оценка в баллах до оперативного лечения Me [Q <sub>25</sub> ; Q <sub>75</sub> ]	Оценка в баллах после оперативного лечения Me [Q <sub>25</sub> ; Q <sub>75</sub> ]	Критерий Вилкоксона (P)
ООП	10 (71,4%)	1 (7,1%)	2 (14,3%)	1 (7,1%)	50 [44; 56]	14 [12; 32]	0,001
Rowe	11 (78,6%)	1 (7,1%)	2 (14,3%)	0	75 [55; 75]	100 [75; 100]	0,01

чительном этапе операции проверка прочности достигнутой фиксации и шов доступов. Иммобилизация повязкой Дезо в течение 5 недель.

Пациент выписан из стационара на 6-е сутки. Проведен курс восстановительного лечения после истечения срока иммобилизации. При контрольном осмотре через 12 недель достигнута полная безболезненная функция

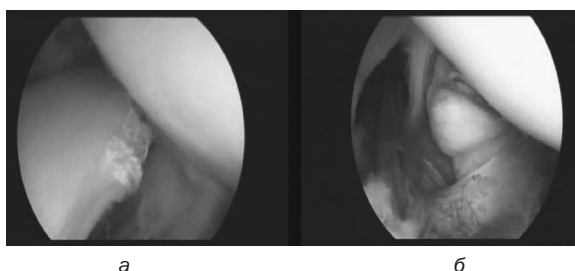


Рисунок 6. Этапы оперативного вмешательства (артроскопическая картина со стороны сустава, задний порт): а – деформация по типу песочных часов внутрисуставной части сухожилия длинной головки бицепса; б – повреждение сухожилия подлопаточной мышцы

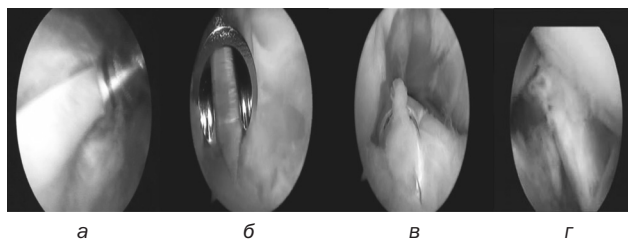


Рисунок 7. Этапы оперативного вмешательства (артроскопическая картина в подакромиальном пространстве, латеральный порт): а – сухожилие длинной головки бицепса выделено на протяжении бицепсальной борозды; б – после освежения бицепсальной борозды в подакромиальное пространство введен направитель и спица; в – осуществлен тенodes сухожилия в бицепсальной борозде; г – рефиксировано сухожилие подлопаточной мышцы

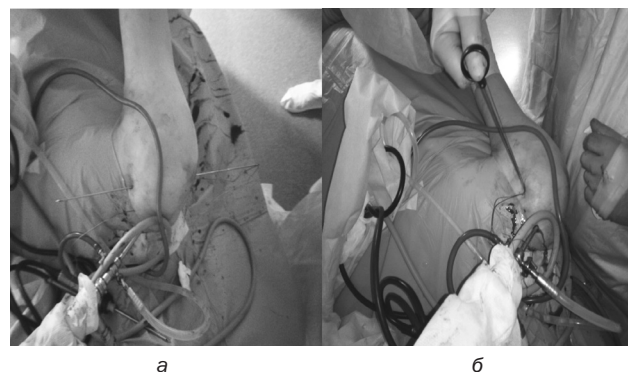


Рисунок 8. Этапы оперативного вмешательства: а – проведена спица трансоссально; б – завязываем швы на прошитом трансоссально сухожилии бицепса

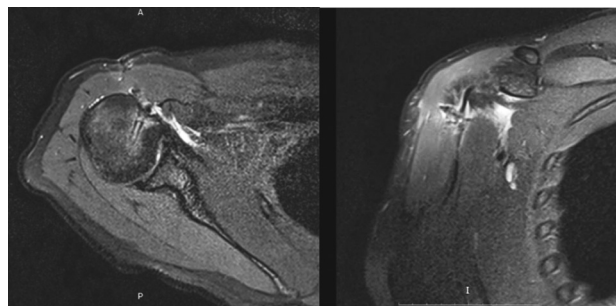


Рисунок 9. МРТ пациента Б. после оперативного лечения (12 недель)

плечевого сустава. На контрольной МРТ в сроке 12 недель: СДГБ находится в борозде, удерживатель бицепса фиксирован, сухожилие подлопаточной мышцы тонизировано и фиксировано в анатомической зоне (рисунок 9).

В 6 случаях выполнили тенodes, при этом в 1 случае после выполненного тенодеза с применением анкерного фиксатора отметили отрыв сухожилия на уровне фиксатора с развитием деформации Poreyeu.

Таким образом, у абсолютного большинства, согласно ООП – 13 (92,9%), Rowe – 14 (100%), несмотря на тяжесть повреждения ротаторно-бицепсального комплекса, нам удалось улучшить функцию плечевого сустава. Сроки временной нетрудоспособности пациентов данной группы составили 110 [94; 140] дней, колеблясь от 87 до 190 дней.

#### Общая оценка результатов лечения

Результаты нашего исследования подтверждают данные других исследователей о том, что нестабильность СДГБ чаще наблюдается у лиц трудоспособного возраста – 58 (87,9%). Большинство пациентов были мужчины – 51 (77,3%), при этом доминировали повреждения правой конечности. Наибольшее количество зарегистрированных обращений пришлось на 3 и 4 типы повреждения по классификации Bennet. Разработанный алгоритм клинической диагностики поврежденных оказался эффективен в постановке диагноза. Рентгенография плечевого сустава позволяла выявить изменения в области большого и малого бугорка. В отношении внесуставной части бицепсального элемента и при повреждениях 1 и 2 типа более высокую информативность продемонстрировало УЗИ плечевого сустава с проведением проб на этапе углубленного обследования. МРТ имела преимущество в отношении диагностики повреждения мышц ротаторов и бицепсального элемента во 2 секторе.

У пролеченных 66 пациентов согласно ООП зарегистрировано 38 (57,6%) отличных, 13 (19,7%) хороших, 14 (21,2%) удовлетворительных и 1 (1,5%) неудовлетворительный результат лечения. Результат оценки представлен в виде Me [Q<sub>25</sub>; Q<sub>75</sub>] и составил до лечения 56 [46; 56], а после – 14 [12; 32]. Наблюдаемое изменение оценки,

исследованное с использованием G-критерия знаков, было статистически значимым ( $p < 0,000001$ ).

Оценка по шкале Rowe ставила целью оценить достигнутый функциональный результат и стабильность плечевого сустава. При оценке согласно Rowe зарегистрировано 40 (60,6%) отличных, 11 (16,7%) хороших, 11 (16,7%) удовлетворительных и 4 (6,1%) неудовлетворительных результатов лечения. Результат оценки представлен в виде  $Me [Q_{25}; Q_{75}]$  и составил до лечения 55 [15; 75], а после – 90 [75; 100]. Различия в результатах балльной оценки пациентов группы до и после применённых методов, оценённое с использованием G-критерия знаков, было статистически значимым ( $p < 0,00001$ ).

Наибольшая разница в результатах лечения до и после отмечена у пациентов с 3 типом повреждения по Bennet. По нашему мнению, это обусловлено отсутствием выраженной дегенерации и грубых нарушений анатомии у пациентов с данным типом повреждений. При сравнительном анализе результатов лечения пациентов, пролеченных с применением артроскопии и малоинвазивного формата лечения, не отмечено статистически достоверной разницы в балльной оценке как по шкале Rowe, так и ООП. Сроки пребывания в стационаре составили при малоинвазивном формате оперативного вмешательства  $7,5 \pm 1,9 [M \pm SD]$ , при артроскопическом –  $6,9 \pm 3,3$  дня  $[M \pm SD]$ . Нами не зарегистрировано статистически достоверной разницы данных параметров.

### Выводы

1. Нестабильность сухожилия длинной головки бицепса наиболее часто встречается у лиц трудоспособного возраста, что определяет социальную значимость данной проблемы.

2. Разработанный алгоритм клинической диагностики повреждений эффективен в постановке диагноза, позволяет уточнить локализацию и степень повреждений элементов ротаторно-бицепитального комплекса при нестабильности сухожилия длинной головки бицепса.

3. Систематизация повреждений ротаторно-бицепитального комплекса с использованием классификации Bennet W. F. (2003) и топической классификации Habermeyer P. (2006) позволяет дать точное их описание и определить тактические подходы к устранению.

4. Разработанные способы оперативного лечения позволяют устранить нестабильность сухожилия длинной головки бицепса и осуществить реконструкцию элементов ротаторно-бицепитального комплекса плечевого сустава.

5. Применение дифференцированных тактических подходов при лечении нестабильности сухожилия длинной головки бицепса позволяет статистически достоверно улучшить результаты лечения.

### Литература

1. *Disorders of the long head of biceps tendon* / M. Khazzam [et al.] // *J. Shoulder Elbow Surgery*. – 2012. – Vol. 21, № 1. – P. 136–45.
2. *Long head of the biceps tendon pain: differential diagnosis and treatment* / R. J. Krupp [et al.] // *J. of orthopaedic and sports physical therapy*. – 2009. – Vol. 39, № 2. – P. 55–69.
3. *Classification and analysis of pathology of the long head of the biceps tendon in complete rotator cuff tears* / C. H. Chen [et al.] // *Chang Gung Med. J.* – 2012. – Vol. 35. – P. 263–70.
4. *Warner, J. J.* The role of the long head of the biceps brachii in superior stability of the glenohumeral joint / J. J. Warner, P. J. McMahon // *J. Bone Joint Surg. Am.* – 1995. – Vol. 77-A, № 3. – P. 366–372.
5. *Bennett, W. F.* Arthroscopic repair of anterosuperior (supraspinatus/subscapularis) rotator cuff tears: a prospective cohort with 2- to 4-year followup: classification of biceps subluxation and instability / W. F. Bennett // *Arthroscopy*. – 2003. – Vol. 19. – P. 21–33.
6. *Mechanical properties of the long-head of the biceps tendon are altered in the presence of rotator cuff tears in a rat model* / C. D. Peltz [et al.] // *J. Orthop. Res.* – 2009. – Vol. 27. – P. 416–20.
7. *Repair of tears of the subscapularis* / T. B. Edwards [et al.] // *J. Bone Joint Surg. Am.* – 2005. – Vol. 87. – P. 725–30.
8. *Alpantaki, K.* Sympathetic and sensory neural elements in the tendon of the long head of the biceps / K. Alpantaki // *J. Bone Joint Surg. Am.* – 2005. – Vol. 87, № 7. – P. 1580–3.
9. *Anterosuperior impingement of the shoulder as a result of pulley lesions: a prospective arthroscopic study* / P. Habermeyer [et al.] // *J. Shoulder Elbow Surg.* – 2004. – Vol. 13, № 1. – P. 5–12.
10. *Subluxations and dislocations of the tendon of the long head of the biceps* / G. Walch [et al.] // *J. Shoulder Elbow Surg.* – 1998. – Vol. 7, № 2. – P. 100–8.
11. *The biceps tendon* / W. Burkhead [et al.] // *The shoulder* / C. A. Rockwood [et al.]; associate editors. – 4 ed. – Philadelphia, 2009. – Vol. 2. – P. 1309–60.
12. *The influence of bicipital groove morphology on the stability of the long head of the biceps tendon* / Jae Chul Yoo [et al.] // *J. of Orthopaedic Surgery*. – 2017. – Vol. 25, № 2. – P. 1–7.
13. *Chronic lesser tuberosity avulsion in an adolescent with an associated biceps pulley injury* [Electronic resource] / D. J. Mizrahi [et al.] // *Pediatric Radiology*. – 2017. – Mode of access: <https://doi.org/10.1007/s00247-017-4016-5>. – Date of access: 04.11.2017.
14. *Anterior and posterior instability of the long head of the biceps tendon in rotator cuff tears: a new classification based on arthroscopic observations* / L. Lafosse [et al.] // *Arthroscopy*. – 2007. – Vol. 23, № 1. – P. 73–80.
15. *Results of biceps tenotomy in the treatment of shoulder impingement and rotator cuff tears* / A.N. Aydemir [et al.] // *Medical Journal of Bakırköy*. – 2015. – Vol. 11, № 2. – P. 74–81.
16. *Complications associated with subpectoral biceps tenodesis: Low rates of incidence following surgery* / S. J. Nho [et al.] // *J. Shoulder Elbow Surg.* – 2010. – Vol. 19. – P. 764–8.